



## CIENCIAS BIOMÉDICAS

### Artículo original de investigación

# Consideraciones del abordaje *Keyhole* endoscópico para tumores de la base craneal

Omar López Arbolay <sup>1</sup> <http://orcid.org/0000-0001-7948-4287>

Marlon Ortiz Machín <sup>1</sup> <http://orcid.org/0000-0001-9483-7247>

Alejandro Enrique Coronado Rosales <sup>1</sup> <http://orcid.org/0000-0003-1886-474X>

Adriana Vivian Varela Baró <sup>1</sup> <http://orcid.org/0000-0002-8406-2780>

<sup>1</sup> Hospital Hermanos Ameijeiras. La Habana, Cuba

\*Autor para la correspondencia: [marlonneuro@gmail.com](mailto:marlonneuro@gmail.com)

## RESUMEN

**Introducción.** La cirugía *Keyhole* endoscópica para tumores de la base craneal constituye una evolución filosófica del pensamiento neuroquirúrgico, desde grandes craneotomías hasta pequeños abordajes con el drenaje controlado de líquido cefalorraquídeo. Los objetivos fueron describir las consideraciones teóricas que sustentan el abordaje *Keyhole* y exponer los resultados de las series de casos. **Métodos.** Se realizó un estudio descriptivo en 56 pacientes con tumores de la base craneal operados por técnicas *Keyhole* en la fosa anterior, media y posterior. Se determinó el grado de resección tumoral, la evolución clínica perioperatoria y las complicaciones posoperatorias. Se definieron las áreas de visualización global y de maniobrabilidad global, así como sus factores determinantes e influyentes. **Resultados.** Se alcanzó un elevado índice de resección tumoral total superior a 85,0 %, con mínimas complicaciones, se evidenció mejoría significativa de la función del nervio facial en el *Keyhole* retrosigmoidoideo y una elevada satisfacción cosmética posoperatoria en el *Keyhole* supraorbitario. Como conclusiones, la cirugía *Keyhole* sustentada en leyes físicas, matemáticas y biomédicas constituye una excelente y prometedora filosofía quirúrgica.

## Concerns of Endoscopic *Keyhole* approach to skull base tumors

### ABSTRACT

**Introduction:** Endoscopic *Keyhole* surgery for cranial base tumors represents a philosophical evolution of neurosurgical thinking from great craniotomies to small ones with controlled drainage of cerebrospinal fluid. Objectives: to describe theoretical concerns that support *Keyhole* approaches and present the results of the case series. **Method.** A descriptive study was performed in 56 patients with skull base tumors operated on by *Keyhole* surgery in the anterior, middle and posterior fossa. The tumoral resection, clinical evolution and main complications were determined. Global visualization and global maneuverability areas were described, such

### Palabras clave

*Abordaje Keyhole; magnificación endoscópica; base de cráneo*

### Keywords

*Keyhole approach; endoscopic magnification; skull base tumor*



as its determinant and influential factors. **Results.** A high total tumor resection rate of over 85% was achieved with minimal complications; a significant facial nerve restoration in retrosigmoid Keyhole and satisfactory cosmetic results in supraorbital Keyhole were obtained. **Conclusions.** Keyhole surgery based on physical, mathematical and biomedical laws constitutes an excellent and promising surgical philosophy.

## INTRODUCCIÓN

La cirugía de la base craneal constituye una de las disciplinas más complejas y desafiantes en el ámbito neuroquirúrgico. El difícil acceso y la íntima relación con estructuras neurovasculares críticas influyen en una elevada tasa de morbilidad y mortalidad quirúrgica. (1-3)

Al realizar un análisis crítico y sistemático de la literatura, se evidencia que el concepto Keyhole resulta de una evolución filosófica del pensamiento neuroquirúrgico, desde los conceptos de grandes craneotomías, con elevada exposición de tejidos blandos y óseos para acceder a la profundidad de la base craneal hasta pequeñas craneotomías bajo la doctrina de un abordaje tan pequeño como sea posible y tan grande como sea necesario, con el drenaje controlado de LCR. (4-8)

Axel Perneczky, constituye uno de los pioneros y máximo exponente de este pensamiento. En disímiles estudios descriptivos y notas técnicas evidenció los principios cognoscitivos y bases teóricas de los abordajes *Keyhole*, con utilización del microscopio quirúrgico como herramienta esencial de magnificación. (7-9)

A mediados del siglo XX el físico Harold Hopkins desarrolló los lentes endoscópicos *rod lens* (lentes de varillas) y en el año 1964 la corporación Karl Storz inició su producción a gran escala, lo cual revolucionó los medios de visualización y magnificación en neurocirugía. (10) En este sentido, el endoscopio quirúrgico enriqueció el concepto de *Keyhole* y permitió acceder a espacios intracraneales profundos a través de corredores anatómicos de morfología compleja, con gran dinamismo y mayor visualización.

El objetivo de esta investigación es exponer las consideraciones teóricas del equipo de trabajo del Hospital Hermanos Ameijeiras sobre factores determinantes e influyentes que fundamentan el éxito de la cirugía *Keyhole* endoscópico, así como describir los resultados obtenidos en una serie de casos intervenidos con esta filosofía quirúrgica.

## MÉTODOS

Se realizó un estudio descriptivo retrospectivo tipo cohorte en el periodo comprendido entre enero del 2011 a diciembre del 2020. En todos los casos se realizó un análisis clínico e imagenológico detallado, así como una planificación quirúrgica personalizada.

Se planificaron abordajes tipo *Keyhole* con magnificación endoscópica para tumores de la base craneal con crecimiento de predominio lateral, tomando como puntos de referencias en la fosa craneal anterior la mitad del techo orbitario, en la fosa media el seno cavernoso y en la fosa posterior el conducto auditivo interno. (tabla 1)

Se realizó un análisis vectorial en la planificación del abordaje quirúrgico con definiciones de las áreas de visualización global (AVG) y de maniobrabilidad global (AMG) así como sus factores determinantes e influyentes.

Para establecer el grado de resección tumoral (GRT) se calculó en imágenes de Resonancia Magnética (IRM) contrastada preoperatoria el volumen del tumor (en  $\text{cm}^3$ ) según la fórmula del elipsoide ( $V = \frac{4}{3} \pi abc$ , donde a, b y c son el largo, ancho y altura respectivamente) y se comparó con el volumen posoperatorio a los 3 meses de operado. Se estableció como: resección total (RT: 100 %), resección casi total (RCT: 5 %-10 % de residuo tumoral del volumen preoperatorio) y resección parcial (RP:>10%). (11) Se evaluó la satisfacción cosmética en el *Keyhole* supraorbitario a las 4 semanas posteriores a la cirugía en una escala de 5 puntos: 5 puntos (no satisfecha), 4 puntos (baja satisfacción), 3 puntos (moderada satisfacción), 2 puntos (alta satisfacción) y 1 punto (muy alta satisfacción). (11,12)

El grado de parálisis facial fue evaluada en las lesiones de ángulo pontocerebeloso a través de la escala de House Brackmann pre- y postoperatorio (H.B pre y HB post). (13) Los resultados se mostraron en tablas de contingencia con números y porcentajes, el tiempo medio de seguimiento fue de 5 años, aunque se extendió desde 1 hasta 10 años.

**Tabla 1.** Tipos de Keyhole realizados según referencias anatómicas

Fosa craneal	Referencia anatómica	Tipo de KeyHole
Fosa craneal anterior	Mitad del techo orbitario	Keyhole Supraorbitario
Fosa craneal media	Seno cavernoso	Keyhole Pterional o Subtemporal
Fosa craneal posterior	Conducto auditivo interno	Keyhole Retrosigmoideo

## RESULTADOS

En la tabla 2 se muestra la distribución de 56 pacientes intervenidos quirúrgicamente a través de *Keyhole* endoscópicos: supraorbitario (10 casos) (17,8 %), pterional (6 pacientes) (10,7 %), subtemporal (15 casos) (26,7 %) y retrosigmoideo (25 casos) (44,6 %).

En la tabla 3 se muestran los casos operados a través del *Keyhole* supraorbitario. El 80 % fueron meningiomas del techo orbitario; el volumen tumoral promedio fue de 55 cm<sup>3</sup>. En el 90,0 % de los casos se alcanzó una resección total de la lesión. En cuanto a la satisfacción cosmética evaluada a las 4 semanas el 80,0 % presentó 1 punto (muy alta satisfacción). En 2 casos se presentaron complicaciones, 1 presentó una fistula del líquido cefalorraquídeo (LCR) la cual fue corregida a

las 72 horas con una evolución satisfactoria; mientras que el otro paciente presentó durante la disección de la cápsula tumoral un sangrado proveniente de la arteria cerebral anterior derecha, con necesidad de electrocoagulación, lo cual originó un infarto cerebral con evolución desfavorable, falleció a los 21 días del postoperatorio.

En la figura 1 se muestra un caso operado a través de un *Keyhole* subtemporal con la identificación y disección de la pared lateral del seno cavernoso. En la tabla 4 se muestra la serie de casos operados. La edad promedio fue de 56 años; de ellos 9 femeninos y 6 masculinos. Predominó el meningioma como tipo histológico, el volumen tumoral promedio fue de 47,3 cm<sup>3</sup> y se alcanzó una resección total de la lesión en el 93,0 % de los pacientes, con solo una recidiva tumoral a

**Tabla 2.** Abordajes *Keyhole* con magnificación endoscópica. (n- 56)

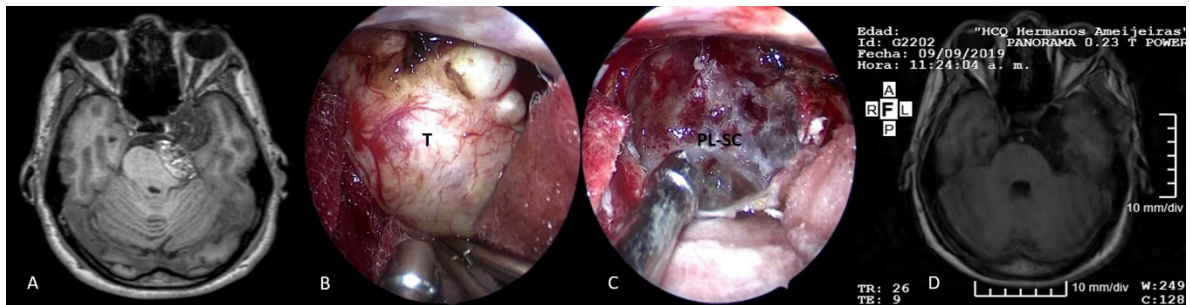
Tipo de <i>Keyhole</i> endoscópico	Número	%
Supraorbitario	10	17,8%
Pterional	6	10,7%
Subtemporal	15	26,7%
Retrosigmoideo	25	44,6%
Total	56	100%

Fuente: Historias clínicas

**Tabla 3.** Distribución de los casos tratados mediante un *Keyhole* supraorbitario según histología, grado de resección, satisfacción cosmética, complicaciones y el seguimiento en años

No. de casos	Histología de la lesión	Volumen tumoral(cm <sup>3</sup> )	Grado de resección	Satisfacción cosmética	Complicaciones	Seguimiento en (años)
Caso 1	Adenoma Invasivo	40	RT	2 puntos	no	10
Caso 2	Meningioma del techo orbitario	35	RT	1 punto	no	10
Caso 3	Meningioma del techo orbitario	60	RT	1 punto	no	9
Caso 4	Meningioma del techo orbitario	60	RT	.	Infarto cerebral. Fallecido	7
Caso 5	Adenoma Invasivo	50	RP	1 punto	no	8
Caso 6	Meningioma del techo orbitario	70	RT	1 puntos	no	8
Caso 7	Meningioma del techo orbitario	60	RT	1 punto	no	5
Caso 8	Meningioma del techo orbitario	70	RT	2 puntos	Parálisis del nervio frontal	5
Caso 9	Meningioma del techo orbitario	35	RT	1 punto	no	4
Caso 10	Meningioma del techo orbitario	50	RT	1 punto	no	3

Fuente: Historias clínicas



**Fig. 1** Keyhole Subtemporal. A) Imagen preoperatoria ponderada en T1 donde se muestra lesión tumoral de intensidades mixtas que ocupa la fosa craneal media y se extiende a la región petroclival. B) Exposición tumoral (T) a través del corredor quirúrgico Subtemporal. C) Exposición de la pared lateral del seno cavernoso (PL-SC) al finalizar la exéresis tumoral; D) Imagen postoperatoria, se visualiza resección total de la lesión

**Tabla 4** Distribución de los casos tratados mediante un Keyhole subtemporal según edad, sexo, histología, volumen tumoral, grado de resección, complicaciones y el seguimiento en años

No. de casos	Edad	Sexo	Histología de la lesión	Volumen tumoral(cm <sup>3</sup> )	Grado de resección	Complicaciones	Recidiva	Seguimiento (años)
Caso 1	62	F	Adenoma Invasivo	40	RP	no	si	10
Caso 2	53	F	Meningioma del seno cavernoso	50	RCT	Lesión del III NC	no	10
Caso 3	23	F	Meningioma del seno cavernoso	40	RT	Fístula del LCR, Meningitis	-----	-----
Caso 4	54	F	Meningioma del seno cavernoso	40	RT	no	no	8
Caso 5	66	M	Adenoma Invasivo	40	RT	no	no	8
Caso 6	56	F	Meningioma del seno cavernoso	60	RT	no	no	8
Caso 7	47	F	Colesteatoma petroesfenoidal	30	RT	no	no	5
Caso 8	67	F	Meningioma del seno cavernoso	40	RT	no	no	5
Caso 9	78	M	Meningioma del seno cavernoso	50	RT	Lesión del III NC	no	5
Caso 10	56	M	Meningioma del seno cavernoso	60	RP	no	no	4
Caso 11	55	M	Meningioma del seno cavernoso	40	RT	no	no	3
Caso 12	53	F	Meningioma del seno cavernoso	50	RT	no	no	3
Caso 13	49	M	Meningioma del seno cavernoso	45	RT	no	no	2
Caso 14	50	F	Meningioma del seno cavernoso	60	RCT	no	no	2
Caso 15	51	M	Meningioma del seno cavernoso	65	RCT	no	no	1

Fuente: Historias clínicas

los 4 años de operado. El 80 % no desarrolló complicaciones, un paciente presentó fístula de líquido cefalorraquídeo, con meningitis y 2 pacientes presentaron lesión del III NC posquirúrgico. El seguimiento de los casos fue de 1 año a 10 años.

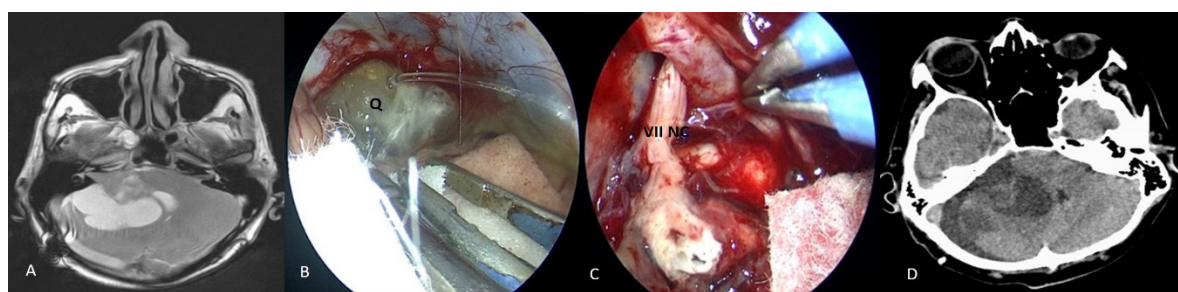
En la figura 2 se muestra una vista endoscópica del ángulo ponto cerebeloso durante la exéresis quirúrgica de un shwannoma vestibular a través de un Keyhole retrosigmoideo. Se muestra una excelente identificación del VII NC durante la disección del tumor del complejo neurovascular medio. En la tabla 5, se evidencia que en 20 casos (80,0 %) se reportó el diagnóstico de shwannoma vestibular. Las edades oscilaron de 26 años a 75 años (media 54 años) sin existir predominio en el sexo. En cuanto a la función del nervio facial (escala de House Brackman), 16 casos (64,0 %) presentaron mejoría posoperatoria. El volumen tumoral promedio fue de 46 cm<sup>3</sup>, se alcanzó una resección macroscópica total en 22 pacientes (88,0 %) y 4 casos (16,0 %) presentaron complicaciones posoperatorias, la parálisis facial fue la más frecuente.

## DISCUSIÓN

La cirugía tipo Keyhole endoscópico constituye una filosofía de trabajo en los centros de mayor desarrollo neuroquirúrgico del mundo, lo cual conduce a un nivel superior de eficiencia y versatilidad en la premisa de la resección máxima tumoral con mínima invasividad. Según el presente colectivo de autores, en la planificación preoperatoria se deben tener en cuenta algunas leyes y principios de la física. En primer lugar, el tumor crece en el compartimiento craneal representando un espacio Euclidiano tridimensional en íntima relación con diferentes estructuras neuroanatómicas. Con el abordaje quirúrgico no se visualiza toda la superficie tumoral en este espacio, sino, se accede a una parte de la superficie tumoral, si trazamos desde el punto medio de la superficie de ac-

ceso (S-A), un vector en dirección y sentido al mayor punto de crecimiento tumoral, se obtiene el vector de crecimiento tumoral. Al planificar la mini craneotomía y el abordaje, el vector de visualización endoscópica y del abordaje quirúrgico deben coincidir con el vector de crecimiento tumoral con vistas a optimizar la craneotomía, visualizar y acceder a toda la lesión con los diferentes instrumentos quirúrgicos y evitar la retracción cerebral excesiva. Para lograr esta superposición vectorial es necesario colocar la cabeza en una posición capaz de alinear ambas líneas vectoriales y alcanzar una ampliación natural del corredor quirúrgico. Si tenemos en cuenta el principio de Arquímedes, el cerebro está inmerso en líquido cefalorraquídeo (densidad = 1007kg/m<sup>3</sup>) y sostenido por su fuerza de flotación. Al realizar un drenaje del LCR, la fuerza de flotación disminuye, el cerebro se desplaza siguiendo la fuerza de gravedad y se separa de la superficie ósea, lo cual crea un corredor quirúrgico amplio sin necesidad de retracción de las estructuras neurológicas. Este comportamiento físico sostiene el principio del Keyhole de ganar espacio a expensas del drenaje controlado de líquido cefalorraquídeo sin retracción cerebral.

En este sentido y al profundizar en el análisis teórico, consideramos para el éxito de la cirugía, el equilibrio armónico entre el área de visualización global (AVG) y el área de maniobrabilidad global (AMG). El AVG se define como el área de visualización total durante el abordaje endoscópico, la cual está compuesta por el área de visualización maniobable (AVM) y el área de visualización no maniobable (AVNoM). El AMG se conceptualizó como el área global de acceso de los instrumentos quirúrgicos, compuesta por un área maniobable visible (AMV) y no visible (AMNoV). En la medida que el AVM y el AMV confluyen, mayor es el área segura de disección quirúrgica, pues como principio esencial neuroquirúrgico, la



**Fig. 2** Keyhole Retrosigmoideo. A) Imagen preoperatoria ponderada en T2, se observa lesión isointensa que se introduce en el conducto auditivo interno y lo ensancha en forma de cono de helado, con una zona redondeada hiperintensa adyacente compatible con quiste heráldico; se muestra compresión del cerebelo y tallo encefálico. B) Exposición de la lesión tumoral a nivel del ángulo pontocerebeloso con evacuación previa del quiste (Q) asociado. C) Se muestra el sitio quirúrgico con la preservación del séptimo nervio craneal (VII NC) y de las estructuras vasculares adyacentes. D) Imágenes postoperatorias a las 24 horas del postoperatorio donde se evidencia resección completa de la lesión y reexpansión del cerebelo y tallo encefálico

**Tabla 5** Comportamiento clínico e imagenológico de los pacientes operados a través de un Keyhole retrosigmoideo

Casos	Diagnóstico	Edad	Sexo	H.B pre	H.B post	Volumen tumoral(cm <sup>3</sup> )	Grado de resección	Complicaciones	Seguimiento (años)
1	Shwannoma vestibular	47	F	2	1	40	RT	no	10
2	Shwannoma vestibular	53	F	3	2	50	RCT	no	10
3	Shwannoma vestibular	26	M	2	1	40	RT	no	10
4	Shwannoma vestibular	54	F	3	3	40	RT	no	10
5	Shwannoma vestibular	69	M	4	3	40	RT	no	10
6	Shwannoma vestibular	55	F	2	2	45	RT	no	10
7	Shwannoma vestibular	48	F	3	4	70	RP	Parálisis facial	9
8	Shwannoma vestibular	65	F	1	1	40	RT	no	8
9	Meningioma	75	M	2	2	50	RT	no	8
10	Shwannoma vestibular	54	M	4	3	60	RT	Fistula del LCR	8
11	Shwannoma vestibular	45	M	3	2	35	RT	no	7
12	Shwannoma vestibular	50	M	3	1	35	RT	no	7
13	Shwannoma vestibular	38	F	4	3	45	RT	no	7
14	Colesteatoma	34	F	3	2	50	RT	no	6
15	Shwannoma vestibular	35	M	3	2	35	RT	no	6
16	Shwannoma vestibular	45	F	4	2	40	RT	no	5
17	Shwannoma vestibular	50	M	2	2	45	RT	no	5
18	Meningioma	40	M	3	4	65	RCT	Parálisis facial	5
19	Meningioma	40	F	4	3	50	RT	no	5
20	Shwannoma vestibular	36	M	3	2	45	RT	no	5
21	Shwannoma vestibular	56	F	1	1	45	RT	no	5
22	Shwannoma vestibular	57	M	3	2	45	RT	no	4
23	Colesteatoma	58	F	4	3	65	RT	Hematoma del lecho quirúrgico, hidrocefalia	3
24	Shwannoma vestibular	67	M	3	2	60	RT	no	3
25	Shwannoma vestibular	56	F	3	2	55	RT	no	2

Fuente: Historias clínicas



dissección en todo momento debe ser visualizada. Los factores asociados a la confluencia de estas áreas se consideraron factores determinantes. Los factores asociados a las AVNoM y AMNoV, se consideraron factores influyentes. (figura 3)

Se definieron como factores determinantes los siguientes:

- Coincidencia vectorial: la mayor superposición posible entre el vector de visualización endoscópica y el vector resultante del crecimiento tumoral.
- Espacio quirúrgico: este se logra a expensas de la combinación entre el drenaje controlado de líquido cefalorraquídeo y la posición de la cabeza. El primero se consigue a través de un drenaje espinal si la lesión es infratentorial y el drenaje ventricular si la lesión es supratentorial. En cuanto a la posición de la cabeza, se coloca de tal manera que el sitio de entrada se encuentre en el punto más alto del espacio euclidiano craneal. La combinación de ambos factores permite que las estructuras encefálicas desciendan más por la pérdida de la fuerza de flotabilidad que proporciona el LCR y la mayor influencia de la fuerza de gravedad (principio de Arquímedes), en este sentido se crea un espacio natural por el cual se puede acceder a la base craneal sin la necesidad de retracción cerebral.

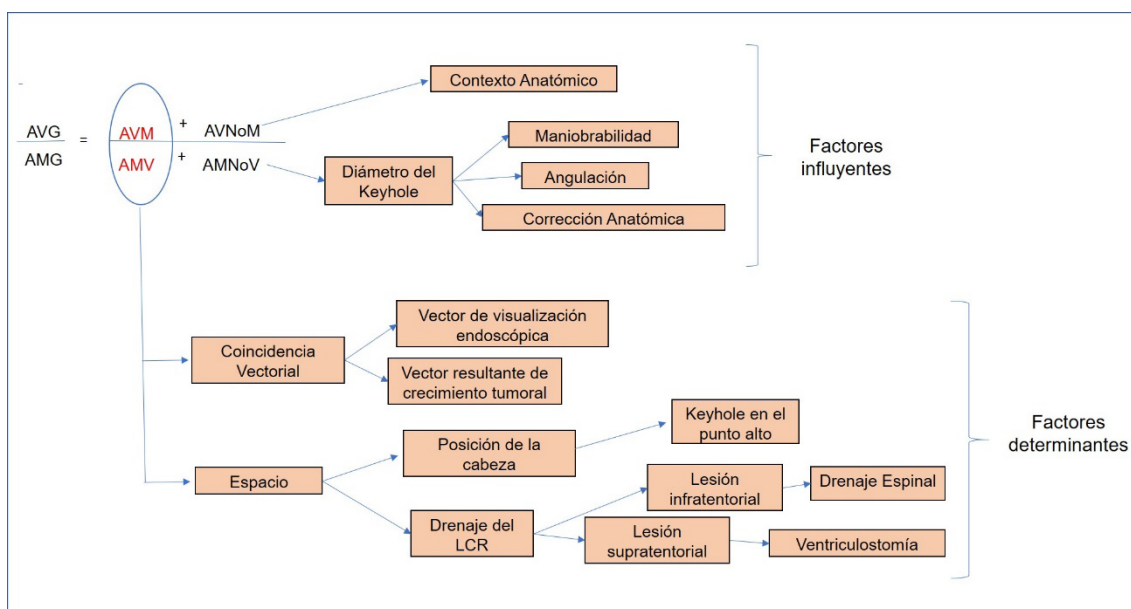
Como factores influyentes se estableció el área de visualización no maniobrable (AVNoM) y el área maniobrable no visualizada (AMNoV). La primera, proporciona contexto y ubicación anatómica para el neurocirujano mientras que, la segunda, la determina el diámetro en la entrada craneal (cra-

neotomía) y su importancia radica en la posibilidad de mayor angulación del lente y los instrumentos, así como la corrección anatómica.

Teniendo en cuenta estas consideraciones y al realizar un análisis sistemático de la literatura, las principales variables de respuesta estudiadas evidencian resultados satisfactorios. En el caso del Keyhole supraorbitario, se reportan índices de resección total de un 80 % a 100 %, con un índice de complicaciones que puede alcanzar hasta un 57,1 %.<sup>(12-20)</sup> En nuestra serie se reportó un 90,0 % de resección total, con un 20 % de complicaciones y el 80,0 % de los pacientes refirieron muy alta satisfacción cosmética posoperatoria.

En el Keyhole subtemporal, se alcanzó una resección total en el 93,0 % de los casos con 20,0 % de complicaciones, la lesión del III NC fue la más frecuente. No se encontraron estudios de series de casos en la literatura revisada operados a través de un abordaje Keyhole subtemporal endoscópico. En reportes anatómicos se evidencia la excelente visualización y maniobrabilidad a través de este corredor quirúrgico con magnificación endoscópica de la región subtemporal, supraselar, petroclival y de la cisterna ambiens, lo cual refuerza estos resultados.<sup>(21,22)</sup>

En el caso del Keyhole retrosigmoideo, los estudios de series de casos reportan índices de resección total de 60,0 % a 94,6 %, con un 20,3 % a 66,6 % de complicaciones.<sup>(23-27)</sup> En el presente estudio se alcanzó una resección total en el 88,0 % de los casos y el 64,0 % mejoró la función del nervio facial. El 16,0 % de los casos presentaron complicaciones posoperatorias, la parálisis del nervio facial se presentó en 2 casos (8,0 %).



**Fig. 3** Factores determinantes e influyentes en el abordaje *Keyhole* endoscópico en los 360° de la base craneal. AVG (área de visualización global); AMG (área de maniobrabilidad global); AVM (área de visualización maniobrable); AMV (área de maniobrabilidad visible); AVNoM (área de visualización no maniobrable); AMNoV (área maniobrable no visible).

## Conclusiones

El Keyhole endoscópico constituye una excelente y prometedora filosofía terapéutica de mínimo acceso para lesiones tumorales de la base craneal. La confluencia armónica del vector de crecimiento tumoral, el vector de visualización endoscópica y del abordaje quirúrgico, así como la ampliación natural del corredor quirúrgico por la disminución de la fuerza de flotación del líquido sobre el cerebro, sostienen la filosofía del Keyhole, donde un gran objetivo puede ser alcanzado por un pequeño agujero. Las evidencias encontradas apuntan a que la filosofía del Keyhole endoscópico se sustentan en leyes físicas, matemáticas y biomédicas.

## REFERENCIAS BIBLIOGRÁFICAS

1. Teo C, Sughure ME. An introduction to the Keyhole concept. In: Principles and practice of Keyhole brain surgery. New York: Thieme; 2015:2-20.
2. Lan Q, Sughrue M, Hopf NJ, Kentaro M, Park J, Balamurugan M, et al. International expert consensus statement about methods and indications for keyhole microneurosurgery from International Society on Minimally Invasive Neurosurgery. Neurosurgical Review. 2019 November; 44:1-17. Disponible en: <https://doi.org/10.1007/s10143-019-01188-z>
3. López-Arbolay O, González-González J, Rojas-Manresa JL. Abordaje endonasal endoscópico extendido a la base del cráneo. Neurocir [Internet] 2012 Nov. [citado 20 Ene 2021]; 219-25. Disponible en: <https://www.revistaneurocirugia.com/es-abordaje-endonasal-endoscopico-extendido-base-articulo-S1130147312001029>
4. Evans JJ, Kenning TJ, Farrell C, Principles of endoscopic endonasal surgery. In: Kshelstty VR, editors. Endoscopic and keyhole cranial base surgery. Springer: New York; 2019:3-33.
5. Brock M, Dietz H: The small frontolateral approach for the microsurgical treatment of intracranial aneurysms. Neurochirurgia Acta (Stuttg). 1978;21:185-91.
6. Paladino J, Pirker N, Stimac D, Stern-padovan R: Eyebrow Keyhole approach in vascular neurosurgery. Minim Invasive Neurosurg. 1998;41:200-3.
7. Pernecky A, Reisch R. Subtemporal approach. In: Keyhole approaches in neurosurgery. New York: Springer Verlag Wien. 2008;97-158.
8. Pernecky A, Fries G. Endoscope-assisted brain surgery. Part 1. Evolution, basic concept, and current technique. Neurosurg. 1998;42:219-25.
9. Pernecky A, Muller-Forell W, Lindet E, Fries G: Current strategies in Keyhole and endoscopic assisted microsurgery. In Pernecky A (ed): Keyhole concept in Neurosurgery. Stuttgart: Thieme Medical Publisher. 1999:3751.
10. Abd-El-Barr MM, Cohen AR. The origin and evolution of neuroendoscopy. Childs Nerv Syst. 2013 May;29(5):727-37. DOI: <https://doi.org/10.1007/s00381-013-2055-2>. Epub 2013 Mar 6. PMID: 23463126.
11. Eroglu U, Shah K, Bozkurt M, Kahilogullari G, Yakar F, Dogan I, et al. Supraorbital Keyhole Approach: Lessons Learned from 106 Operative Cases. World Neurosurg. 2019;17: E1-8. PubMed: PMID: 30659969
12. Reisch R, Marcus HJ, Hugelshofer M, Koechlin NO, Stadie A, Kockro RA. Patients' cosmetic satisfaction, pain, and functional outcomes after supraorbital craniotomy through an eyebrow incision. J Neurosurg. 2014;121:730-4.
13. Bylund N, Hultcrantz M, Jonsson L, Marsk E. Quality of Life in Bell's Palsy: Correlation with Sunnybrook and House-Brackmann Over Time. Laryngoscope. 2021 Feb;131(2):E612-E618. DOI: <https://doi.org/10.1002/lary.28751>. Epub 2020 May 28. PMID: 32463963.
14. Gazzeri R, Nishiyama Y, Teo C. Endoscopic supraorbital eyebrow approach for the surgical treatment of extraaxial and intraaxial tumors. Neurosurg Focus. 2014;37(4): E20. DOI: 10.3171/2014.7.FOCUS14203. PMID: 25270140.
15. Igressa A, Pechlivanis I, Weber F, Mahvash M, Ayyad A, Boutarouch M, Charalampaki P. Endoscope-assisted keyhole surgery via an eyebrow incision for removal of large meningiomas of the anterior and middle cranial fossa. Clin Neurol Neurosurg. 2015 Feb;129:27-33. DOI: <https://doi.org/10.1016/j.clineuro.2014.11.024>. Epub 2014 Dec 6. PMID: 25528371.
16. Banu MA, Mehta A, Ottenhausen M, Fraser JF, Patel KS, Szentirmai O, Anand VK, Tsiouris AJ, Schwartz TH. Endoscope-assisted endonasal versus supraorbital keyhole resection of olfactory groove meningiomas: comparison and combination of 2 minimally invasive approaches. J Neurosurg. 2016 Mar;124(3):605-20. DOI: <https://doi.org/10.3171/2015.1.JNS141884>. Epub 2015 Aug 14. PMID: 26274992.
17. Peng Y, Fan J, Li Y, Qiu M, Qi S. The Supraorbital Keyhole Approach to the Suprasellar and Supra-Intrasellar Rathke Cleft Cysts Under Pure Endoscopic Visualization. World Neurosurg. 2016 Aug; 92:120-125. DOI: <https://doi.org/10.1016/j.wneu.2016.04.121>. Epub 2016 May 7. PMID: 27163551.
18. Linsler S, Fischer G, Skliarenko V, Stadie A, Oertel J. Endoscopic Assisted Supraorbital Keyhole Approach or Endoscopic Endonasal Approach in Cases of Tuberculum Sellae Meningioma: Which Surgical Route Should Be Favored? World Neurosurg. 2017 Aug;104:601-611. DOI: <https://doi.org/10.1016/j.wneu.2017.05.023>. Epub 2017 May 13. PMID: 28512043.
19. Youngerman BE, Shtayer L, Gerges MM, Larsen AG, Tomasiewicz HC, Schwartz TH. Eyebrow supraorbital keyhole craniotomy for olfactory groove meningiomas with endoscope assistance: case series and systematic review of extent of resection, quantification of postoperative frontal lobe injury, anosmia, and recurrence. Acta Neurochir (Wien). 2021 Jan;163(1):101-12. DOI: <https://doi.org/10.1007/s00701-020-04552-x>. Epub 2020 Sep 5. PMID: 32888076.
20. Dzhindzhikhadze RS, Dreval ON, Lazarev VA, Polyakov AV, Kambiev RL, Salyamova EI. Transpalpebral Approach for Microsurgical Removal of Tuberculum Sellae Meningiomas. Asian J Neurosurg. 2020 Feb 25;15(1):98-106. DOI: [https://doi.org/10.4103/ajns.AJNS\\_186\\_19](https://doi.org/10.4103/ajns.AJNS_186_19) PMID: 32181181; PMCID: PMC7057880
21. Ding Z, Wang Q, Lu X, Qian X. Endoscopic Intradural Subtemporal Keyhole Approach with Neuronavigational Assistance to the Suprasellar, Petroclival, and Ventrolateral Brainstem Regions: An Anatomic Study. World Neurosurg. 2017 May;101:606-14. DOI: <https://doi.org/10.1016/j.wneu.2017.02.052>. Epub 2017 Feb 20. PMID: 28223248.
22. Ding Z, Lu X, Wang Q, Li B, Qian X, Liu X. Intradural Subtemporal Keyhole Approach with Neuronavigational Assistance to the Petroclival and Ventrolateral Brainstem Regions: Quantitative Analysis of Anatomic Exposure and Surgical Freedom. World



- Neurosurg. 2019 Jan 17;S1878-8750(19)30065-8. DOI: <https://doi.org/10.1016/j.wneu.2019.01.006>. Epub ahead of print. PMID: 30659968.
23. Kabil MS, Shahinian HK. A series of 112 fully endoscopic resections of vestibular schwannomas. *Minim Invasive Neurosurg*. 2006 Dec;49(6):362-8. DOI: <https://doi.org/10.1055/s-2006-955068>. PMID: 17323265.
24. Shahinian HK, Ra Y. 527 fully endoscopic resections of vestibular schwannomas. *Minim Invasive Neurosurg*. 2011 Apr;54(2):61-7. DOI: <https://doi.org/10.1055/s-0031-1275335>. Epub 2011 Jun 7. PMID: 21656440.
25. Parab A, Khatri D, Singh S, Gosal JS, Deora H, Das KK, Verma P, Mehrotra A, Srivastava AK, Behari S, Jaiswal S, Jaiswal AK. Endoscopic Keyhole Retromastoid Approach in Neurosurgical Practice: Ant-Man's View of the Neurosurgical Marvel. *World Neurosurg*. 2019 Jun;126:e982-e988. DOI: <https://doi.org/10.1016/j.wneu.2019.02.203> Epub 2019 Mar 12. PMID: 30877012.
26. López Arbolay O, Ortiz Machín M, Cruz Pérez P, Salcido Quesada Y, Gutiérrez-Crespo P, Ortiz Hernández M. Abordaje endoscópico simultáneo endonasal y subtemporal para un craneofaringioma gigante: reporte de un caso. *An Acad Cienc Cuba [Internet]*. 2020 [citado 2021 Mar 15];10(1). Disponible en: <https://revistaccuba.sld.cu/index.php/revacc/article/view/754>
27. López Arbolay O, Ortiz Machín MM, Cruz Pérez PO. Neurocirugía endoscópica en los 360° de la cabeza. *AACC [Internet]*. 2019 [citado 12 Ene 2021];9(3):286-8. Disponible en: <https://www.revistaccuba.cu/index.php/revacc/article/view/727/745>

---

Recibido: 25/08/2021  
Aprobado: 15/02/2022

---

### Conflicto de intereses

Los autores declaran que no existen conflictos de intereses.

### Contribución de los autores

Conceptualización: Omar López Arbolay, Marlon Ortiz Machín, Alejandro Coronado Rosales  
Curación de datos: Omar López Arbolay, Marlon Ortiz Machín, Alejandro Coronado Rosales, Adriana Varela Baró  
Análisis formal: Omar López Arbolay, Marlon Ortiz Machín  
Investigación: Omar López Arbolay, Marlon Ortiz Machín, Alejandro Coronado Rosales, Adriana Varela Baró  
Metodología: Omar López Arbolay, Marlon Ortiz Machín, Alejandro Coronado Rosales  
Supervisión: Omar López Arbolay, Marlon Manuel Ortiz Machín  
Visualización: Omar López Arbolay, Marlon Manuel Ortiz Machín, Alejandro Coronado Rosales  
Redacción-borrador original: Omar López Arbolay, Marlon Ortiz Machín, Alejandro Coronado Rosales  
Redacción-revisión y edición: Omar López Arbolay, Marlon Manuel Ortiz Machín, Alejandro Coronado Rosales

### Financiación

La financiación de la investigación fue realizada por el Ministerio de Salud Pública de Cuba. (MINSAP)

### Cómo citar este artículo

López Arbolay O, Ortiz Machín MM, Coronado Rosales AE, Varela Baró AV, *et al*. Consideraciones del abordaje *Keyhole* endoscópico para tumores de la base craneal. *An Acad Cienc Cuba [internet]* 2022 [citado en día, mes y año];12(2):e1135. Disponible en: <http://www.revistaccuba.cu/index.php/revacc/article/view/1135>

