

Xantogranuloma Juvenil. REPORTE de un caso

Juvenile xanthogranuloma. A case report

**Dra. Laura Lazo Sánchez^I; Dr. Kadel Canino Cereijo^{II}; Dra. Alicia Alonso García^{III} ;
Dr. Héctor Victoria Bárzaga^{IV}**

- I. Especialista de I Grado en Dermatología. Profesor Asistente. Hospital Militar Clínico Quirúrgico Docente "Dr. Octavio de La Concepción y de la Pedraja".Camagüey.
- II. Especialista de I Grado en Cirugía Profesor Asistente.
- III. Especialista de I Grado en Oftalmología. Profesor Instructor.
- IV. Especialista de I Grado en Dermatología. Profesor Instructor.

RESUMEN

Se presenta el caso de una niña de dos años de edad, que a las 18 h de nacida se le diagnosticó atresia de colon transverso, fue intervenida quirúrgicamente de urgencia. A los 30 días mostró cuadro cutáneo diseminado caracterizado por neoformaciones de aspecto papulonodular de 2 a 3cms de diámetro, indoloras, de color rosado unas y carmelitosas otras, de evolución crónica. Clínica e histológicamente se diagnosticó un

xantogranuloma juvenil. No se realizó ningún tratamiento y las lesiones involucionaron espontáneamente.

DeCS: INFORME DE CASO; XANTOGRANULOMA JUVENIL

ABSTRACT

The case of a two-years-old girl of age is presented, who at 18 o'clock of born she was diagnosed atresia of transverse colon, and she was surgically intervened of urgency. On the 30 days showed disseminated cutaneous picture characterized by neoformations of papulonodular aspect of 2-3 cms of diameter, painless, of pink colour some and brownish others, of chronic evolution. Clinical and histologically was diagnosed a juvenile xanthogranuloma. Any treatment was carried out and the injuries evolved spontaneously.

DeCS: CASE REPORT; XANTOGRANULOMA JUVENILE

INTRODUCCIÓN

El xantogranuloma juvenil es descrito por Adamson en 1905 como xantomas congénitos múltiples, luego en 1912 Mc Donagh lo denomina nevoxantoendotelioma .En 1936 Seneer y Caro reconocen su origen xantomatoso y lo nombran xantoma juvenil, y según Giachetti et al¹,en 1954, Helwing y Hackney lo designan como xantogranuloma juvenil.

El xantogranuloma juvenil, es una enfermedad rara, generalmente benigna y autolimitada de comienzo típico en la infancia , con lesiones solitarias o múltiples de localización en cabeza, cuello y parte superior del tronco, proximal y distal de

extremidades, inicialmente son pápulas o nódulos rojizos que se tornan amarillentos y terminan formando máculas o placas.^{2,3} Su incidencia es de 0.3 a 0.5 %³, es congénita y la mayor parte se presenta antes del primer año de vida. Existe una predisposición por el sexo masculino 5:1, no parece existir una asociación familiar y suele ser frecuente en la raza blanca.⁴⁻⁶

REPORTE DEL CASO

Paciente de dos años de edad, femenina, blanca, a las 18h de nacida presentó vómitos y distensión abdominal, requirió ser valorada por cirugía. Se le realizó radiografía abdominal y colon por enema, se decidió tratamiento quirúrgico de urgencia por oclusión intestinal, en el acto quirúrgico se encontró estenosis en el colon distal descendente en su extremo proximal y se diagnosticó atresia de colon transverso, luego se realizó colostomía de colon proximal y se exteriorizó cabo distal. A los 30 días de ingresada la madre detectó lesiones en piel, que se iniciaron como una pápula en la región occipital, luego se extendieron paulatinamente hasta aparecer un cuadro cutáneo diseminado constituido por lesiones nodulares de más ó menos 2-3 cms de diámetro de superficie lisa, no adherido a planos profundos, indoloros de color rosado claro unas y amarillentas otras que se localizan en cuero cabelludo, párpado superior del ojo izquierdo, orejas, abdomen, región inguinal, espalda, ano y muslos (Figuras 1,2,3)

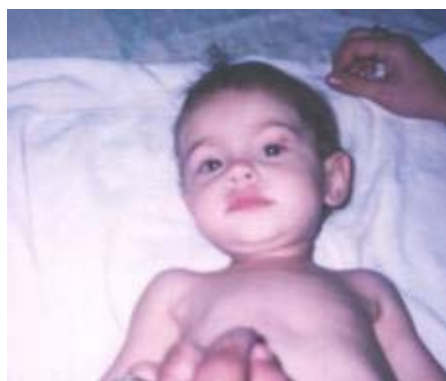

Fig. 1. Lesión papulosa en el párpado superior izquierdo.

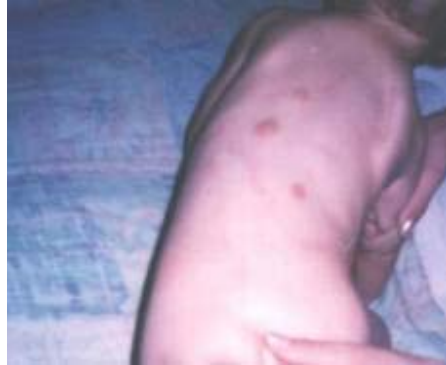

Fig. 2 . Lesiones nodulares en la espalda.

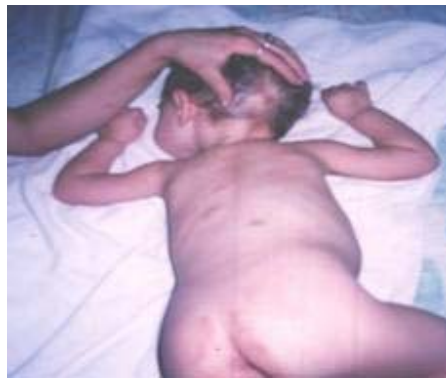

Fig 3. Lesiones en región occipital y cuero cabelludo.

En el interrogatorio no se recogieron antecedentes patológicos familiares, el parto fue eutócico, no se encontraron anomalías del desarrollo físico que no sean las descritas anteriormente. Fue valorada por dermatología y se diagnosticó clínicamente una mastocitosis, los familiares decidieron esperar para realizar biopsia de piel y confirmar el diagnóstico, se le indicó cuidados de la piel, dieta especial y leche de chiva. Los complementarios de rigor fueron normales. La paciente fue dada de alta, con ingreso intradomiciliario y seguimiento por parte del médico general integral, el pediatra y el dermatólogo del área.

A los 17 meses de edad fue intervenida quirúrgicamente para cierre de anastomosis terminoterminal. Se le realizó biopsia de piel y en B-04 -180, se informó una epidermis adelgazada, en dermis superior células gigantes y de Touton con diagnóstico de xantogranuloma juvenil (Fig.4).

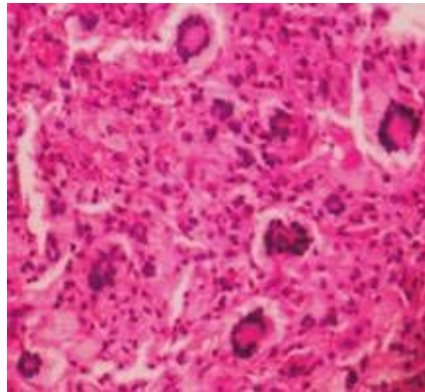


Fig. 4. Se observan células gigantes tipo Touton.

Al ser valorada por oftalmología, no se encontraron lesiones oculares. En la actualidad las lesiones dermatológicas han desaparecido paulatinamente, solo quedan lesiones carmelitosas residuales. Se le explicó a los familiares sobre la enfermedad, su involución espontánea y la necesidad de control periódico de la paciente.

DISCUSIÓN

El xantogranuloma juvenil es una enfermedad poco frecuente, se inicia en los primeros meses de la vida y durante la infancia, es raro en los adultos, se caracteriza por presentar en piel y ocasionalmente en otros órganos una ó más neoformaciones de aspecto papulonodular rojo-amarillentos o rosadas en las etapas tempranas de la enfermedad, posteriormente son amarillo-blanquecinas o cafés.⁷⁻⁹

El infrecuente compromiso visceral no permite clasificarla dentro de las lipoidosis, aunque hay autores que plantean que es una histiocitosis benigna proliferativa clase II,^{10,11} por lo que se cree que es una respuesta granulomatosa histiocitaria ante estímulos desconocidos, físicos o infecciosos.¹²

Se presenta una paciente con múltiples xantogranulomas, que según la literatura revisada, cuando son múltiples (20-30 %) aparecen casi siempre antes del año de edad y hay una involución espontánea en el transcurso de tres a seis años.^{13,14}

Según *Hagmann*,¹⁵ Giannotti distingue dos variantes clínicas, una micronodular (múltiples lesiones de pequeño tamaño), muy similar a la presentada por la paciente y otra macronodular (escasas lesiones de gran tamaño).

Esta enfermedad se puede asociar con la neurofibromatosis tipo I, la leucemia mielocítica crónica, la enfermedad de Niemann Pick y con la mastocitosis, esta última es su principal diagnóstico diferencial y desde el punto de vista dermatológico fue el primero de la paciente. No se encontró relación alguna entre la atresia de colon y el xantogranuloma juvenil.

Dentro de las formas extracutáneas de la enfermedad su incidencia es de 0.3 a 0.5 y afecta con mayor frecuencia a los ojos, puede involucrar al iris, cuerpo ciliar, epiesclera y órbita, ocasiona tumoraciones localizadas o difusas del iris, glaucoma unilateral, uveítis, heterocromía del iris y proptosis, manifestaciones no vistas en la paciente.⁷ Puede afectarse también el pulmón, el hígado, el pericardio, el sistema nervioso central, el bazo y el testículo donde las lesiones suelen ser asintomáticas y en muy pocos pacientes ocasionan complicaciones que requieren tratamiento farmacológico o quirúrgico.^{16,17}

El estudio anatomopatológico revela en las lesiones recientes, acúmulos de histiocitos sin lípidos, entremezclados con células linfoides y eosinófilos.

En las lesiones maduras se agregan células espumosas, gigantes de Touton, éstas se caracterizan por presentar núcleos dispuestos en círculos formando una corona rodeada de citoplasma con abundantes depósitos de lípidos.^{18,19}

Esta enfermedad no requiere tratamiento y el pronóstico es excelente, salvo en los casos que exista compromiso ocular o hematológico. La paciente en estos momentos presenta involución de las lesiones dejando cicatriz residual atrófica.

REFERENCIAS BIBLIOGRÁFICAS

1. Giachetti A, Brunet A, Larralde de Luna M. Xantoma juvenil en el período neonatal. Arch Argent Pediatr 2001; 99:477-8.
2. Blanco del Val A, Torres M, Velazco ME. Xantogranuloma juvenil múltiple: un diagnóstico que se debe considerar en la atención primaria. Anal. Pediatr 2004; 60(1):89-91.
3. López LD, Rodríguez M. Xantogranuloma juvenil diseminado. Comunicación de un caso. Rev. Cent Dermat Pascua 2002; 1:35.
4. Caputo R, Cambriaghi S. Las mil caras del Xantogranuloma. Piel 1998; 13:329-30.
5. Burgdorf WHC. The histiocytosis. En: Elder D, Jaworsky C, Elenitsas R, Johnson B Jr, editors. Lever's Histiopathology of Skin. 8th ed. Philadelphia: Lippincott-Raven; 1997.p. 591-616.
6. Dehiner LP. Juvenile xanthogranulomas in the first two decades of life: A clinicopathologic study of 174 cases with the cutaneous and extracutaneous manifestations. Am J Surg Pathol 2003; 27: 579-93. [Medline]
7. Méndez Santillán E. Xantogranuloma juvenil múltiple (nevoxantoendotelioma múltiple). Un caso atípico. Rev Mex Pediatr 2001; 68:96-9.
8. Scaletzky AA, Calb I, Gómez I. Xantogranuloma juvenil diseminado. Arch Argent Dermatol 1996;46:129-35.
9. Tan HH, Tay YK. Juvenile Xanthogranuloma and Neurofibromatosis I. Dermatology 1998; 22:325-35.

10. Kesavan TM, Sreedevi PK. Juvenile Xanthogranuloma. Indian Pediatr 2005; 42(9):950.
11. Burgdorf WHC. The histiocytosis. En: Elder D, Jaworsky C, Elenitsas R, Johnson B Jr, editors. Lever's Histiopathology of Skin. 8th ed. Philadelphia: Lippincott-Raven; 1997. p. 591-616.
12. Vendal Z, Walton D, Chen T. Glaucoma in juvenile xanthogranuloma. Semin Ophthalmol 2006 ; 21(3):191-4.
13. Mohindroo S, Sharma JS. FNA of cutaneous juvenile xanthogranuloma a case report. Indian J Pathol Microbiol. 2005;48(3):365-6.
14. Khachemoune A. Juvenile xanthogranuloma. Dermatol Nurs 2006; 18(1):51.
15. Hagmann C, El-Bahrawy M, Stamp G, Abel RM. Juvenile xanthogranuloma: a case report of a preterm baby. J Pediatr Surg. 2006; 41(3):573-5.
16. Wollina U, Burgdorf WH, Haroske G. Disseminated juvenile xanthogranuloma .J Dtsch Dermatol Ges. 2006; 4(1):45-8.
17. Costa D, Peterson W, Ioffreda M. Pathology quiz case 1. Xanthogranuloma. Arch Otolaryngol Head Neck Surg. 2006;132(2):220, 222.
18. Dolken R ,Weigel S, Schroder H, Hartwig. Treatment of severe disseminated juvenile systemic xanthogranuloma with multiple lesions in the central nervous system. J Pediatr Hematol Oncol. 2006; 28(2):95-7.
19. Hughes DB, Hanasono MM, Nolan WB. Juvenile xanthogranuloma of the finger. Pediatr Dermatol. 2006 ;23(1):53-5.

Recibido: 5 de diciembre de 2006.

Aceptado: 25 de enero de 2007.

Dra. Laura Lazo Sánchez. Especialista de I Grado en Dermatología. Profesor Asistente. Hospital Militar Clínico Quirúrgico Docente "Dr. Octavio de La Concepción y de la Pedraja". Camagüey.