

IMPORTANCIA DE LA BRONCOSCOPIA EN EL DIAGNÓSTICO DE LA ENDOMETRIOSIS PULMONAR

Importance of the bronchoscopy in the pulmonary endometriosis diagnosis

Dr. José Luis Quesada Suárez^I; Dr. Rafael Pila Pérez^{II}; Dr. Rafael Pila Peláez^{III}; Dr. Víctor A. Holguín Prieto^{IV}; Dra. Yamilet Santos Herrera^V

- I. Especialista de I Grado en Neumología. Hospital Docente Clínico Quirúrgico "Manuel Ascunce Domenech". Camagüey.*
 - II. Especialista de II Grado en Medicina Interna. Profesor Titular*
 - III. Especialista de II grado en Medicina Interna. Profesor Asistente*
 - IV. Especialista de I Grado en Medicina General Integral*
 - V. Especialista de I Grado en Neumología. Profesor Asistente*
-

RESUMEN

Se presenta un caso de endometriosis pulmonar en una paciente de 21 años de edad, con diagnóstico presuntivo de una valvulopatía mitral. La presentación clínica consistió en hemoptisis coincidente con la menstruación, con un marcado empeoramiento progresivo. El tratamiento empleado fue el Danazol, 400mg diarios, la evolución clínica fue favorable. Después de diez meses se mantiene libre de hemoptisis recurrentes. Debido a la rareza de la endometriosis en esta localización, se comenta el caso y se analizan los aspectos etiopatogénicos, clínicos, diagnósticos y terapéuticos. Se resalta la importancia de la broncoscopia en el diagnóstico de esta enfermedad.

DeCS: hemoptisis/terapia; broncoscopia/utilización; endometosis/terapia

ABSTRACT

A case of pulmonary endometriosis in a 21-year-old patient is presented, with presumptive diagnostic of a mitral valvulopathy. The clinical presentation consisted of hemoptysis that happen at the same time with the menstruation, with a marked progressive deterioration. The employed treatment was the Danazol, 400mg daily, the clinical course was favorable. After ten months kept free of recurrent hemoptysis. Due to the peculiarity of the endometriosis in this localization, the case is commented and the etiopathogenic, clinical, diagnostic and therapeutic aspects are analyzed. The importance of the bronchoscopy in the diagnosis of this illness stands out.

DeCS: hemoptysis/therapy; bronchoscopy/utilization; endometriosis/therapy

INTRODUCCIÓN

La endometriosis consiste en la presencia de glándulas y estroma endometrial en regiones extrauterinas.

Es una enfermedad relativamente frecuente, que afecta entre el 15-17 %¹ de las mujeres en edad fértil, con un pico de incidencia entre los 30 y los 40 años, de las cuales el 44 % permanecen asintomáticas.^{2,3}

Existen pocas áreas del cuerpo en las que no se haya descrito la presencia de siembras endometriales. No obstante, en el 75 % de los casos se localiza en la zona genital: ovarios, ligamentos del útero, tabique rectovaginal, peritoneo pelviano, vagina y vulva.⁴

Por tal motivo, es el ginecólogo el que habitualmente trata la endometriosis, mientras que el cirujano general actúa sobre esta enfermedad de manera ocasional, generalmente sobre lesiones no sospechosas, ya sea por su afectación a distancia o por las complicaciones agudas de la misma.^{4,5}

La afectación pulmonar es una localización extremadamente rara, descubriéndose de forma accidental y no sospechosa.^{2,5}

El objetivo de nuestra presentación es exponer un caso tratado en nuestro servicio, que al principio se diagnosticó como una posible valvulopatía mitral. Se señalan los aspectos clínicos, diagnósticos, y terapéuticos más relevantes.

PRESENTACIÓN DEL CASO

Paciente femenina, de 21 años de edad, con antecedentes de sufrir de amigdalitis a repetición desde la edad escolar por lo cual tuvo que consultar a diferentes facultativos, quienes le sugirieron la posibilidad de practicarse una amigdalectomía, la cual fue rechazada por sus familiares.

Se recogen como antecedentes ginecobstétricos: menarquia a los 11 años de edad, con períodos menstruales de 3-4 días de duración, cada 28 días. Nunca se ha embarazado ni ha tomado tabletas anticonceptivas.

La paciente refiere que desde hace más o menos 10 meses comienza a presentar pequeñas "hemoptisis" a las cuales no dio importancia, pues creía que se debía al esfuerzo de toser, pero que las mismas se fueron acentuando en los últimos meses, siendo de gran cuantía en los últimos cinco meses, por lo cual se decidió su ingreso para mejor estudio.

Examen físico

Paciente delgada, ansiosa, afebril, hidratada, con ligera palidez cutáneo-mucosa.

Aparato respiratorio: frecuencia respiratoria: 26resp/min., murmullo vesicular disminuido globalmente, con crepitantes bilaterales, fue más evidentes en el hemitórax izquierdo.

Aparato cardiovascular: ruidos cardíacos rítmicos, taquicárdicos, no soplos, no arritmias. TA: 100/70mm Hg. Frecuencia cardiaca central: 112lat/min.

Tacto rectal y vaginal: normal. Fondo de ojo: normal.

Resto del examen físico normal.

Estudio analítico y evolución

Los exámenes analíticos de sangre, orina, enzimas e iones, fueron todos normales. Los estudios imagenológicos de radiografía de tórax y ultrasonografías abdominal y pélvica también estuvieron dentro de la normalidad.

Electrocardiograma: presunta taquicardia sinusal.

Ecocardiografía: normal.

Radiografía de tórax evolutiva (a los siete días del ingreso): índice cardiorácico normal, con reforzamiento de la trama broncovascular en hemitórax izquierdo.

Tomografía axial computarizada (TAC) de tórax: existe imagen hiperdensa de 2.8 x 2.6mm en lóbulo superior izquierdo, en íntima relación con la luz bronquial. Al administrarse contraste se pudo apreciar un realce en la densidad de dicha imagen.

Se realiza broncofibroscopia, previa sedación con benzodiacepinas (durante el período menstrual):

Tráquea: mucosa hiperémica con aumento de la vascularización.

Bronquio derecho: iguales características que la tráquea.

Bronquio izquierdo: sangrado activo procedente del lóbulo superior con depresiones marcadas de la submucosa en B₃.

Cepillado endobronquial: muestra constituida por abundantes hematíes y grupos celulares que recuerdan el tejido endometrial (Figura. 1).

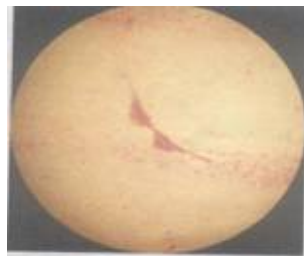


Fig. 1. Durante el ciclo no menstrual

Broncofibroscopia (fuera del período menstrual):

Tráquea y bronquio derecho: normales.

Bronquio izquierdo: en el lóbulo superior se apreció una mucosa congestiva e hiperémica (Figura. 2).

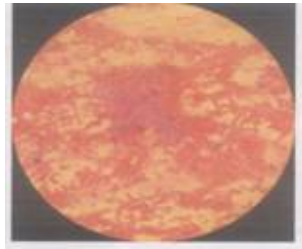


Fig.2.Durante el ciclo menstrual

Cepillado endobronquial: muestra constituida por células endometriales y hematíes.

La sospecha clínica ante la presencia de hemoptisis recurrente y coincidente con la menstruación fue la de una endometriosis pulmonar, la cual se confirmó por el estudio histopatológico de las muestras tomadas en las broncoscopias. En el análisis microscópico se observaron múltiples formaciones glandulares, rodeadas por un ribete de estroma endometrial, tapizados por un epitelio cilíndrico pseudoestratificado con mitosis ocasionales. En torno a las mismas se observaron focos hemorrágicos en diversos estadios de evolución, con abundantes macrófagos cargados de hemosiderina.

En la actualidad la paciente se encuentra en seguimiento por consulta de ginecología, bajo tratamiento con 400mg diarios de danazol, sin hemoptisis u otro tipo de sangrado después de diez meses de evolución.

DISCUSIÓN

Entre los órganos afectados por la endometriosis, en orden decreciente de frecuencia están el útero, los ovarios, las trompas, el peritoneo pélvico, en el 75 % de los casos. La ubicación extrapélvica es mucho menos frecuente, principalmente se afectó el aparato digestivo en el 38 % de los casos, localizándose con mayor frecuencia a nivel

del rectosigmoideas (95 %). Se consideran lugares de implantación extremadamente raros al ombligo, los omentos, los sacos herniarios, el periné, la cicatriz quirúrgica, la pared abdominal, las extremidades y por último el pulmón.⁶

Esta enfermedad es poco común en pacientes jóvenes, es rara en las personas de raza negra, se reporta en una relación 1:2 con respecto a los blancos.² Nuestro caso se trató de una estudiante de medicina, blanca y de 21 años de edad.

La teoría etiopatogénica más aceptada en la actualidad es la que propone *Sampson*,⁷ en la que el tejido endometrial refluye a través de las trompas de Falopio durante la menstruación y se implanta en el peritoneo parietal o visceral. No obstante existen otras teorías

La teoría de la metaplasia celómica de *Robert Meyer*,⁸ hace referencia al origen embriológico común del peritoneo y las serosas, vainas musculares y endometrio en el epitelio celómico, se destaca el mantenimiento de su capacidad pluripotencial durante la vida adulta. *Miller*⁹ también incluye la posibilidad de actividad de restos embrionarios por estimulación hormonal.

Según la teoría del transporte mecánico (quirúrgico) o por diseminación linfática o hemática, *Scott y Telinde*¹⁰ demuestran de forma experimental, la viabilidad de siembras endometriales en distintas localizaciones.

La degeneración maligna de siembras endometriósicas, aunque rara, es un hecho probado, siendo el tabique rectovaginal el lugar más frecuente de la misma.¹¹

Las manifestaciones clínicas de la endometriosis son habitualmente inespecíficas y sólo en la mitad de los casos existe una correlación con los ciclos menstruales,⁵ como sucedió en nuestro caso y que ayudó a la orientación diagnóstica del mismo.

En la actualidad, la ecografía, la TAC y la resonancia magnética nuclear son los medios diagnósticos de elección por su probada sensibilidad y especificidad, así como para descartar implantes en otros órganos y sistemas.¹²⁻¹⁴

En ocasiones, la citología por aspiración con aguja fina puede ser de utilidad en el diagnóstico preoperatorio, como en el caso que describe *Salvoch Arnedol*¹⁵. El diagnóstico de certeza sólo es posible mediante el estudio histológico, lo cual se realizó en nuestra paciente.

El tratamiento de elección es el quirúrgico. La resección debe hacerse en bloque, con un buen margen de seguridad, que evite la recidiva local.^{11, 15} En nuestro caso no se practicó la cirugía por la negativa familiar.

Respecto al tratamiento médico se utilizan análogos del LHRH¹⁶ o antagonistas de la GnRH,¹⁷ con el fin de intentar mejorar los síntomas y disolver los implantes. Con nuestra paciente se emplea terapéutica con el último grupo de medicamentos, danazol, a razón de 400mg diarios, encontrándose totalmente asintomática después de diez meses de tratamiento.

REFERENCIAS BIBLIOGRÁFICAS

1. Kiviat N. Endometrial histopathology in patients with culture proved upper genital tract infection and laparoscopically diagnosed acute salpingitis. *Am J Surg Pathol* 2000;24:167-75.
2. Williams T, Pratt J. Endometriosis in 1000 consecutive celiotomies: incidence and management. *Am J Obstet Gynecol* 1980;132:245-50.
3. Rowson J. Prevalence of endometriosis in asymptomatic women. *J Reprod Med* 1992; 36: 513-5.
4. Fox H, Buckley C. Current concepts of endometriosis. *Clin Obstet Gynecol* 2004; 31: 279-86.
5. Singh K, Lessells A, Adam D, Jordan C, Milles W, Macintyre L. Presentation of endometriosis to general surgeons: a ten year experience. *BJS* 2000; 87: 1349-51.
6. Kurman R. The behavior of endometrial hyperplasia. A long-term study of untreated hyperplasia in 170 patients. *Cancer* 1995; 66: 403-8.

7. Sampson J. Peritoneal endometriosis due to the menstrual dissemination of endometrial tissue into the peritoneal cavity. *Am J Obstet Gynecol* 1927; 14:422-30.
8. Meyer R, Kitai A. Endometriosis. *Zentralbl Gynak* 1924; 48: 2449-51.
9. Miller W, Melson G. Abdominal wall endometrioma. *AJR* 1979; 132: 467-8.
10. Scott R, Telinde R. Clinical external endometriosis: probable viability of menstrually shed fragments of endometrium. *Obstet Gynecol* 1954; 4: 502-10.
11. Brooks J, Wheeler J. Malignance arising in extragonadal endometriosis. A case report and a summary of the world literature. *Cancer* 2001; 64: 3065-73.
12. Khalegian R. Abdominal wall endometriosis: sonographic diagnosis. *Austral Radiol* 2000; 44: 166-9.
13. Ameto M, Levitt R. Endometrioma CT findings. *J Comput Assist Tomogr* 1995; 19: 1213-5.
14. Wolf G, Kopecky K. MR imaging of endometriosis arising cesarean section scar. *J Comput Assist Tomogr* 1998; 22: 150-52.
15. Salvoch Arredo J, Armendariz P, Aizcorbe M, Cobo F, Domínguez F, Arniz R. Endometriosis en cicatriz de cesárea. A propósito de dos casos. *Cir Esp* 1993; 54: 550-1.
16. Kennedy S, Brodrigg J, Gofrey A, Barlow D. Preoperative treatment of an abdominal wall endometrioma with Nafarelin acetate. *Br J Obstet Gynecol* 1990; 97: 521-3.
17. Espaluella J, Armengol J, Bella F, Lain J, Calaf J. Pulmonary endometriosis: conservative management with GnRh antagonist. *Obstet Gynecol* 1993; 80: 535-37.

Recibido: 6 de octubre de 2006

Aprobado: 4 de mayo de 2007

Dr. José Luis Quesada Suárez. *Especialista de I Grado en Neumología. Hospital Docente Clínico Quirúrgico Manuel Ascunce Domenech. Camagüey*