

### Cáncer oculto de mama: presentación de caso

*Occult cancer of the breast: a case presentation*

Dr. Víctor Manuel Saure Sarriá <sup>I</sup>; Dr. Jorge Cardoso Hernández <sup>II</sup>; Dr. Leonardo Hernández Herrera <sup>III</sup>

I Especialista de I Grado en Oncología. Hospital Oncológico Universitario. Camagüey, Cuba. ssvictor@finlay.cmw.sld.cu

II Especialista de I Grado en Oncología.

III Especialista de I Grado en Oncología.

---

### RESUMEN

**Fundamento:** el cáncer mamario en una problemática creciente y desafiante para los servicios de salud en todo el mundo. **Casos clínicos:** se presenta la experiencia del diagnóstico y tratamiento del cáncer oculto de mama en tres pacientes en el Hospital Provincial Docente de Oncología de Camagüey. Esta enfermedad representa alrededor del 1% de todos los cánceres mamarios. Se muestra como una adenopatía ipsilateral sin nódulo mamario demostrable, el estadiamiento se hace dentro del sistema TNM tradicional con estadios que van desde una etapa IIb, hasta una IIIb. Hoy día se aplica una conducta quirúrgica diferente más centrada en el tratamiento de la axila, que evoluciona desde una mastectomía radical en cualquiera de sus variantes hasta sólo un vaciamiento axilar homolateral. En el Hospital Oncológico de Camagüey se diagnosticaron tres casos nuevos de carcinoma oculto de mama en los últimos dos años siendo tratadas diferente, debido a que la conducta frente a esta enfermedad sigue siendo controversial. **Conclusiones:** el presente trabajo demuestra la experiencia en el diagnóstico y tratamiento de esta enfermedad.

**DeCS:** NEOPLASIAS DE LA MAMA/diagnóstico terapia, PROCEDIMIENTOS QUIRURGICO OPERATIVOS, MASTECTOMÍA RADICAL; FEMENINO; ESTUDIOS DE CASOS

---

## ABSTRACT

**Background:** breast cancer is a growing and defiant problem for health services in the entire world. **Development:** it is presented the experience on diagnosis and treatment of occult cancer of the breast at the Educational Provincial Oncology Hospital of Camagüey. This disease represents around 1% of all breast cancers. It is shown like an ipsilateral adenopathy without demonstrable mammary nodule; the staging is made inside the traditional TNM system with stages that goes from a IIb, until a IIIb. Nowadays a different surgical behavior is applied more centred in the treatment of the axilla that evolves from a radical mastectomy in any of its variants until only an homolateral axillary évidement. In the Oncological Hospital of Camagüey three new cases of occult carcinoma of the breast were diagnosed in the last two years which receive a different treatment, because the behavior in the face of this disease is still controversial. **Conclusions:** the present work demonstrates the experience in diagnosis and treatment of this disease.

**DeCS:** BREAST NEOPLASMS/diagnosis therapy; SURGICAL PROCEDURES, OPERATIVE; MASTECTOMY, RADICAL; FEMALE; CASE STUDIES

---

## INTRODUCCIÓN

El cáncer mamario en una problemática creciente y desafiante para los servicios de salud en todo el mundo. En los EUA de cada diez mujeres nueve desarrollarán esta enfermedad en el transcurso de su vida; en Cuba la incidencia de esta enfermedad maligna es de 45,8 por cada 100 mil mujeres cada año, y representa el 15,6% de las defunciones por cáncer, sólo superada por el cáncer de pulmón; en Camagüey se diagnostican cada año alrededor de 200 nuevas pacientes.<sup>1</sup> La mayoría de las pacientes de carcinoma mamario son detectados, tanto por el examen físico como por una eco mamografía, sin embargo, ocasionalmente su forma de presentación es a través de una metástasis ganglionar aislada en la axila homolateral, como sitio único de enfermedad, esta presentación ha recibido el nombre de cáncer de mama oculto.

Ya en 1907, Halsted comunicó por primera vez tres pacientes que sufrían de un cáncer de mama detectado solamente por sus metástasis axilares. El cáncer de mama oculto se define actualmente como aquella neoplasia que se manifiesta con linfonodo axilar metastático, sin manifestación clínica ni imagenológica del tumor

primario en la mama, a diferencia del antiguo concepto que lo definía como sólo a aquella lesión no palpable. Esta forma de presentación de neoplasia es baja, del orden de 0,3% a 1% de todos los cánceres de mama y correspondería según la Clasificación TNM, a un estadio IIb ó IIIb (T0, N1-2, Mx); o sea una variedad de etapas clínicas diferentes con diferente repercusión en su tratamiento. <sup>2</sup> Debido a que ésta es una enfermedad poco frecuente y su manejo aún es controvertido, la búsqueda del tumor primario clásicamente se realizaba a través de la mamografía, sin embargo, la sensibilidad del método en estos casos varía entre 0% y 56%, según lo que reporta la literatura. <sup>3</sup> En este sentido, es importante considerar las posibles neoplasias malignas que afectan a la axila: Estos incluyen cáncer mamario, uterino, riñones, tiroides, ovario, melanomas de piel, cáncer gástrico y linfomas. Las metástasis mamarias son el diagnóstico más frecuente, con un tipo histológico de adenocarcinoma en el 70% de las ocasiones. Aproximadamente en el 15% son indiferenciados. Dos modalidades de exámenes: La Tomografía por Emisión de Positrones (PET) y la Gammagrafía Mamaria, dejan ver la actividad maligna a nivel celular, pudiendo descubrir tumores de entre 1 a 3 mm de diámetro, en pacientes con este tipo de problemática. En la 94th Scientific Assembly and Annual Meeting of the Radiological Society of North America (RSNA 2008), se presentaron resultados esperanzadores con la Tomografía por Emisión de Positrones, resultados similares fueron presentados con la Gammagrafía Mamaria. La Mamografía y la MRI analizan la estructura anatómica de la mama. La PET mide actividad celular mediante la fluordeoxiglucosa presente en la célula mamaria maligna y la Gammagrafía de mama usa SESTA-MIBI para medir actividad celular. El otro método diagnóstico que se puede usar para la detección de cáncer mamario oculto, es la Resonancia Magnética Nuclear (MRI), si bien el examen de la mama fue una de las primeras aplicaciones clínicas de la MRI, las evaluaciones iniciales fueron decepcionantes, sin embargo el uso de la MRI en Ortopedia y Neurología tuvieron un rápido avance y aplicación en medicina mientras el entusiasmo por esta modalidad en el cáncer mamario fue decayendo. En la década de 1980 con la aplicación de técnicas y contrastes endovenosos renovaron esta vieja idea. <sup>4</sup> Estudios clínicos de principios de los 90 del pasado siglo confirmaron la alta sensibilidad de este examen para detectar cáncer mamario oculto en mujeres diagnosticadas con cáncer mamario. La MRI ayuda a resolver el dilema en cuanto a la mastectomía en estas mujeres. La MRI identifica el primario en aproximadamente el 70% de las pacientes, cambiando el estadio T (tamaño tumoral) de un T<sub>0</sub> a un definido T<sub>1</sub> hasta T<sub>3</sub>. <sup>5</sup> La MRI de la mama no solo está recomendada para las pacientes con cáncer mamario oculto sino que se puede usar igualmente en pacientes con cáncer mamario clínicamente evidente. En mujeres

con diagnóstico de cáncer mamario, la MRI ayudaría a definir la extensión del proceso a regiones próximas ó mas distante, también la presencia de multicentricidad en mujeres con mamas densas en las mamografías y la extensión de la enfermedad en mujeres con cáncer localmente avanzado, existen estudios que han demostrado que la MRI puede evaluar no solo la extensión del cáncer en la mama sospechosa, sino también un oculto en la mama contralateral. De ahí que varios estudios actuales han demostrado el potencial de la Resonancia Nuclear magnética (MRI) para detectar lesiones ocultas, con cifras de sensibilidad del método de hasta 85% a 100%.<sup>6-9</sup> La decisión de la terapéutica no debe ser basada solo en el examen de MRI, para lograr un buen rango de detección de neoplasia maligna, aproximadamente el 20 al 30% requieren exámenes imaginológicos adicionales y muestras de tejidos antes de la cirugía. Aproximadamente en el 30 al 60% de las lesiones sospechosas que se recomienda biopsias son benignas.<sup>3,10</sup> En la provincia no se cuenta con la Tomografía por Emisión de Positrones, pero si con los otros dos exámenes imaginológicos.

En el Hospital Provincial Docente de Oncología "María Curie" se han diagnosticado tres casos nuevos de cáncer mamario oculto en dos años, se les aplicaron diferentes terapéuticas, de esta enfermedad no existen trabajos publicados en Cuba hasta el momento, esto sirvió de incentivo para el presente trabajo; el cual tiene como objetivo presentar la experiencia en el diagnóstico y tratamiento de esta patología en el Hospital Oncológico María Curie.

## **CASOS CLÍNICOS**

### **Caso No. 1**

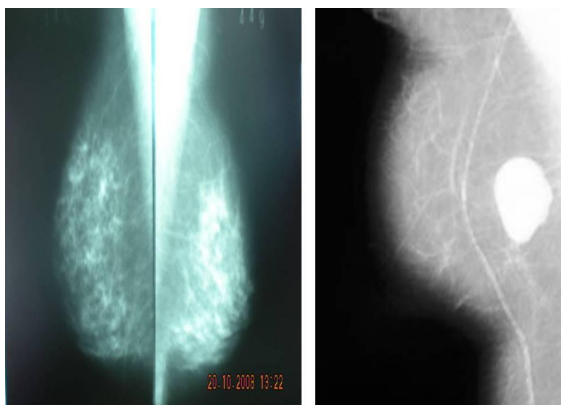
Se reporta un paciente de 45 años de edad, raza negra, con historia de salud anterior que acudió al Hospital Provincial Docente de Oncología "María Curie" por presentar adenopatías axilares derechas sin otro síntomas, se realizó mamografía donde sólo se constataron las adenopatías axilares sin tumor en la mama, con una ecsonografía de igual resultado, se practicó CAAF (Citología por Aguja Fina) de la zona axilar y se informó una metástasis axilar de un cáncer lobulillar infiltrante, se discutió en colectivo y se realizó una Mastectomía Radical Modificada, por técnica de Madden, el día 27 de febrero de 2008, se informó la pieza a anatomía patológica con 4/14 ganglios metastáticos y sin tumor en la mama operada, con receptores hormonales negativos, Her2-neu codificado en 1+, esta paciente hizo tratamiento con cuatro ciclos con AC (adriamicina y cicofosfmida) y cuantro con CMF(ciclofosfamida , adriamicina y 5- fluoracilo), al término de los cuales se llevó a

tratamiento de radioterapia 50 Gy en la mama derecha y 45 Gy en región axilar y clavicular, lleva dos años de operada, libre de eventos.

#### Caso No. 2

Se presenta una paciente de 57 años de edad, con historia de buena salud anterior que debuta con múltiples adenopatías axilares izquierdas adheridas entre sí, con exámen clínico negativo, mamografía negativa y ecosografía negativa, se discutió en colectivo de mastología, se realizó citología por aguja fina el día 12 de julio de 2008. Se practicó una disección radical de axila el día 16 de julio 2008, con pieza de anatomía patológica que informó 3/15 ganglios metastáticos de un carcinoma ductal infiltrante de mama, hizo tratamiento adyuvante de quimioterapia con AC (cuatro ciclos), seguidos de taxol tres ciclos, más radioterapia sobre la mama afecta y regiones ganglionares, los receptores de esta paciente se informan como positivos, con Her2-neu 2+, seguida por mamografía anual, está sin evento alguno actualmente. (Figura 1)

**Fig 1. Mamografía de la paciente**



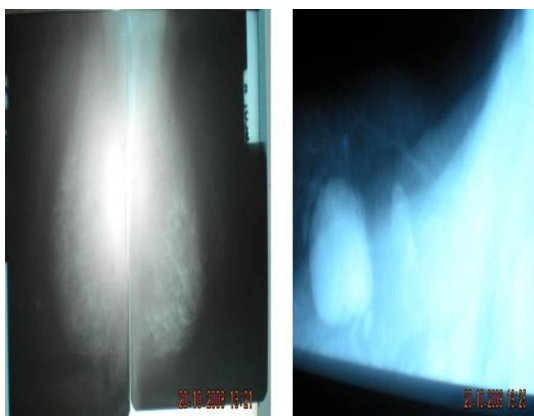
Se hace evidente la densidad mamaria por mamografía sin demostrarse nódulo en ella y sí un paquete de adenopatías axilares ipsilaterales, que se hizo más evidente en una vista selectiva de esa zona.

#### Caso No. 3

Se muestra una paciente de 44 años, raza blanca, con historia de lupus discoide anterior facial, que comenzó con aumento de volumen de axila izquierda, se hizo CAAF que sugirió un linfoma; se llevó al quirófano y se le practicó una biopsia incisional, se consultó el caso con el departamento de anatomía patológica del Hospital "Hermanos Amejeiras" donde se llegó al diagnóstico de una metástasis axilar de un cáncer pobremente diferenciado de mama, con receptores hormonales positivos y Her2-neu 1+, se llevó a un segundo acto quirúrgico donde se le realizó vaciamiento axilar radical el día 11 de febrero de 2009, se encontró 3/15 ganglios

metastásico, entonces se le planificó cuatro ciclos de quimioterapia adyuvante con AC , seguidos de Taxol en cuatro ciclos y radioterapia sobre la mama y cadenas ganglionares. Esta paciente está actualmente sin recaída. (Figura 2)

**Fig 2. Mamografía de la paciente**



En esta paciente igualmente en estas vistas no se demuestran nódulos mamarios, si una adenopatía axilar que fue interpretada como linfoma, corroborándose mas tarde el diagnóstico de cáncer mamario.

## DISCUSIÓN

En tratamiento tradicional en el cáncer oculto de mama es la Mastectomía Radical Modificada con vaciamiento radical axilar. Se puede también realizar cirugía conservadora seguida de radioterapia, se han reportado similar sobrevida y control local para ambas opciones. <sup>7</sup> De acuerdo con la American Cancer Society (2007 data) y estudios publicados el pronóstico de sobrevida es de 83% a los cinco años.<sup>8</sup> Frente a una adenopatía metastásica de origen mamario, sin otro tumor primario demostrable, de todos modos se debería realizar vaciamiento axilar como una forma de proveer factores pronósticos (números de ganglios involucrados, nivel de estos y estudios de receptores hormonales), además que éste representa una excelente forma de obtener control local de la enfermedad en la axila. <sup>11, 12</sup> En el caso de una lesión radiológica sospechosa, se recomienda realizar una biopsia radioquirúrgica o estereotáxica, ya que la tendencia actual es no realizar una mastectomía a ciegas, como clásicamente se había realizado, puesto que alrededor de un tercio de los casos no se encontrará el tumor primario en la pieza resecada. Por otro lado, no hay evidencia de una mejoría de la sobrevida comparado con el grupo que sólo recibe terapia adyuvante, es decir tratamiento de quimioterapia y radioterapia sin cirugía. Algunos grupos de trabajo sobre todos europeos sugieren

realizar cuadrantectomía supero externa, ya que la mayoría de los tumores se alojarían en ese cuadrante o bien solamente realizar radioterapia exclusiva como alternativa a la mastectomía.<sup>13</sup> Esto se encuentra fundamentado básicamente en la alta incidencia de lesiones tempranas en este grupo de pacientes, en la cercanía de esta zona a la axila. El espécimen de mamario operado revela el carcinoma mamario en el 67% de las pacientes.

Más del 8.1% de las mujeres con esta enfermedad le es necesario el cambio de una escisión local a una mastectomía y el 11,3% de estas extensiones estarían basadas en los hallazgos de la MRI. Los reportes de mujeres con mastectomías innecesarias basadas en los hallazgos falsos-positivos de la mamografía demuestran que las decisiones de la conducta quirúrgica por el equipo multidisciplinario y las mujeres enfermas, deben ser tomadas con la confirmación histológica y no solo por lesiones sospechosas en Mamografías ó MRI.

## **CONCLUSIONES**

El cáncer oculto de mama es una enfermedad poco frecuente que constituye uno de los desafíos actuales en el diagnóstico y tratamiento del cáncer mamario, desde su mismo comienzo debe ser diferenciada su conducta, con un tratamiento inicial clásico que fue muy radical, actualmente ya no se pregona tanto esa conducta, pero que es igualmente contradictorio aún hoy su terapéutica sobre todo con los nuevos adelantos científicos. Se recomienda realizar estudio con Mamografía y Resonancia Magnética Nuclear, en cuanto al tratamiento debe hacerse vaciamiento radical axilar con esquema de quimioterapia adyuvante, más radioterapia sobre mama y cadenas ganglionares, reservando el tratamiento hormonal para aquellos casos respondedores hormonales.

## **REFERENCIAS BIBLIOGRÁFICAS**

1. Ministerio de Salud Pública. Registro Nacional de Cáncer. La Habana: MINSAP; 2003.
2. Phillips J. Manno L. Poorly differentiated carcinoma of unknown primary involving the axila. Medscape. 2008; 27:32-9.
3. Berg WA, Gutierrez L, NessAiver MS. Diagnostic accuracy of mammography, clinical examination, US, and MR imaging in preoperative assessment of breast cancer. Radiology. 2004; 233:830-49.

4. Lehman C D, De Martini W, Anderson B O, Edge E B. Indications for breast MRI in the patient with newly diagnoses of breast cancer. Journal of the NCCN0. 2009; 32:2-16.
5. Olson JA Jr, Morris EA, Van Zee KJ. Magnetic resonance imaging facilitates breast conservation for occult breast cancer. Ann Surg Oncol. 2000; 7:411-5.
6. Sardanelli F, Giuseppetti GM, Panizza P. Sensitivity of MRI versus mammography for detecting foci of multifocal, multicentric breast cancer in fatty and dense breasts using the whole-breast pathologic examination as a gold standard. AJR Am J Roentgenol. 2004; 183:1149-57.
7. Bilimoria KY, Cambic A, Hansen NM, Bethke KP. Evaluating the impact of preoperative breast magnetic resonance imaging on the surgical management of newly diagnosed breast cancers. Arch Surg. 2007; 142:441-5.
8. Hollingsworth AB, Stough RG, O´Dell CA, Brekke CE. Breast magnetic resonance imaging for preoperative locoregional staging. Am J Surg. 2008; 196:389-97.
9. Kim do Y, Moon WK, Cho N. MRI of the breast for the detection and assessment of the size of ductal carcinoma in situ. Korean J Radiol. 2007; 8:32-9.
10. Jemal A, Siegel R, Ward E, Murray T, Xu J. Cancer statistics, 2007. CA Cancer J Clin. 2007; 57:43-66.
11. Kwen Lee, Ricardo schatz J. Cáncer oculto de mama: Dos casos clínicos analizados según concepto actual. Rev Med Chile. 2006; 134:1166-70.
12. Varadarajan R, Edge SB, Yu J. Prognosis of occult breast carcinoma presenting as isolated axillary nodal metastasis. Oncology. 2006; 71:456-9.
13. Deurloo EE, Klein Zeggelink WF, Teertstra HJ. Contrast-enhanced MRI in breast cancer patients eligible for breast-conserving therapy: complementary value for subgroups of patients. Eur Radiol. 2006; 16:692-701.

Recibido: 10 de octubre de 2009

Aprobado: 10 de marzo de 2010

*Dr. Víctor Manuel Saure Sarriá. Email: ssvictor@finlay.cmw.sld.cu*