

### Observaciones a partir de un paciente con metástasis cerebral quística: presentación de un caso

*Observations beginning from a patient with cystic cerebral metastasis*

**Dr. CM. Ariel Varela Hernández <sup>I</sup>; Dr. Khaled Qazzaz <sup>II</sup>; Dra. Johanna Valdeblanquez Atencio <sup>III</sup>**

I Doctor en Ciencias Médicas. Especialista de II Grado en Neurocirugía. Profesor Asistente. Hospital Universitario Manuel Ascunce Domenech. Camagüey, Cuba. avarela@finlay.cmw.sld.cu

II Residente de Neurocirugía. Hospital Universitario Manuel Ascunce Domenech. Camagüey, Cuba.

III Especialista de II Grado en Neurocirugía. Profesor Asistente. Hospital Universitario Manuel Ascunce Domenech. Camagüey, Cuba.

---

### RESUMEN

**Fundamento:** las metástasis cerebrales a partir de un cáncer pulmonar son las más frecuentes en la práctica médica. Aunque no existe una imagen patognomónica de estas lesiones, cabe mencionar lo infrecuente de su apariencia quística. En estos casos, es imprescindible realizar el diagnóstico diferencial con otras enfermedades cuya apariencia quística es la típica. **Caso clínico:** paciente en la quinta década de vida que dos años atrás se le diagnosticó un cáncer de pulmón de células grandes, se había sometido de forma exitosa a una resección quirúrgica de la lesión, seguida de radioterapia y quimioterapia. La consulta neuroquirúrgica se lleva a cabo por la instalación progresiva de defecto visual bilateral. En la campimetría por confrontación se detecta hemianopsia homónima a la izquierda. La Resonancia Magnética craneal detectó una lesión tumoral de aspecto quístico en región occipital derecha, rodeada de un área hiperintensa en T<sub>2</sub> y FLAIR. La lesión fue escindida con éxito y se comprobó histológicamente la presencia de una metástasis de cáncer pulmonar de células grandes. **Conclusiones:** la detección de una lesión tumoral quística en el cerebro obliga a considerar la posibilidad de neoplasias primarias, infecciones, infestaciones,

afecciones congénitas, etcétera. Aunque no es lo más típico, también es posible la presentación de metástasis cerebrales con esta característica.

**DeCS:** METÁSTASIS DE LA NEOPLASIA; SISTEMA NERVIOSO CENTRAL; NEOPLASMA PULMONAR; ESPECTROSCOPIA DE RESONANCIA MAGNÉTICA; ADULTO; ESTUDIOS DE CASOS

---

## ABSTRACT

**Background:** cerebral metastases beginning from a lung cancer are the most frequent in the medical practice. Although a pathognomonic image of these lesions doesn't exist, it is necessary to mention the uncommon of its cystic appearance. In these cases, it is indispensable to carry out differential diagnosis with other diseases which cystic appearance is the typical one. **Clinical case:** a patient in the fifth decade of life who two years behind was diagnosed a lung cancer of large cells; he had underwent in a successful way a surgical resection of the lesion, followed by radiotherapy and chemotherapy. The neurosurgical consultation is carried out by the progressive installation of bilateral visual defect. In the confrontation campimetry is detected homonymous hemianopsia to the left. The cranial magnetic resonance detected a tumoral lesion of cystic aspect in the right occipital region, surrounded by a hyperintense area in T<sub>2</sub> and FLAIR. The lesion was successfully excised and it was histologically proven the presence of a metastasis of lung cancer of large cells. **Conclusions:** the detection of a cystic tumoral lesion in the brain forces to consider the possibility of primary neoplasia, infections, infestations, congenital affections, etc. Although it is not the most typical, it is also possible the cerebral metastasis presentation with this characteristic.

**DeCS:** NEOPLASM METSTASIS; CENTRAL NEVOUS SYSTEM; LUNG NEOPLASMS; MAGNETIC RESONANCIA SPECTROSCOPY; ADULT; CASE STUDIES

---

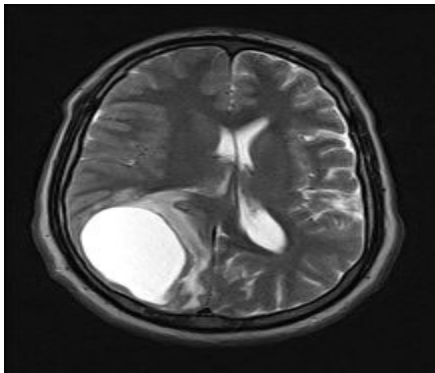
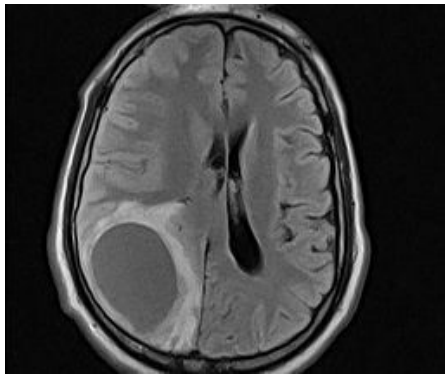
## INTRODUCCIÓN

El aumento de la incidencia del cáncer en general, el logro de una sobrevida mayor en estos enfermos y la disponibilidad de técnicas imagenológicas con excelente sensibilidad para la detección de neoplasias intracraneales, como la Tomografía Computadorizada (TC) y sobre todo la Resonancia Magnética (RM), nos posibilita que cada vez se diagnostiquen más enfermos con metástasis cerebrales.<sup>1</sup> Aunque prácticamente cualquier variedad dentro de las neoplasias malignas en el ser humano

tiene la probabilidad de diseminarse al encéfalo, dos de ellas merecen mención especial. En primer lugar el Melanoma es la que muestra la mayor predisposición a dichas metástasis; en segundo lugar la neoplasia de pulmón que al constituir la localización más frecuente de estos tumores en el hombre, es la responsable de más del 60% de las metástasis cerebrales. <sup>2</sup> Se dice que no existe una presentación imagenológica patognomónica de las metástasis cerebrales, sin embargo varias características se relacionan en mayor medida con este diagnóstico, tal es el caso de las siguientes: localización periférica (zona de unión entre la corteza y la sustancia blanca subcortical), forma esférica, realce anular con la administración de contraste endovenoso y edema peritumoral prominente. <sup>3</sup>

### **CASO CLÍNICO**

Paciente de 42 años de edad, masculino, con antecedentes de hipertensión arterial tratada. Dos años antes se le diagnóstico neoplasia de pulmón de células grandes, por lo que fue sometido a lobectomía inferior del pulmón derecho, seguido de radioterapia y quimioterapia, con buena evolución favorable hasta ese momento. Se remitió a valoración neuroquirúrgica por instalación progresiva, durante dos meses, de un defecto visual bilateral. Refería cefalea global ocasional, de carácter continuo y de poca intensidad, sin otros síntomas acompañantes. Mostraba nivel de conciencia normal, hemianopsia horizontal homónima a la izquierda en la campimetría por confrontación y examen fundoscópico normal. No se registraron otras anormalidades al examen físico. Se llevaron a cabo estudios hematológicos, hemoquímicos, ultrasonografía abdominal, así como Rx y TC de pulmón. Los mismos confirmaron un estado humoral normal, sin evidencia de recidiva de la neoplasia o metástasis extracerebrales. La RM de cráneo mostró imagen de aspecto quístico (hipointensa en T<sub>1</sub> e hiperintensa en T<sub>2</sub>, rodeada de zona hiperintensa en T<sub>2</sub> y FLAIR) en región occipital derecha con efecto de masa. (Figura 1y 2)



**Fig 1. Resonancia magnética preoperatorio (FLAIR)**

**2. Resonancia magnética preoperatorio (T<sub>2</sub>)**

**Fig**

Se sometió a cirugía mediante una craneotomía occipital derecha con evacuación del quiste que contenía un líquido de aspecto cetrino y exéresis radical de las paredes con aspecto neoplásico. El examen histopatológico confirmó la existencia de una metástasis de neoplasia de pulmón. La evolución postoperatoria fue satisfactoria. A los seis meses de operado mantenía un índice de Karnoffki de 90. Se repitió una TC de control, la cual no mostró ninguna evidencia de recidiva neoplásica, por lo que en ese momento se remitió a su médico de asistencia.

## **DISCUSIÓN**

Las posibilidades de neoplasias secundarias relacionadas con el encéfalo o sus cubiertas son varias. Las localizadas en el cuero cabelludo, el cráneo y la duramadre son raras y se relacionan fundamentalmente con el carcinoma de mama, adenocarcinoma pulmonar y carcinoma de células renales, la hemorragia subdural puede estar presente, sobre todo en las durales. Aquellas que asientan en el espacio

subaracnoideo se relacionan fundamentalmente con neoplasias hematológicas, de pulmón (sobre todo las de células pequeñas), mama y melanoma, en estos casos se observa un realce en la RM de forma curvilínea o nodular en las cisternas de la base craneal y surcos de la convexidad. Las más frecuentes son aquellas que se localizan en el encéfalo, y dentro de éste el 80% se detecta en el compartimiento supratentorial.<sup>4</sup>

El advenimiento de nuevas técnicas imagenológicas revoluciona el diagnóstico. La TC (doble y triple contraste) y RM (T<sub>1</sub>, T<sub>2</sub> y FLAIR) representan los estudios estándares en estos casos, los cuales deben ser indicados en todo paciente con cáncer conocido, en el que se presentan signos neurológicos sugerentes de lesión craneoencefálica, o como despistaje en lesiones con alta probabilidad de dichas metástasis cerebrales. También pueden ser de ayuda otras técnicas como la tomografía de emisión de fotón simple (SPET), tomografía de emisión de positrones, RM funcional, difusión por RM o espectroscopia por RM.<sup>2</sup> En relación a las metástasis cerebrales no existe imagen patognomónica, sin embargo el más frecuente es el patrón anular, seguido por el nodular.<sup>5</sup> Pueden detectarse indicios de hemorragia tumoral en las neoplasias secundarias a melanoma, cáncer de tiroides, renal, mama o pulmón.<sup>6</sup> Se reconoce la posibilidad del patrón quístico pero es reportado mayormente secundario a melanoma, neoplasia de tiroides y mixoma atrial.<sup>7</sup>

La detección de una lesión intracraneal de aspecto quístico en un paciente con cáncer en otra localización, previamente detectado (metástasis con debut metacrónico), lleva a varias consideraciones diagnósticas. Aunque la posibilidad de metástasis es evidente, se conoce que del 10 al 15% de estos enfermos la lesión cerebral no se corresponde con metástasis<sup>8</sup>, además en las mismas, como ya se comentó, no se detecta asiduamente un patrón quístico.

El diagnóstico diferencial en estos casos comprende las siguientes posibilidades: neoplasias primarias del sistema nervioso central (astrocitomas quísticos o necróticos, hemangioblastoma, meningioma quístico o con contenido graso, linfoma, tumores embrionarios como dermoides y epidermoides, quiste coloides, craneofaringeoma o quiste de la bolsa de Ranque), infecciones (Absceso cerebral, Tuberculoma), infestaciones (neurocisticercosis, quiste hidatídico, equinococosis, coenurosis, paragonimiasis, toxoplasmosis), enfermedades congénitas (quistes aracnoideos, leptomenígeos, neuroepitelial, glioma endodermio, neuroentéricos) y secuelas (encefalomalacia quística secundaria a lesiones cerebrales de variada índole).<sup>9-13</sup> La terapéutica actual de las metástasis cerebrales dejó de ser nihilista para utilizar varias modalidades encaminadas a prolongar la sobrevida y mejorar la calidad de vida de estos pacientes; las mismas incluyen varias posibilidades, habitualmente engranadas en protocolos que buscan optimizar las mismas.<sup>14</sup> La resección quirúrgica, frecuentemente apoyada por estereotaxia o neuronavegación, se preconiza en

enfermos con Karnoffki mayor de 70, metástasis única o dos contiguas, lesiones accesibles quirúrgicamente y lesión primaria controlada (es decir que no halla evidencia de recidiva local y sin metástasis en otra localización). En los enfermos que no cumplen con los anteriores criterios debe plantarse la biopsia estereotáctica, seguida de radioterapia.

En los pacientes con índice de Karnoffki menor a 70 y pobre estado clínico se mantienen el tratamiento con esteroides y eventualmente deshidratantes cerebrales. La radiocirugía es eficaz en el control tumoral; se emplea preferiblemente en pacientes con lesiones múltiples, las de acceso difícil o como terapia de rescate en las recidivas después de la resección quirúrgica.

## **CONCLUSIONES**

La detección de una lesión tumoral quística en el cerebro obliga a considerar la posibilidad de neoplasias primarias, infecciones, infestaciones, afecciones congénitas, etcétera. Aunque no es lo más típico, también es posible la presentación de metástasis cerebrales con esta característica.

## **REFERENCIAS BIBLIOGRÁFICAS**

1. Pascual P CM, Bestué M, Serrano PM, Montori LM. Estudio epidemiológico de las metástasis cerebrales en Aragón y La Rioja. *Rev Neurol.* 2002; 34(9):897-8.
2. Brem S, Penattil G J. An era of rapid advancement: Diagnosis and treatment of metastatic brain cancer. *Neurosurg.* 2005; 57:4-9.
3. Luján M. Enfoque diagnóstico y manejo básico de las metástasis cerebrales. *Rev Colomb Cancerol.* 2005; 10(1):61-6.
4. Young J R, Sills K A, Bem S, Knopp A E. Neuroimaging of metastatic brain disease. *Neurosurg.* 2005; 57:10-23.
5. Gordillo V, Yagual G, Vinueta C. Metástasis cerebrales: Valoración por tomografía axial computarizada. *Oncología.* 1998; 8(1):23-8.
6. Delmau J. Complicaciones neurológicas metastásicas en pacientes con cáncer. *Rev Neurol.* 1999; 29(12):188-91.
7. Moiyadi V A, Moiyadi A A, Sampath S, Kalpana R S, Mahadevan A, Shankar K S, et al. Intracranial metastasis from a glandular variant of atrial myxoma. *Acta Neurochir.* 2007; 149:1157-62.

8. Bartumeus F, Clavel P. Tratamiento quirúrgico de las metástasis cerebrales. *Rev Neurol*. 2000; 31(12):1247-9.
9. Cemil B, Emmez H, Oztanir N, Tokgoz N, Dogulu F. A cistic amelanotic melanoma metástasis to the brain: case report. *Neurocirugía*. 2008; 19(4):24-9.
10. Chistov C h, Chrétien F, Brugieres P, Djindjian M. Giant supratentorial enterogenous cyst: Report of a case, literature review, and discussion of pathogenesis. *Neurosurg*. 2004; 54:759-63.
11. Lohle M N P, Wurzer L A H, Seelen J P, Kingma M L, Go G K. The pathogenesis of cysts accompanying intra-axial primary and metastatic tumors of the central nervous system. *Journal Of Neuro-Oncology*. 1998; 40:277-85.
12. Tappe D, Weise D, Ziegler U, Müller A, Müllges W, Stich A. Brain and lung metastasis of alveolar echinococcosis in a refugee from hyperendemic area. *J Med Microbiol*. 2008; 57:1420-3.
13. Varela H A, Sánchez R H, Rosales T P, de Zayas A E. Presentación de un caso de meningioma quístico. *Rev Neurol [serie en Internet]*. 2002 [citado 21 jul 2009]; 34(1):[aprox. 12 p.]. Disponible en: <http://www.neuroc.sld.cu/papers/TL-MeningQuist.htm>.
14. Najeeb A A, Nizar A A, Ueber M J, Khalaf M A. Brain metastases: Surgery, radiosurgery and whole-brain radiation therapy. *Pan Arab J Neurosurg*. 2008; 12(2):19-27.

Recibido: 25 de junio de 2009

Aprobado: 10 de octubre de 2010

*Dr. CM. Ariel Varela Hernández. Email: avarela@finlay.cmw.sld.cu*