

Dolor radicular como forma de presentación de un hematoma epidural espontáneo

Radicular pain as way of presentation of a spontaneous spinal epidural hematoma: a case presentation

Dr. Isael Olazábal Armas ¹

I Especialista de I Grado en Neurocirugía. Hospital Pediátrico Universitario Eduardo Agramonte Piña. Camagüey, Cuba. ioarmas@hpc.cmw.sld.cu

RESUMEN

Fundamento: las hemorragias espontáneas dentro del estuche espinal en las edades pediátricas son poco frecuentes. La sangre puede extenderse por el espacio epidural, subdural o intramedular y producir compresión de las estructuras neurales. El espacio epidural es la zona más vulnerable a sufrir el sangrado y dentro de éste su porción posterior. **Objetivo:** presentar un caso poco frecuente de hematoma epidural espinal cervical espontáneo que debutó con signos radiculares. **Caso Clínico:** paciente masculino de 14 años de edad con antecedentes de salud que es remitido a la consulta con una historia iniciada siete días antes, caracterizada por: dolor cervical bajo, de moderada intensidad de inicio brusco y que se irradiaba a los dermatomas cervicales 4 a 6 (C4-C6). Al examen físico se pudo constatar dolor al percutir las apófisis espinosas de C4 a C6, hiporreflexia bicipital y reducción de la fuerza en la pinza digital derecha. Se realizó una resonancia magnética nuclear cervical, donde se pudo diagnosticar un hematoma epidural espinal espontáneo que se extendía anteriormente desde C3 a C7. Se decidió el tratamiento médico y el paciente egresó a los doce días libre de manifestaciones clínicas. **Conclusiones:** la evolución clínica del paciente, el tamaño, la localización del hematoma y tiempo de evolución de la enfermedad son elementos a tener en cuenta a la hora de seleccionar la modalidad del tratamiento, el cual permitirá la reversibilidad de los síntomas y signos neurológicos así como el desarrollo de complicaciones tardías.

DeCS: HEMATOMA ESPINAL EPIDURAL; COMPRESIÓN DE LA MÉDULA ESPINAL; NIÑO; MANIFESTACIONES NEUROLÓGICAS; DOLOR DE CUELLO; ESTUDIOS DE CASOS

ABSTRACT

Background: spontaneous hemorrhages inside the spinal case in pediatric ages are not frequent. The blood may extend over the epidural, subdural or intramedular space, producing compression of neural structures. The epidural space is the most vulnerable area to suffer bleeding and inside of this, its posterior portion. **Objective:** to present an infrequent case of spontaneous cervical spinal epidural hematoma that started with radicular signs. **Clinical case:** a 14 years old, masculine patient with health antecedents is remitted to the consulting room with a history initiated seven days before, characterized for: low cervical pain of moderate intensity, of abrupt onset, irradiating to the 4 at 6 cervical dermatomes (C4-C6). To the physical examination was verified pain when striking the C4 to C6, bicipital hyporeflexia and reduction of the force in the right digital forceps. A cervical nuclear magnetic resonance was performed, where a spontaneous spinal epidural hematoma was diagnosed that previously extended from C3 to C7. The medical treatment was decided, the patient was discharged to twelve days, free of clinical manifestations. **Conclusions:** the patient's clinical evolution, size, localization of the hematoma and the time of evolution of the disease are elements to keep in mind when selecting the modality of the treatment, which will allow the reversibility of symptoms and neurological signs as well as the development of late complications.

DeCS: HEMATOMA, EPIDURAL, SPINAL; SPINAL CORD COMPRESSION; CHILD; NEUROLOGIC MANIFESTATIONS; NECK PAIN; CASE STUDIES

INTRODUCCIÓN

Las hemorragias espontáneas dentro del estuche espinal son poco frecuentes en las edades pediátricas. La sangre puede extenderse por el espacio epidural, subdural o intramedular y producir compresión de las estructuras neurales. El espacio epidural es la zona más vulnerable a sufrir el sangrado y dentro de éste su porción posterior. La primera descripción de un hematoma epidural espontáneo espinal (HEE) se le atribuye a Blandy en 1808. Son pocos los trabajos que posteriormente se han publicados sobre este tema.^{1,2}

En la mayoría de los casos diagnosticados existen antecedentes de hipertensión arterial, mielopatía cervical degenerativa, coagulopatías, alcoholismo, aterosclerosis, uso de anticoagulantes y embarazo. El HEE es más frecuente en varones, de edad media y de la tercera edad.

El mismo puede localizarse a cualquier nivel y ocupar varios segmentos en dependencia de la intensidad del sangramiento. La mayoría de las veces no existen signos premonitorios, solo cuando el hematoma es secundario a tumores, hemangiomas u otras anomalías del estuche espinal.

El 90% de los pacientes refieren como síntoma fundamental el dolor en la espalda localizado sobre la zona afectada, el cual además puede tener distribución radicular, y puede aparecer con el inicio del episodio hemorrágico horas después. En otras circunstancias el cuadro puede

evolucionar a forma de un síndrome de compresión medular aguda o después de dos semanas aparecer signos y síntomas de una Mielopatía.³⁻⁵

El objetivo de este trabajo es presentar un caso poco frecuente de hematoma epidural espinal cervical espontáneo que debutó con signos radiculares.

CASO CLÍNICO

Paciente masculino de 14 años de edad con antecedentes de salud que es remitido a la consulta de neurocirugía del hospital pediátrico de Camagüey en agosto de 2009 con una historia que inicia siete días antes caracterizados por: dolor cervical bajo de moderada intensidad de inicio brusco, irradiado a los dermatomas C4-C6. Al examen físico se pudo constatar dolor al percutir las espinosas de C4 a C6, hiporreflexia bicipital y reducción de la fuerza en la pinza digital derecha. Se realizó una resonancia magnética nuclear (RMN) cervical, donde se pudo observar una lesión hipo intensa en técnica de T1 e hiperintensa en técnica de T2, que ocupa la porción anterior del canal espinal, desde C3 a C7. Se diagnostica un HEE, se decide tratamiento con analgésicos, antiinflamatorios y vigilancia. El paciente evolucionó de forma favorable y se egresó a los doce días libre de sintomatología neurológica. (Figura 1)

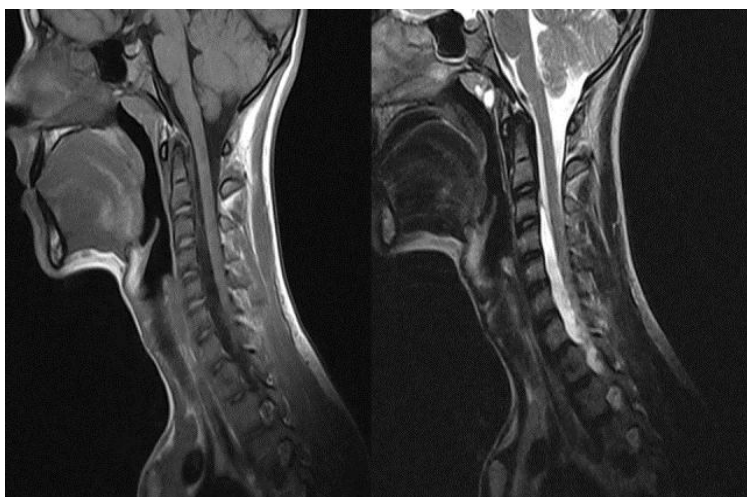


Fig 1. RMN Cervical (técnica T1 Y T2) que muestra un Hematoma epidural Anterior que se extiende desde C3 a C7

DISCUSIÓN

Los HEE espontáneos agudos de localización anterior son poco frecuentes y cuando se diagnostican casi siempre se acompañan de fracturas de los cuerpos vertebrales. La duramadre craneal a nivel del agujero magno se desdobra en dos hojas, una interna que forma el saco dural, mientras que la externa se dispone tapizando la porción interna del estuche óseo

espinal. En los niños la diferenciación de estas dos hojas es más fácil de reconocer al formar el espacio epidural; el recinto epidural anterior es más estrecho y la duramadre se fija al ligamento longitudinal posterior, situación que explica la menor frecuencia del sangrado en esta localización. Por su parte el espacio epidural posterior es más amplio, está ocupado por tejido graso, pequeñas arterias y una compleja red venosa que atraviesan el espacio epidural, las venas longitudinales cursan el espacio epidural antero lateral y terminan anastomosándose a cada lado con redes vasculares anteriores y posteriores, las cuales contribuyen a formar los plexos venosos vertebrales internos y externos. A los plexos venosos se les unen segmentariamente ramos de la cava inferior y de las ácigos.⁶⁻⁹

La lámina interna de la duramadre es irrigada por dos redes arteriales, las cuales tienen su origen en las arterias espinales laterales, las mismas se orientan como una red en sentido longitudinal antero-posterior y son más prominentes en las regiones cervicales, hecho que explica por qué son más frecuentes en esta zona los hematomas. La falta de válvulas es una característica única de las venas del plexo epidural, lo cual permite invertir el flujo del sistema en ciertas circunstancias y dar lugar a eventos hemorrágicos. Otros autores le dan más crédito a las malformaciones vasculares de la duramadre y del espacio epidural como verdaderos responsables de la fisiopatología de los HEE. Estas malformaciones pueden ocluirse con el hematoma y no ser observadas en los estudios imagenológicos convencionales.¹⁰⁻¹³

La evolución clínica de estos hematomas guarda relación con el tamaño, origen (arterial o venoso), localización y grado de compresión de las estructuras neurales. En la mayoría de las veces el cuadro clínico evoluciona hacia un síndrome de compresión medular, con indicación de la descompresión quirúrgica espinal mediante laminectomía y evacuación del hematoma. En otras circunstancias las manifestaciones clínicas son las de un síndrome de compresión radicular como ocurrió en el caso presentado, en el cual pudo estar la mejoría en relación con la diseminación del coágulo por varios segmentos del espacio epidural anterior y agujeros de conjunción. Esto último permitió disminuir la presión del hematoma sobre las estructuras neurales. El interés de este caso estriba en la edad de aparición, la forma de presentación, la localización dentro del espacio epidural espinal anterior y su resolución espontánea.¹⁴⁻¹⁷

Clásicamente esta enfermedad ha sido considerada una urgencia quirúrgica, aunque la tendencia en los últimos años ha sido el de realizar tratamiento conservador, sobre todo en aquellos casos en que el daño neurológico sea leve o haya mejorado espontáneamente en las primeras horas. La serie más larga de la literatura revisada, en la que se propone tratamiento conservador, es la de Duffill, et al,¹⁸ donde se presentan cuatro casos. El resto de las publicaciones son casos clínicos aislados.

Respecto al pronóstico de recuperación funcional, existen varios factores que pueden influir, como son: edad, localización y extensión del hematoma, rapidez de instauración, déficit neurológico que presenta el paciente y tiempo desde el inicio de los síntomas hasta la intervención quirúrgica. De todos ellos la condición neurológica previa a la cirugía, según la

mayoría de los autores, se relaciona de manera más estrecha con el pronóstico, siendo peor la recuperación cuanto mayor sea el déficit. No se ha observado tendencia a las recidivas, por lo que en la práctica clínica parece suficiente realizar una RMN espinal de control pasada la fase aguda, y si ésta es normal no sería necesario llevar a cabo nuevos controles.¹⁹⁻²²

CONCLUSIONES

Aunque los HEE son poco frecuentes en las edades pediátricas, el caso que se presenta demuestra que su diagnóstico es posible y que su carta de presentación puede ser la de un síndrome de compresión radicular. La evolución clínica del paciente, el tamaño, la localización del hematoma y el tiempo de evolución de la enfermedad son elementos a tener en cuenta a la hora de determinar el tipo de tratamiento, lo cual permitirá la reversibilidad de los síntomas y signos neurológicos y la aparición de complicaciones tardías.

REFERENCIAS BIBLIOGRÁFICAS

1. Acciarri N, Padovani R, Posthay E. Spinal cavernous angioma: a rare cause of subarachnoid hemorrhage. *Surg Neurol*. 2004;37:453-56.
2. Bernsen RA, Hoogenraad TU. A spinal haematoma occurring in the subarachnoid as well as in the subdural space in a patient treated with anticoagulants. *Clin Neurol Neurosurg*. 2008; 94: 35-7.
3. Apple JS, Kirks DR, Merten DF. Cervical spine fractures and dislocations in children. *Pediatr Radiol* 2008;17:45-49.
4. Cerejo A, Vaz R, Feyo PB, Cruz C. Spinal cord hemangioblastoma with subarachnoid hemorrhage. *Neurosurgery*. 2007;29:133-4.
5. Constantini S, Ashkenazi E, Shosshan Y. Thoracic hematomyelia secondary to coumadin anticoagulant therapy: a case report. *Eur Neurol*. 2007;32:109-111.
6. Davies KG, Weeks RD. Acute spontaneous spinal epidural hematoma with temporary resolution. *Br J Neurosurg*. 1992;6:63-6.
7. Gutierrez FA, Mc Lone DG, Raimondi AJ. Epidural spinal hematomas in M pediatric neurosurgery. *Karger, Basel, Switzerland*. 1999;4:188-201.
8. Farley FA, Hensinger RN, Herzenberg JE. Cervical spinal cord injury in children. *J Spinal Disord* 2005;5:410-416.
9. Mayer JA. Extradural spinal hemorrhage. *Can Med Assoc J*. 1963;89:1034-7.

10. Mirkovic S, Melany M. A thoracolumbar epidural hematoma simulating a disc Pillay syndrome. *J Spinal Disord.* 2006;5:112-5.
11. R, Peter JC. Extradural spinal haematomas in children. *S Afr Med J.* 1998; 85:672-4.
12. Rieth KG, Quindlen EA. Calcified chronic spinal subdural hematoma demonstrated by computed tomography. *Spine* 2006;8:812-6.
13. Sei A, Nakamura T, Hashimoto N. Cervical spinal epidural hematoma with spontaneous remission. *J Spinal Disord.* 2007;4: 234-7.
14. Silver JM, Wilkins RH. Spinal subdural hematoma formation following ventriculoperitoneal shunting for hydrocephalus. Case report. *Acta Neurochir wien.* 2008;108:159-162.
15. Kalfas I, Wilberger J, Goldberg A. Magnetic resonance imaging in acute spinal cord trauma. *Neurosurgery* 2008;23:295-99.
16. Bohn D, Armstrong D, Becker L. Cervical spine injuries in children. *J Trauma* 2004;30:463-69.
17. Dickman CA, Zabramski JM, Hadley MN. Pediatric spinal cord injury without radiographic abnormalities: report of 26 cases and review of the literature. *J Spinal Disord* 2007;4:296-305.
18. Duffill TG, Polley KA, Smith GF. Pediatric cervical spine injury: a three-year experience. *J Trauma* 1999;41:310-14.
19. Hadley MN, Zabramski JM, Browner CM. Pediatric spinal trauma. Review of 122 cases of spinal cord and vertebral column injuries. *J Neurosurg* 2008; 68:18-24.
20. Hamilton MG, Myles ST. Pediatric spinal injury: review of 61 deaths. *J Neurosurg* 2009;77:705-08.
21. Hill SA, Miller CA, Kosnik EJ. Pediatric neck injuries. A clinical study. *J Neurosurg* 2007;60:700-06.
22. Manary MJ, Jaffe DM. Cervical spine injuries in children. *Pediatr Ann* 2008; 25:423-28.

Recibido: 9 de marzo de 2010

Aprobado: 10 de diciembre de 2010

Dr. Isael Olazábal Armas. Email: ioarmas@hpc.cmw.sld.cu