

Osteosarcoma intracraneal relacionado con el embarazo: a propósito de un caso

Intracranial osteosarcoma related to pregnancy: a case report

Dr. Francisco Colmenares Sancho^I; Dra. Maria Elena Paneque Pocio^{II}; Dra. Zaily Fuentes Díaz^{III}; Dr. Orlando Rodríguez Salazar^{IV}

- I. Especialista de I Grado en Anestesiología y Reanimación. Máster en Urgencias Médicas. Hospital Provincial Universitario Manuel Ascunce Domenech. Camagüey, Cuba.
- II. Especialista de II Grado en Anestesiología y Reanimación. Hospital Provincial Universitario Manuel Ascunce Domenech. Camagüey, Cuba.
- III. Residente de Anestesiología y Reanimación. Hospital Provincial Universitario Manuel Ascunce Domenech. Camagüey, Cuba.
- IV. Especialista de I Grado en Cirugía Plástica y Quemados. Hospital Provincial Universitario Manuel Ascunce Domenech. Camagüey, Cuba.

RESUMEN

Fundamento: en el embarazo las neoplasias pueden presentar un crecimiento acelerado a medida que la edad promedio de las embarazadas es mayor y la frecuencia de los tumores intracraneales es más alta. **Objetivo:** describir el manejo anestésico y las complicaciones como consecuencia de la proptosis axial del osteosarcoma endocraneal. **Caso Clínico:** se describe el manejo anestésico de una paciente que se le diagnosticó osteosarcoma intracraneal con exteriorización orbitaria, a quién se anunció para tratamiento quirúrgico electivo, en el Hospital Universitario "Manuel Ascunce Domenech". **Conclusiones:** el osteosarcoma es una de las neoplasias malignas mesenquimatosas, que se distingue por producción de

hueso inmaduro u osteoide con una incidencia entre 6 y 13 % de los casos; es la primera neoplasia maligna que se origina en esta estructura, lo que motivó a la realización de este trabajo.

DeCS: OSTEOSARCOMA/cirugía; PROCEDIMIENTOS QUIRURGICOS ELECTIVOS; ANESTÉSICOS/uso terapéutico; INFORME DE CASOS.

ABSTRACT

Background: in pregnancy, neoplasia may present an accelerated growth as the mean age of pregnant women is greater and the frequency of intracranial tumors is higher. **Objective:** to describe the anesthetic handling and complications due to axial proptosis of endocranial osteosarcoma. **Clinical case:** it is described the anesthetic handling of a patient who was diagnosed an intracranial osteosarcoma with orbital exteriorization, which was announced for elective surgical treatment, at the Teaching Hospital Manuel Ascunce Domenech. **Conclusions:** osteosarcoma is one of the mesenchymal malignant neoplasia distinguished by the production of immature bone or osteoid with an incidence between 6 and 13 % of cases, it is the first malignant neoplasia originates in this structure, which motivated the execution of this work.

DeCS: OSTEOSARCOMA/surgery; SURGICAL PROCEDURES, ELECTIVE; ANESTHETICS/trerapeutic use; CASE REPORTS.

INTRODUCCIÓN

En el embarazo las neoplasias pueden presentar un crecimiento acelerado a medida que la edad promedio de las embarazadas es mayor, la frecuencia de los tumores intracraneales es más alta, no se relaciona directamente con el embarazo, pero este si puede afectar su tasa de crecimiento y por ende la sintomatología de algunos. La retención de agua y sodio durante el embarazo acelerar su presentación clínica apoyando esta teoría están los propios cambios fisiológicos sistémicos hormonales y mecánicos de los que no está excluido el sistema nervioso.

1,2

Los tumores intracraneales en la población general, tienen una incidencia esperada de cuatro a cinco por 100.000 habitantes durante la edad reproductiva aún es más baja. El osteosarcoma es una de las neoplasias malignas mesenquimatosas que se distingue por producción de hueso inmaduro u osteoide con una incidencia entre 6 y 13 % de los casos. Es la primera neoplasia maligna que se origina en esta estructura. Su sitio de manifestación más frecuente es la porción distal del fémur y proximal de la tibia; su pico etáreo es de 20 años de edad, sin predominio de sexo, su incidencia es de uno en 100 mil habitantes por año. En la cabeza y el cuello es un trastorno raro con rango de edad entre 26 y 40 años. ^{3,4}

Entre los factores predisponentes se conocen: la radiación previa, enfermedad de paget, retinoblastoma, síndrome de Li-Fraumeni, entre otros, e implica la mutación en los genes RB1 y TP53.

Se manifiesta habitualmente con aumento de volumen local, 71,4 % en la mandíbula (cuerpo y rama ascendente) y 28,6 % en el maxilar (área canina-premolar), aunque estadísticas mencionan 29.6% en la mandíbula, 33.3% en el maxilar y senos paranasales, y 37 % en otros lugares como: el hueso temporal, occipital y la órbita; se acompaña de parestesias, disestesias y dolor. ⁵

Desde el inicio de los síntomas hasta el diagnóstico histológico transcurren, en un promedio 6.5 meses. Para el diagnóstico histopatológico se requiere la observación de células malignas mesenquimatosas productoras de material osteoide, condroide o fibroso los tres subtipos histológicos. En la cabeza y el cuello el subtipo más frecuentemente observado es el condroblástico, con alto grado de malignidad en 79,6 %. No se conoce su relación con el embarazo, aunque en una revisión de sesenta mil casos entre 1993 y 2008 se hallaron 17 mujeres con tumor maligno en el tejido blando y óseo. El osteosarcoma fue la variedad más frecuente, seguido de condrosarcoma y tumor de células gigantes. ⁶

Por todo lo mencionado, se decidió hacer la presentación del caso para abordar el manejo anestésico de la paciente durante el puerperio tardío con el diagnóstico de osteosarcoma sometido a tratamiento quirúrgico.

CASO CLÍNICO

Paciente de 21 años de edad femenina, blanca con antecedentes de salud, que debutó en el III trimestre del embarazo con exoftalmo unilateral derecho progresivo, acompañada de cefalea hemisférica derecha, punzante, de moderada intensidad. Es valorada por el servicio de oftalmología así como de neurocirugía, se

anunció para tratamiento quirúrgico en el puerperio tardío como tumoración orbitaria derecha y asociado al cuadro antes descrito pérdida de la agudeza visual, ardor y lagrimeo.

Antecedentes patológicos familiares: madre diabetes mellitus.

Historia de anestesia: local sin complicaciones hace dos años

Examen Físico

Examen oftalmológico : exoftalmo unilateral derecho, con conjuntivitis, lagrimeo y dolor a la palpación sobre el globo ocular con limitación de los movimientos oculares de superducción y aducción. Reflejos pupilares fotomotor y consensual normales.

Fondo de ojo : papila de bordes bien definidos, coloración normal, excavaciones fisiológicas. Buen anillo neurretiniano. Vasos arteriales y venosos sin alteraciones. Áreas maculares normales en ambos ojos. No se constatan patrones de pérdidas de fibras nerviosas.

Boca: Apertura bucal: 4cm. Test predictivos: Mallampaty II Se visualiza el paladar blando, las fauces, la úvula incompleta y no se observa la faringe.

Analítica con Hemoglobina: 105g/l, Hematocrito: 0.34L/L resto sin alteraciones, electrocardiograma y radiografía de tórax normales.

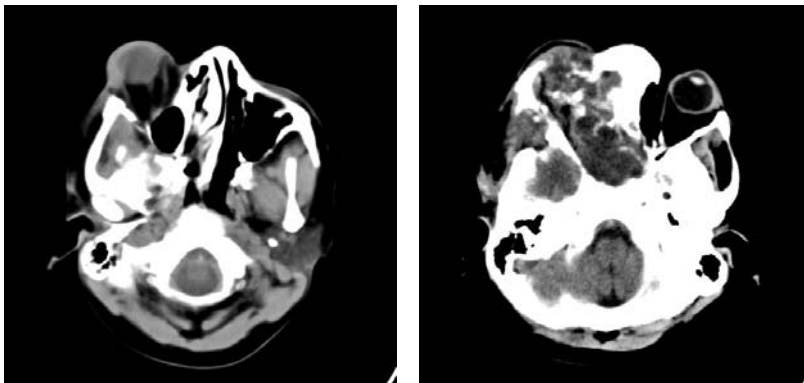


Figura 1 y 2. Tomografía axial computarizada

Se observó engrosamiento irregular rarefacción ósea con espesamiento de los trabéculas que abarcó el hueso esfenoides, techo de la orbita región fronto-parietal derecha y celdas etmoidales con el aspecto de displasia ósea fibrosa. Se observa proceso T que capta contraste de forma heterogénea que se extiende desde el músculo recto superior derecho invade techo de la orbita causando osteolisis además del hueso esfenoidal con extensión intracraneal hasta la región frontal basal que mide 2.4 x 4.1 cm.

ID: Displasia ósea fibrosa

T orbitaria más probable rhabdomyosarcoma.

Proptosis ocular de tipo axial derecho.

Anatomía Patológica: Osteosarcoma con escasas zonas condromáticas y extensas áreas de necrosis.

Evaluación de preanestesia

Apoyados en la cefalea progresiva que despierta a la paciente durante la noche, con hipersensibilidad del cuero cabelludo y escala de Glasgow 14/15. Se plantea hipertensión endocraneana compensada. Se mantiene la medicación hasta el día de la cirugía.

Manejo perioperatorio

Se indicó el ayuno de 2 a 4h para líquidos claros y de 6 a 8h para otros alimentos.

Se indica premedicación con midazolam 0.04 mg/kg, hidrocortisona 100mg y cimetidina 5mg/Kg por vía endovenosa.

Monitorización

Monitoria no invasiva: electrocardiograma DII, oximetría de pulso, presión arterial, temperatura, frecuencia cardíaca, frecuencia respiratoria comenzando con 12 por minuto y CO2 espirado.

Monitoria invasiva: Posterior a la inducción anestésica se realizó abordaje venoso profundo subclavia derecha sin complicaciones, a través de la que se midió presión venosa central, la línea arterial con lo que se midieron los gases arteriales,

hematocrito, glucemia, electrolitos comenzando 30min posterior a la inducción y se realiza cada 1h. Diuresis horaria.

Manejo anestésico

Inducción e intubación suave lenta se preoxigena al 100 % por máscara facial. Se coloca tubo 7mm con cuff corroborándose por inspección, auscultación de ambos campos pulmonares, CO2 espirado, y oximetría de pulso para facilitar esta etapa, se utilizó vecuronio 0.1mg/Kg dosis de intubación, seguido de midazolam 0.2mg/Kg, fentanyl a 10mcg/Kg y 90 segundos antes de la intubación se administró lidocaína a 1.5mg/Kg para inhibir la respuesta refleja a la laringoscopia. Posicionamiento de la cabeza tomando las medidas de aseguramiento de articulaciones en posición confortable, zonas de presión protegidas, que la postura del cuello no dificulte la ventilación, retorno venoso yugular, ni el funcionamiento del catéter central.

Para el mantenimiento se utilizó isofluorano a 1vol %, y se prefijaron los gases oxígeno/óxido nitroso con fracción inspirada del 0,5 %, se espaciaron las dosis de relajantes musculares no despolarizante y analgésicos opioide, signos vitales entre parámetros normales las pérdidas superiores al 20 % se reponen con cristaloides y coloides. Se administró manitol al 20 % a 0.5 g/Kg durante 15min antes de la incisión de la duramadre, pero ya realizada la craneotomía. Se efectuó la resección del 90 % de masa tumoral con tiempo quirúrgico de 5h.

Se trasladó a la paciente a la sala de terapia intensiva del hospital, recuperada con ventilación espontánea. Egresó al mes y regresó a los 12 días; con Glasgow 8/15 se realizó un segundo tiempo quirúrgico y falleció 8h más tarde.

DISCUSIÓN

Durante el embarazo se presentan cambios fisiológicos que pueden alterar el curso de enfermedades neurológicas preexistentes incrementando su morbilidad o favoreciendo el desarrollo de otras. Dándole a esta paciente una condición única que en la mayoría de las situaciones no varía el curso de su estado, no obstante se recomienda que sean atendidas por un grupo multidisciplinario e institución del nivel terciario. ⁷

Se destacó durante la cirugía como complicación inmediata las arritmias propias del reflejo óculo-cardíaco descrito desde el 1908 por Aschner y Dagnini. El cual consiste en la respuesta cardíaca a la presión sobre el globo ocular y tracción sobre la conjuntiva, estructuras orbitales o músculos extraoculares, hematoma orbital, trauma ocular y dolor. Éste es un reflejo trigémino vagal manifestado por arritmias tales como: bradicardia sinusal, ritmo nodal, latidos ectópicos, fibrilación ventricular o asistolia. Las vías aferentes siguen a lo largo de los nervios ciliares cortos al ganglio ciliar y de aquí al ganglio de Gasser. Estas aferentes terminan en el núcleo sensorial trigeminal en el piso del cuarto ventrículo. Los impulsos eferentes viajan a través del nervio vago causando efectos de inotropismo y conducción negativos.⁸ El reflejo óculo-cardíaco ocurre durante la cirugía de estrabismo en niños, cirugía de retina, como también en el bloqueo retrobulbar y durante la cirugía no oftalmológica, si la presión es colocada sobre el globo ocular como se describe en la presentación del caso.^{9,10} Cuando la arritmia ocurrió el cirujano detuvo la manipulación inmediatamente y se administró atropina intravenosa a 0.02mg/kg con buenos resultados; así como se evitaron signos de hipoperfusión tisular con la administración de cristaloides, coloides y glóbulos que explicarían el shock hipovolémico; como causa las pérdidas agudas de sangre superiores al 20 %.

La hipertensión endocraneana compensada es aquella en la que la presión intracraneana se ha elevado lentamente dando tiempo a que los otros componentes se adapten. De acuerdo con la hipótesis de Monro-Kelly como la capacidad del cráneo es fija, cualquier aumento de uno de sus componentes se acompaña de la disminución del volumen de otros de manera que el volumen total se mantiene.

REFERENCIAS BIBLIOGRÁFICAS

1. Ellsworth CA. Gliomas of the optic nerve or chiasm. *J Neurosurgery* 2008; 68: 85-98.
2. Galbraith JEK, Sullivan JH. Descompression of the perioptic meninges for relief of papilledema. *Am J Ophthalmology* 2007; 32: 687-92.
3. Holman RE. MRI of optic gliomas. *Am J Ophthalmology* 2007; 100(4): 596-601.
4. Kennerdell JS, Maroon JC. CT guided fine needle aspiration biopsy of optic nerve tumors. *Ophthalmology* 2008; 87: 491-6.
5. Lacour JP. Intralesional corticoid therapy and orbital-palpebral hemangiomas. *Ann Dermatol Venereol* 2008; 125(10): 754-58.
6. Levin ML. Congenital orbital teratomas. *Am J Ophthalmology* 2007; 102: 476-81.

7. Mafee MF, Dorodi S, Pai E. Sarcoidosis of the eye, orbit, and central nervous system. Role of MR imaging. *Radiol Clin North Am* 2009; 37(1): 73-87.
8. Mateos JR. Orbitopatía distiroidea. Valoración y tratamiento. *Arch Socied Española Oftalmol* 2007; 5: 119-25.
9. May D. Tumors of the orbit. *J Neurosurgery* 2007; 12: 42-9.
10. Mouriaux F, Martinot V, Pellerin P, Patenotre P, Rouland JF, Constantinides G. Survival after malignant tumors of the orbit and periorbit treated by exenteration. *Acta Ophthalmol Scand* 2009; 77(3): 326-30.

Recibido: 12 de octubre de 2009

Aprobado: 19 de enero de 2011

Dr. Francisco Colmenares Sancho Especialista de I Grado en Anestesiología y Reanimación. Máster en Urgencias Médicas. Hospital Provincial Universitario Manuel Ascunce Domenech. Camagüey, Cuba.