

### Coronas de acrílico cementadas: presentación de un caso

*Cemented acrylic crowns: a case presentation*

**Dr. Rolando Rodríguez Alpízar<sup>I</sup>**

I Especialista de II Grado en Prótesis Estomatológica. Máster en Urgencias Estomatológicas. Profesor Asistente. Facultad de Estomatología. Universidad Ciencias Médicas Carlos J Finlay. Camagüey, Cuba. rra@finlay.cmw.sld.cu

---

#### RESUMEN

**Fundamento:** en la actualidad, el uso de implantes se incrementa gradualmente desde el descubrimiento de la osteointegración. La indicación inicial de los implantes fue para pacientes desdentados totales extendiéndose a los edéntulos parciales y finalmente en dientes únicos, los llamados implantes unitarios. Las coronas más utilizadas para restaurar implantes unitarios incluyen las coronas cementadas y las atornilladas. Cada una presenta una técnica propia que la diferencia de la otra en cuanto a su construcción y colocación.

**Objetivo:** presentar la rehabilitación de un implante único por medio de una corona de acrílico cementada. **Caso clínico:** paciente masculino de 35 años de edad que perdió el 14 por caries avanzada sin posibilidad de tratamiento conservador alguno, con marcada afectación estética y funcional que reúne además los requisitos establecidos para este tipo de tratamiento. Se demostró que existen opciones restauradoras a nuestro alcance, que satisfacen las expectativas implantológicas de los pacientes, ante las carencias y dificultades con otros materiales más sofisticados y técnicas más complejas (como las metálicas cerámicas). En correspondencia con este importante tema, se llevó a cabo una búsqueda y revisión bibliográfica partiendo de la consulta de revistas y textos especializados en la materia, con el fin de presentar este caso clínico con evidencia científica.

**DeCS:** OSEOINTEGRACIÓN; IMPLANTES DENTALES DE DIENTE ÚNICO; CORONAS; ESTUDIOS DE CASOS; ADULTO.

---

## ABSTRACT

**Background:** at present, the use on implants is gradually increased since the discovery of osseointegration. The initial indication of implants was for total toothless patients extending to partial edentulous and finally in single teeth, named unit implants. The most commonly used crowns for restoring unit implants include cemented and screwed crowns. Each presents an own technique different from the other as regards its construction and placement. **Objective:** to present the rehabilitation of a single implant by means of a cemented acrylic crown. **Case report:** a 35 years old, male patient who lost the 14 tooth by advanced caries without the possibility of any conservative treatment is presented, with marked aesthetic and functional impairment which meets the requirements for this type of treatment. It was shown there are restorable options at our disposal, which satisfy implant expectations for patients, considering the lack of resources and difficulties with other more sophisticated materials and more complicated techniques (such as the metal ceramic). In correspondence with this important issue, a search and literature review on the basis of journals and texts consultation specialized in this field was carried out, in order to present this clinical case with scientific evidence.

**DeCS:** OSSEOINTEGRATION; DENTAL IMPLANTS, SINGLE-TOOTH; CROWNS; CASE STUIES; ADULT.

---

## INTRODUCCIÓN

El advenimiento de la osteointegración originó grandes avances en el área de la rehabilitación oral, que era realizada hasta ese momento de forma tradicional en las distintas modalidades protésicas existentes: prótesis total, prótesis parcial removible, prótesis fija y prótesis combinada. Con el surgimiento de los implantes osteointegrados los pacientes edéntulos que se quejaban de la falta de retención y función de sus prótesis se beneficiaron con una nueva forma de rehabilitación: la implantología.<sup>1</sup>

Las bases científicas de la implantología actual fueron establecidas por Per-Ingvar Branemark, quien utilizó un implante de titanio para estudiar el flujo sanguíneo dentro del hueso de un conejo, descubriendo la extraordinaria biocompatibilidad del titanio y su resistente unión al tejido óseo, se estableció así el término de osteointegración, el cual se incorporó de forma sólida y permanente en el lenguaje médico.<sup>1, 2</sup> El éxito o fracaso de este

proceso depende del comportamiento de la interfase hueso-implante. En el mismo participan muchas variables: tipo de material utilizado, forma topográfica y superficie del implante, sin olvidar carga mecánica, técnica quirúrgica y aspectos inherentes a cada paciente que afectan su metabolismo óseo, estando presentes también los tejidos blandos, los que participan del éxito del implante al formar una barrera protectora alrededor de la interfase implante-hueso.<sup>3</sup>

Inicialmente, la osteointegración fue definida con un criterio histológico, como la conexión directa entre el hueso y el implante sin interposición de tejidos blandos.<sup>3</sup> Posteriormente fue redefinida desde una perspectiva clínica como el anclaje de un implante al hueso capaz de satisfacer las exigencias clínicas de funcionamiento con pilar de prótesis, transmitiendo las fuerzas oclusales directamente sobre el tejido óseo y manteniéndose fijo en el mismo, de forma asintomática a lo largo del tiempo y en condiciones de carga funcional.<sup>3</sup>

El tiempo necesario de un implante para alcanzar un grado de osteointegración eficaz, es como mínimo de 12 semanas. Se ha demostrado experimentalmente que el porcentaje de hueso directamente en contacto con la superficie del implante alcanza una cantidad adecuada solo después de tres meses; este porcentaje aumentará progresivamente en los siguientes seis a nueve meses.<sup>1-3</sup>

Un implante dental es un dispositivo mecánico que se introduce en el hueso para sustituir una raíz dentaria perdida y de ese modo retener y sostener una prótesis o un diente artificial. Se construye de diferentes formas y tamaños, con tratamiento de superficie para maximizar el contacto con el hueso.<sup>4, 5</sup> En estudios evaluativos para medir la biocompatibilidad de diferentes materiales de uso común en la fabricación de los implantes dentales, se reportó que el titanio es el mejor material a escoger debido a su alta resistencia a la corrosión causada por el ambiente fisiológico y su estabilidad mecánica durante todo el proceso de cicatrización.<sup>6</sup>

La colocación de los implantes debe realizarse siempre en el ambiente estéril del quirófano, con motores y fresas de alta precisión, siguiendo la secuencia de fresado adecuada al implante seleccionado. La técnica quirúrgica debe ser atraumática, y en algunos casos es necesario utilizar material de regeneración ósea para garantizar el éxito del tratamiento.<sup>7</sup>

Los implantes proporcionan una serie de ventajas nunca antes vistas en otros tratamientos protésicos como son: estética, masticación eficiente, comodidad, previenen la pérdida de tejidos óseos y blandos, reemplazan los dientes naturales perdidos sin necesidad de desgastar los adyacentes, confianza funcional.<sup>8</sup>

Los implantes están indicados en cualquier persona que le falte una o más piezas dentarias, con la máxima indicación en aquellos pacientes portadores de prótesis totales o parciales

que por motivos psíquicos o por la exigua y deteriorada anatomía de sus tejidos de soporte no usan la prótesis; también se indican cuando falta un solo diente, los llamados implantes unitarios. La rehabilitación sobre implantes unitarios incluye coronas atornilladas y cementadas.<sup>9, 10</sup>

### **Coronas atornilladas**

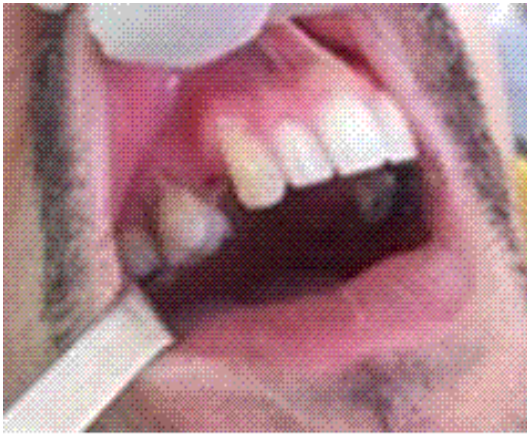Son colocadas directamente sobre la emergencia de los implantes formando una sola unidad (monofásico) o sobre los pilares (bifásico) y son retenidos mediante tornillos que enroscan directamente en los implantes o en los pilares. Las características que abarcan estas coronas son: desmontables o retirables, requieren gran precisión en la planificación y ejecución del tratamiento, la fase de laboratorio es más compleja y exigente, se indican en casos de espacios interoclusales reducidos y muñones cortos, mayor compromiso estético por la emergencia de los tornillos de fijación a través de las caras oclusales de los dientes posteriores y del cingulo de los anteriores.<sup>9, 10</sup>

### **Coronas cementadas**

En estos casos se utilizan pilares atornillados a los implantes, los cuales actúan como dientes naturales tallados sobre los que se colocan las coronas que son retenidas por la fricción ejercida entre los pilares y las superficies internas de las coronas con una interfase de cemento,<sup>9, 10</sup> sus principales características son : mayor sencillez en su confección y más económicas, aunque su desmontaje es más difícil; son más estéticas. Los requisitos que debe cumplir una corona cementada incluyen: 2mm de espacio libre interoclusal por encima del tallado, profundidad del surco gingival no mayor de 3mm pues impediría la remoción de los excesos de cemento; convergencia de tres grado entre las paredes axiales del pilar, 5mm de longitud mínima para el pilar tallado y rieleras axiales. Este tipo de corona puede realizarse de porcelana, metal-cerámicas y acrílicas. Hay autores que plantean que las coronas cementadas tienen determinadas ventajas sobre las atornilladas como son: mejor ajuste pasivo en la interfase implante-pilar, mejor axialidad de las cargas masticatorias, mejor estética e higiene, mejor sellado de la microhendidura del pilar, se aflojan menos que las atornilladas, superficie oclusal más estrecha y más estabilidad.<sup>10</sup>

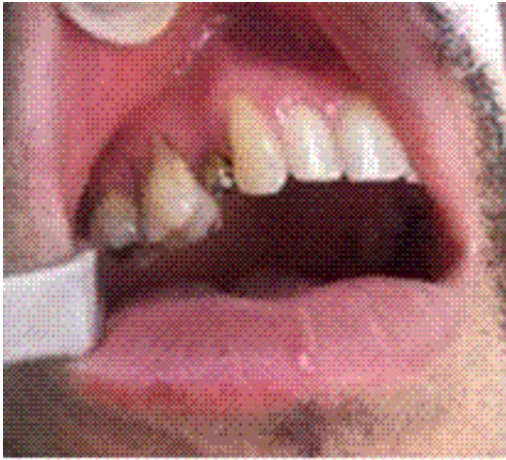## **CASO CLÍNICO**

Paciente de 35 años de edad que acude a la consulta de prótesis solicitando la reposición de la primera bicúspide superior derecha (14), lo que le origina una sensible afectación estética y funcional. En el examen clínico participó un equipo multidisciplinario formado por un protesista, un cirujano, un parodontista, un estomatólogo general y un técnico de prótesis. Se apreció en el espacio edéntulo correspondiente al diente ausente que existe suficiente espesor óseo tanto en sentido mesio-distal como vestibulo-lingual y una altura gíngivo-apical aceptable. (Figura 1)



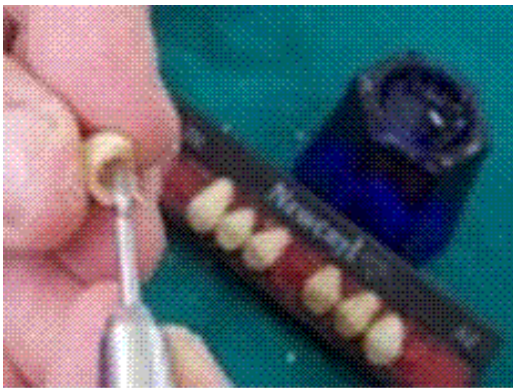
**Figura 1. Ausencia del 14**

Mediante una placa panorámica se observó adecuada disponibilidad ósea en cantidad y calidad, dientes y tejidos periodontales sanos y una correcta higiene bucal. El examen clínico y radiográfico se complementó con modelos de estudio y registros de mordidas en céntrica. Se concluyó que el paciente reunía los requisitos exigidos para la colocación de un implante unitario que reemplazara el diente perdido. El implante que se utilizó es de la marca LEADER (italiano) de titanio, roscado, de forma cónica, con un altura de 13mm y un diámetro de 3,75mm, el que se colocó respetando las instrucciones del fabricante y siguiendo cuidadosamente el protocolo establecido en la literatura científica para lograr osteointegración. Transcurridos tres meses de la intervención quirúrgica (periodo de osteointegración) se llevó a cabo la fase de rehabilitación; para ello, se realizó una pequeña incisión sobre la mucosa para exponer la cabeza del implante; se sustituyó el tornillo de cierre por el de cicatrización para modelar y conformar el surco gingival durante diez días, al cabo de los cuales se colocó un pilar transfer. (Figura 2)



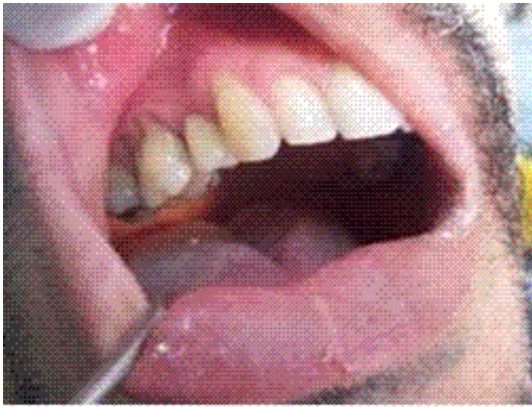**Figura 2. Transfer adaptado**

Se talló a las dimensiones y formas descritas anteriormente teniendo en cuenta las características del paciente. Se tomaron impresiones con alginato y registro de mordida en céntrica. Con los modelos obtenidos y montados en un articulador oclusor se confeccionó la corona de acrílico. (Figura 3)



**Figura 3. Selección y adaptación corona de acrílico**

Se probó en la boca del paciente donde se chequeó la retención friccional entre la corona y el pilar, la oclusión, contacto gingival e interproximal. Finalmente, se procedió a su cementación con policarboxilato de cinc y se le dio el alta al paciente con magníficos resultados estéticos y funcionales. (Figura 4)



**Figura 4. Cementación de la corona en la boca del paciente**

## **DISCUSIÓN**

Se presentó el caso de un paciente que perdió un diente donde la ubicación de la pérdida en la arcada superior lo hace muy visible con la consiguiente afectación estética que ello produce. Las alternativas de tratamientos convencionales para estos casos (reposición de un solo diente) recorren toda una gama de prótesis parciales, removibles acrílicas y metálicas, hasta puentes fijos donde hay que desgastar dientes naturales con la mutilación irreversible que este proceder conlleva. En el caso de las prótesis parciales de acrílico, la incomodidad de soportar una placa que recubre el paladar así como el trauma continuo sobre los tejidos de soporte; lo mismo ocurre con los removibles metálicos con toda la diversidad de elementos constitutivos que conforman su estructura, anclados en los dientes remanentes, por lo que estas opciones terapéuticas no constituyen una buena elección. Por otro lado, las expectativas del paciente son encontrar un tratamiento rehabilitador que le proporcione estética, función y comodidad lo más parecido posible a un diente natural. Por todas estas

razones, unido al hecho, que en el paciente concurren los requisitos establecidos para instaurar un tratamiento implantológico y previa consulta y análisis con él, (consentimiento informado) se decidió rehabilitarlo utilizando un implante unitario con corona de acrílico cementada, dadas las dificultades existentes con los materiales metálico-cerámicos y el dominio insuficiente de los pasos de laboratorio que esta técnica precisa. El procedimiento utilizado fue el siguiente:

- Montados los modelos de yeso piedra sobre un articulador ocluser según registro de mordida en céntrica, se procedió a seleccionar el diente de acrílico de acuerdo a su tamaño, forma y color del caso.
- Mediante desgastes sucesivos y minuciosos se fue adaptando el mismo al muñón del modelo de yeso (réplica del pilar), logrado esto se rebasó con acrílico autocurable del mismo color para lograr su ajuste definitivo y se procedió a su rebajado y pulido.
- Terminada la confección de la corona de acrílico se envió al área clínica para que se procediera a su colocación en la boca del paciente. Sus resultados fueron exitosos.

Con la presentación de este caso se demostró que existen opciones rehabilitadoras sencillas y económicas a nuestro alcance, utilizando materiales convencionales que satisfacen las expectativas implantológicas de los pacientes ante la escasez de otros más costosos y técnicas más complejas.

## **CONCLUSIONES**

Sugerimos que ante las carencias y dificultades afrontadas con los materiales metálico-cerámicos, lo que a su vez conlleva una técnica de laboratorio más compleja cuyo dominio está pendiente aún en la mayoría de nuestro técnicos, se utilicen las coronas de acrílico cementadas en la rehabilitación coronaria de los implantes unitarios.

## **REFERENCIAS BIBLIOGRÁFICAS**

1. Guercio E. Dinatule E: Consideraciones estructuradas y biológicas en la osteointegración. Revisión de la literatura. Acta Odont Venezolana [serie en Internet]. 2009 mar [citado 4 abr 2011]; 47(1):[aprox. 8 p.]. Disponible en: <http://www.scielo.org.ve/scielo>



2. Adell R A. 15 Years study of osseointegrated implants in the treatment of the edentulousjaus. Int J Oral Surg. 2007; 10(3):387-416.
3. Weiss C. Oral Implantoly. Barcelona: Doyma C. A; 2006.
4. Méndez Caballero L. Implante Dental. Dental [serie en Internet]. 2009 [citado 3 abr 2002]; 34(6):[aprox. 5 p.]. Disponible en: <http://wikimediafoundation.org/>
5. Cabrera Estrada L. Implantes dentarios. Implantología [serie en Internet]. 2004 [citado 13 jun 2006]; 20(2):[aprox. 5 p.]. Disponible en: <http://prso.wanadoo.es/cgarcia/implantsdentarios.html>
6. Ninomi N. Recent Research and Development en Titanium alloy for biomedical applications and healthcare godos. Sciencie and Tecnology of Aduancid/Materias. 2006; 4:445-54.
7. Cirugía Implantaria. Gac Dental. 2010; 21(216):146-8.
8. Ostrowicz D. Nueva concepción estética en pilares para implantes. Gac Dental. 2002 mayo; 5(4):31-5.
9. Catalán E. Prótesis unitaria atornillada. Rev Esp Odontoestomatológica. 2004; (34):153-9.
10. Bajuelo Catalán E, García Suliva J, Estrada F. Prótesis unitaria implantosoportada. Área biomateriales y prótesis. Departamento de Odontología. Barcelona: Universidad Internacional de Cataluña; 2007.

Recibido: 18 de febrero de 2011

Aprobado: 9 de mayo de 2011

*Dr. Rolando Rodríguez Alpízar. Email: rra@finlay.cmw.sld.cu*