

Microperimetría y triamcinolona intravítrea en el edema macular clínicamente significativo: presentación de caso

Microperimetry and intravitreal triamcinolone in macular edema clinically significant: a case presentation

Dra. Iris Chávez Pardo^I; Dra. Maite Aguilar Rodríguez^I; Dr. Elías Cardoso Guillen^I; Dr. René Álvarez Pérez^{II}

I Centro Oftalmológico Dr. Carlos J. Finlay. Camagüey, Cuba.

II Hospital Universitario Manuel Ascunce Domenech. Camagüey, Cuba.

RESUMEN

Introducción: el edema macular constituye la causa más común de disminución de la agudeza visual central en pacientes con retinopatía diabética; su origen es multifactorial. El grado de pérdida visual central depende de la exudación retiniana y de la duración de la enfermedad.

Objetivo: reflejar los cambios en la microperimetría después del uso de la inyección de triamcinolona acetónido en un paciente con retinopatía diabética no proliferativa moderada y edema macular clínicamente significativo.

Caso clínico: se presentó el caso de un paciente con edema macular clínicamente significativo asociada a retinopatía diabética no proliferativa moderada, fue evaluado mediante examen de mejor agudeza visual corregida, biomicroscopia del segmento anterior y posterior, tonometría, oftalmoscopia indirecta y microperimetría, se utilizó el protocolo automático para la mácula de 12 grados, 45 puntos maculares. El examen fundoscópico y la biomicroscopia del segmento posterior mostró, hemorragias redondeadas intrarretinianas en cuatro cuadrantes, arrosariamiento venoso en un cuadrante, anomalías microvasculares intrarretinianas en dos cuadrantes, vasos gruesos y tortuosos, macula con exudados duros en polo posterior y microaneurismas fuera de la zona avascular foveal, formando circinadas, y microhemorragias dispersas.

Conclusiones: fue tratado con fotocoagulación macular focal y con inyección de intravítrea de triamcinolona acetónido, se logró la mejoría de la agudeza visual y mejoraron los parámetros en la microperimetría en un período de un mes.

DeSC: EDEMA MACULAR; RETINOPATÍA DIABÉTICA; FOTOCOAGULACIÓN; TRIAMCINOLONA ACETONIDA; ANCIANO; ESTUDIOS DE CASOS

ABSTRACT

Introduction: macular edema is the most common cause of decreasing central visual acuity in patients with diabetic retinopathy; its origin is multifactorial. Central visual loss depends on retinal exudation and duration of the disease.

Objective: to reflect changes in the microperimetry after the use of triamcinolone acetamide injection in a patient with moderate non-proliferative diabetic retinopathy and macular edema clinically significant.

Clinical case: a patient with macular edema clinically significant associated with moderate non-proliferative diabetic retinopathy was evaluated through visual acuity test with best correction, biomicroscopy of the anterior and posterior segment, indirect ophthalmoscopy, tonometry, microperimetry, automatic protocol to the macula of 12 degrees, 45 macular points was used. Eyeground examination and biomicroscopy of the posterior segment showed intraretinal rounded bleeding in four quadrants, beaded venae in a quadrant, intraretinal microvascular abnormalities in two quadrants, thick and tortuous vessels, macula with hard exudate in posterior pole and microaneurysms outside of the foveolar avascular zone, in circinate forms, and scattered microhemorrhagia.

Conclusions: the patient was treated with focal macular photocoagulation and intravitreal triamcinolone acetamide injection; visual acuity improved so as the parameters in microperimetry over a period of a month.

DeSC: MACULAR EDEMA; DIABETIC RETINOPATHY; LIGHT COAGULATION; TRIAMCINOLONE ACETONIDE; AGED; CASE STUDIES

INTRODUCCIÓN

La función visual humana a lo largo de la historia se evalúa a través de la determinación de la agudeza visual, sin embargo, este tipo de proceder no posee la sensibilidad necesaria para cuantificar la misma y sus alteraciones en relación con las diferentes actividades de la vida cotidiana.^{1, 2}

El micro perímetro MP1 realiza fotos a color, valora la sensibilidad de la retina en los mismos puntos evaluados en pruebas anteriores, rastrea la calidad y situación de la fijación a pesar de los movimientos oculares del paciente. De forma general, el MP1 nos proporciona un mapeo exacto y automatizado de la función retiniana aún cuando la fijación es inestable y la agudeza visual es baja.^{3, 4}

La diabetes mellitus (DM) es una enfermedad metabólica compleja ocasionada por un trastorno en la producción de insulina (DM tipo I) o por un defecto en la captación celular de la glucosa (DM tipo II). En ambos casos se produce un aumento de la concentración de glucosa en la sangre (hiperglucemia) y en los tejidos intersticiales y disminución de la actividad metabólica intracelular.⁵⁻⁷

El edema macular (EM) constituye la causa más común de disminución de la agudeza visual central en pacientes con retinopatía diabética (RD); su origen es multifactorial. El grado de pérdida visual central depende de la exudación retiniana y del tiempo de evolución de la enfermedad. El edema macular puede aparecer en cualquier estadio de la retinopatía diabética, pero es más frecuente en las formas severas.⁸⁻¹⁰

Al conocer que la mácula puede tolerar el edema únicamente por corto tiempo, es importante hacer un diagnóstico precoz para el tratamiento oportuno, el cual es limitado y en parte controversial.^{11,12}

Los antiangiogénicos juegan hoy un importante papel para enfrentar esta complicación. Entre estos se encuentran los esteroides de acción prolongada, específicamente la triamcinolona acetónido (AT) esteroide dotado de potente y duradera acción antiinflamatoria, con mucha aceptación por los resultados notables en el tratamiento del edema macular.¹³

CASO CLÍNICO

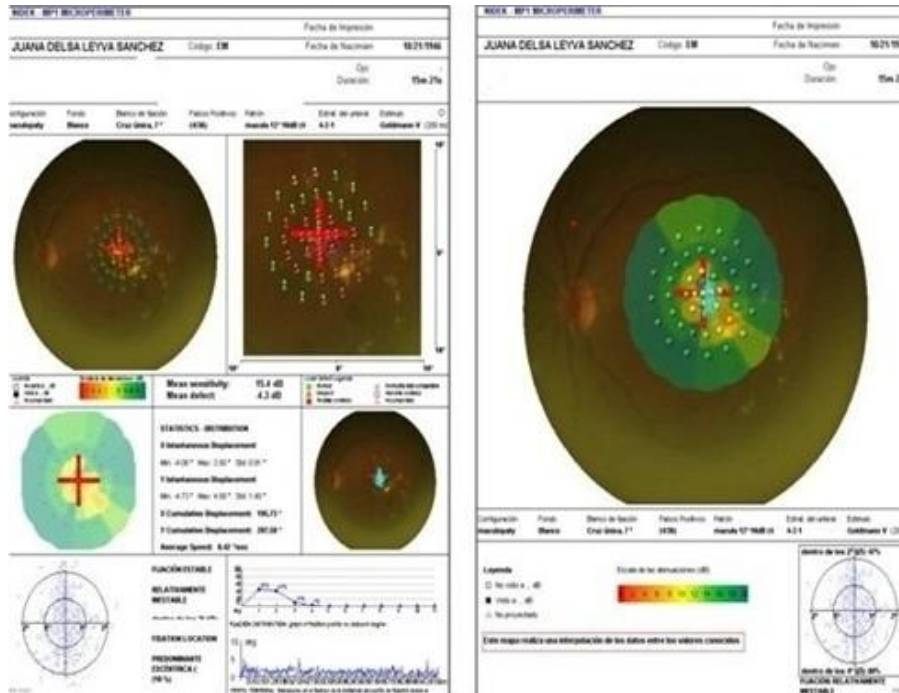


Figura 1. Microperimetría antes de la IVTA

Fijación estable

Relativamente inestable dentro de los 2 grados 47 %

Localización excéntrica en el 18 %

Sensibilidad media 15.4 dB

Defecto medio -4.3 dB

Mapa de color interpolado predomina en la escala de atenuaciones dB el color amarillo central, no escotomas.

Se realizó microperimetría al paciente antes de la inyección de triamcinolona intravítrea, y al mes de la inyección, se evolucionó según lo protocolizado. ([Figura 2](#))

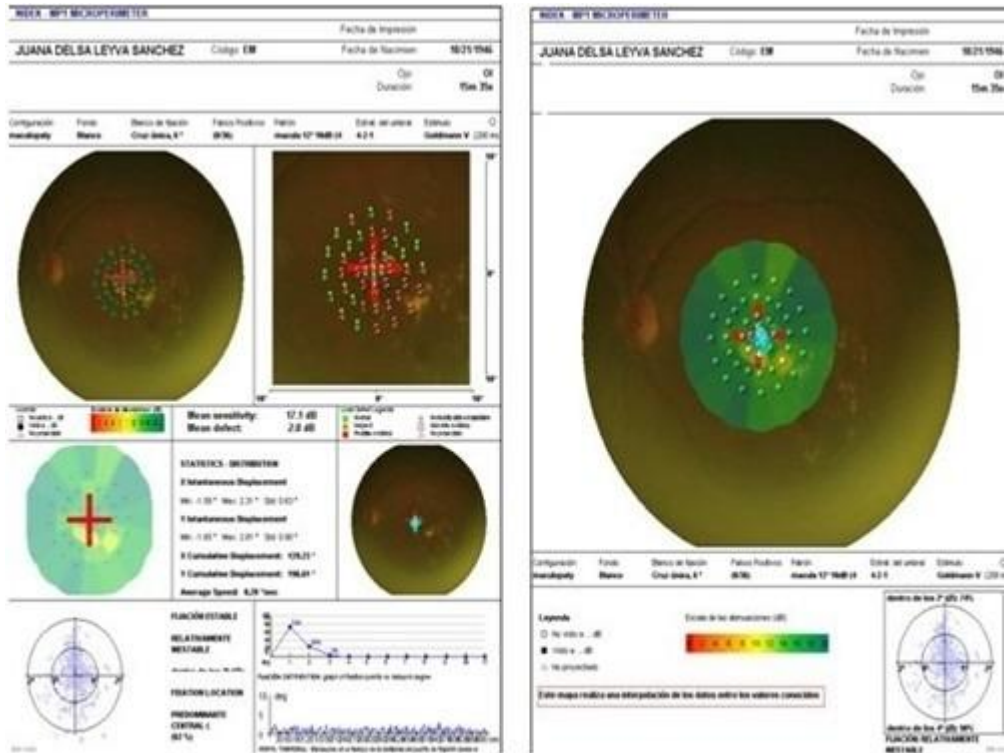


Figura 2. Microperimetría después de la IVTA

MAVC después de la IVTA

OI. 0.5

Microperimetría después de la intravítrea de triamcinolona. Fijación estable

Relativamente inestable dentro de los 2 grados 74 %. Localización central 62 %.

Sensibilidad media 17.1 dB

Defecto medio -2.8 dB

Mapa de color interpolado predomina en la escala de atenuaciones dB el color verde, no escotomas.

DISCUSIÓN

Paciente con edema macular clínicamente significativo, que fue tratado con fotocoagulación macular focal y se le administró inyección de triamcinolona intravítrea para mejorar o disminuir la sintomatología ocular del paciente y mejorar los parámetros en la microperimetría.

La alta complejidad de su etiopatogenia y la pobre efectividad de los resultados es en gran parte la causa de que diversos métodos terapéuticos sean aplicados.

Vujosevic S, et al, ⁴ recoge en su estudio los cambios en la microperimetria de los pacientes con edema macular clínicamente significativo.

Existen estudios científico que coinciden con el trabajo del autor, Senturk F, et al, ¹⁰ reportan cambios en la fijación y en la sensibilidad después de la inyección, evaluó al paciente al mes, a los tres meses y a los seis meses, donde detectó cambios positivos desde el primer mes.

Kameda T, et al, ¹¹ en su trabajo, aborda sobre los cambios significativos después de la intravítrea en estos pacientes, sobre todo en la sensibilidad, el autor detectó los cambios a la semana y al mes de la intravítrea.

Roman, et al, ¹² también encontraron modificaciones de la sensibilidad retiniana en los pacientes estudiados, y una estabilidad de los escotomas después de la inyección.

Se le administra inyección intravítrea de triamcinolona al paciente cumpliendo con lo protocolizado por Gómez Ulla ¹³ en su trabajo sobre el manejo de las inyecciones intravítreas.

La terapéutica aceleró en un corto tiempo la mejoría de los parámetros antes mencionados en la microperimetría, además de la visión y el mapa de color interpolado que muestra el color verde predominando en la escala de atenuaciones. El efecto anti inflamatorio y antiangiogénico de la triamcinolona, sobre el engrosamiento macular que existe en estos pacientes fue lo que provocó la mejoría de estos parámetros, que de no tratarse a tiempo lleva a la cronicidad con daños irreversibles en la retina y en la función visual.

REFERENCIAS BIBLIOGRÁFICAS

1. Miden E. Perimetry and the fundus: an Introduction to Microperimetry. New Jersey: SLACK Incorporated; 2007.
2. Miden E. Microperimetría. Arch Soc Esp Oftalmol. 2006; 81(4):183-6.
3. Shah VA, Chalam KV. Values for macular perimetry using the MP-1 microperimeter in normal subjects. Ophthalmic Res. 2009; 41(1):9-13.
4. Vujosevic S, Pilotto E, Bottega E, Benetti E, Cavarzeran F, Miden E, et al. Retinal fixation impairment in diabetic macular edema. Retina. 2008; 28(10):1443-50.
5. Rohrschneider K, Bültmann S, Springer C. Use of fundus perimetry (microperimetry) to quantify macular sensitivity. Prog Retin Eye Res. 2008; 27(5):536-48.

6. Abraldes MJ, Fernández M, Gómez Ulla F. Intravitreal Triamcinolone in Diabetic Retinopathy. *Current Diabetes Reviews*. 2009; 5(1):18-25.
7. Ramos López M, Aranda H, Rodríguez Rodríguez V, Hernández Silva JR, Eguias Martínez F. Uso de triamcinolona intravítrea en edema macular del diabético. *Rev Cubana oftalmol*. 2007; 20(2):45-53.
8. Cabrera F. Actualización en el diagnóstico y tratamiento del edema macular diabético. *Arch Soc Canar Octal*. 2005; 16:69-82.
9. Pareja Ríos A, Serrano García M, Quijada Fumero E, Cabrera López F, Abreu Reyes P, Cardona Guerra P, et al. Protocolo para el tratamiento de la Retinopatía Diabética. *Arch Soc Canar Oftal [Internet]*. 2007 [citado 12 dic 2011]; 18(2):[aprox. 9 p.]. Disponible en: <http://www.oftalmo.com/sco/revista-18/18sco02.htm>
10. Senturk F, Ozdemir H, Karacorlu M, Karacorlu SA, Uysal O. Microperimetric changes after intravitreal triamcinolone acetate injection for macular edema due to central retinal vein occlusion. *Retina*. 2010; 30(8):1254-61.
11. Kameda T, Nishijima K, Unoki N, Sakamoto A, Hayashi H, Oh H, Kita M, et al. Geographic pattern of central retinal sensitivity after intravitreal triamcinolone for diabetic macular edema. *Graefes Arch Clin Exp Ophthalmol*. 2011; 249(1):3-9.
12. Roman Dunavoelgyi, Stefan Sacu, Christian Simader, Christian Prunte, Ursula Schmidt-Erfurth. Changes in macular sensitivity after reduced fluence photodynamic therapy combined with intravitreal triamcinolone. *Acta Ophthalmologica*. 2011; 89(2):166-171.
13. Gómez Ulla F, Basauri E, Arias L, Martínez Sanz F. Manejo de las inyecciones intravítreas. *Arch Soc Esp Oftalmol [Internet]*. 2009 [citado 12 dic 2011]; 84(8):[aprox. 9 p.]. Disponible en: <http://scielo.isciii.es/scielo.php?pid=S0365>

Recibido: 11 de octubre de 2011

Aprobado: 8 de marzo de 2012

Dra. Iris Chávez Pardo. Especialista de II Grado en Oftalmología. Máster en Medicina Bioenergética. Profesor Asistente. Centro Oftalmológico Dr. Carlos J. Finlay. Camagüey, Cuba. Email: irisp@finlay.cmw.sld.cu