

Adenoma pleomórfico benigno del paladar: presentación de un caso

Benign pleomorphic adenoma of the palate, a case presentation

Dr. Efraín Álvarez Martínez; Dra. Xiomara Botero Ramírez; Dr. Carlos Martín Ardila Medina

Universidad de Antioquia, Colombia.

RESUMEN

Fundamento: el tumor más común de las glándulas salivales es el adenoma pleomórfico. Es un tumor mixto que se presenta con frecuencia en la glándula parótida.

Objetivo: presentar las características clínicas e histopatológicas de un adenoma pleomórfico localizado en el paladar. Se describe también el tratamiento realizado.

Caso clínico: se presenta el caso de una paciente con un adenoma pleomórfico localizado en el paladar duro. El tumor de 7 cm por 5 cm se encontraba cubierto de mucosa normal firme, en algunos sitios con poca resiliencia, gomosa, no dolorosa; además los dientes de la zona presentaron movilidad. De acuerdo con la radiografía se observó una zona esclerótica difusa y desde el punto de vista histopatológico se detectó la presencia de nidos, cordones y estructuras ductales, con una secreción luminal eosinofílica. A la paciente se le realizó una maxilectomía parcial y colocación de férula intraquirúrgica.

Conclusiones: aunque el adenoma pleomórfico es un tumor benigno requiere un tratamiento quirúrgico con resección de un margen de tejido sano debido a que tiende a infiltrar la cápsula. En el presente caso su dimensión fue tal que requirió una maxilectomía parcial.

DeCS: ADENOMA PLEOMÓRFICO/etiología; FERULAS PERIODONTALES; MAXILAR/cirugía; ADULTO; ESTUDIOS DE CASOS.

ABSTRACT

Background: benign pleomorphic adenoma is the most common tumor in the salivary glands. It is a mixed tumor that frequently appears in the parotid gland.

Objective: to present the clinical and histopathologic characteristics of a benign pleomorphic adenoma located in the palate.

Clinical case: the case of a patient with a pleomorphic adenoma in the hard palate is presented. The tumor, that was 7 cm by 5 cm, was covered with a normal firm mucosa which had not much resilience and was rubbery and non-painful. Besides, the teeth in the area presented mobility. According to the radiography, there was a diffuse sclerotic region and from the histopathologic point of view, nests, cords, and ductal structures were detected, along with a luminal eosinophilic secretion. The patient underwent a partial maxillectomy and the placing of an intrasurgical splint.

Conclusions: in spite of the fact that the pleomorphic adenoma is a benign tumor, it requires a surgical treatment with removal of a part of healthy tissue because the adenoma tends to infiltrate the capsule. The present case, due to its dimensions, required a partial maxillectomy.

DeCS: ADENOMA, PLEOMORPHIC/etiology; PERIODONTAL SPLINTS; MAXILLA/surgery; ADULT; CASE STUDIES.

INTRODUCCIÓN

Los tumores de las glándulas salivales menores son poco frecuentes, representan del dos al cuatro por ciento de los tumores de cabeza y cuello, el 10 % de las neoplasias benignas de la cavidad oral y del 15 al 23 % de todas las glándulas salivales.¹

El tumor más común de las glándulas salivales, tanto mayores como menores es el adenoma pleomórfico, que tiene una prevalencia de entre un 60 % y un 89,5 %.² Es

un tumor mixto que presenta una localización muy frecuente en la glándula parótida (80 %),^{3,4} mientras que en las glándulas salivales menores se encuentra entre un 18 % y un 50 %.²

Anteriormente se ha descrito como un tumor mixto (por su aspecto microscópico) debido a que se creía que su origen era doble epitelial y conectivo;⁵ sin embargo, algunos autores consideran que la célula primitiva es única y que ésta se diferencia en tejido epitelial y tejido conectivo.³

Finalmente, se sugirió el término de adenoma pleomórfico.⁵ Suele ser ligeramente más frecuente en la mujer y puede aparecer a cualquier edad, ya sea en la infancia o la adultez con el mismo comportamiento clínico.³

Generalmente se presenta como una tumoración redondeada asintomática de crecimiento lento, por lo que suelen encontrarse masas excesivamente grandes, sobre todo, en glándulas salivales menores.³⁻⁵ El diagnóstico de presunción se realiza sobre todo en las glándulas salivales mayores mediante la sialografía, ecografía, gammagrafía y tomografía, y se confirma con el estudio histológico. Su tratamiento es la resección quirúrgica amplia por la posibilidad de recidivar y degenerar en un tumor mixto maligno. El objetivo de este artículo es presentar las características clínicas e histopatológicas de un adenoma pleomórfico localizado en el paladar; se describe también el tratamiento realizado.

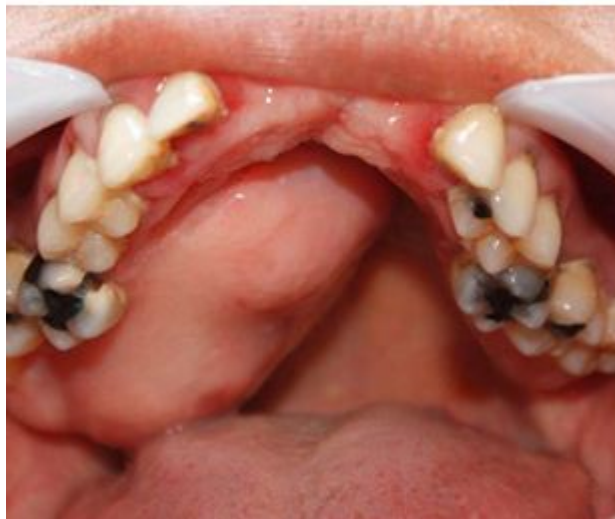CASO CLÍNICO

En marzo de 2003 se presentó en la Unidad de Cirugía Oral y Maxilofacial del Hospital San Vicente de Paúl, de Medellín, una paciente remitida por el odontólogo general de una población cercana a Medellín para evaluar una lesión de crecimiento lento en la zona del paladar duro con dos años de evolución, pero que recientemente había aumentado rápidamente de tamaño. En el examen clínico se observó una lesión nodular en el lado derecho del paladar, del mismo color de la mucosa, resilente a la palpación y de base amplia no dolorosa. Además, mostró un pliegue en el borde anterior con relación a la placa estética que usaba la paciente. Presentó en ese momento un tamaño aproximado de 4 cm por 2.5 cm de diámetro. Se diagnosticó

adenoma pleomórfico. Desafortunadamente, la paciente no se presentó a la consulta para realizarse la biopsia incisional, procedimiento propuesto para confirmar el diagnóstico.

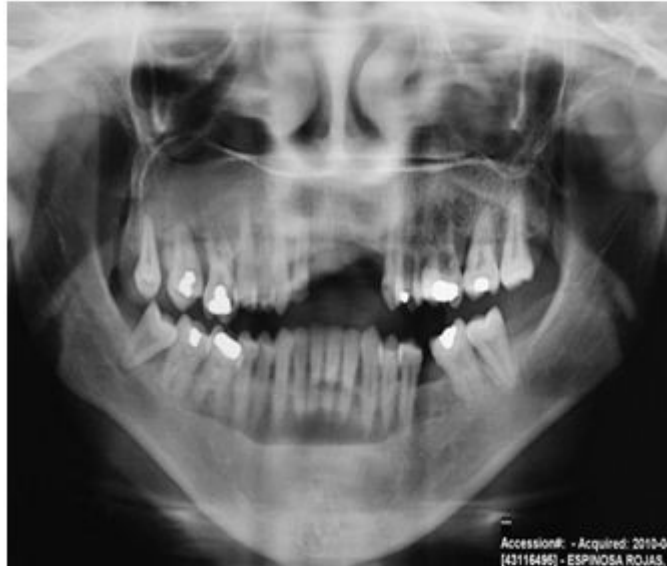En agosto de 2008, la paciente de 42 años de edad volvió a consulta después de cinco años de su primera visita. En esa ocasión refirió que la masa había crecido y manifestó dolor en la hemicara derecha. Durante el examen se observó una lesión de aspecto tumoral de 7 cm por 5 cm, cubierta por mucosa normal firme en algunos sitios, con poca resiliencia, gomosa, no dolorosa; además los dientes de la zona presentaron movilidad. Se procedió a solicitar exámenes complementarios radiográficos y se programó una biopsia incisional. (Figura 1)

Figura 1. Adenoma pleomórfico en el lado derecho del paladar



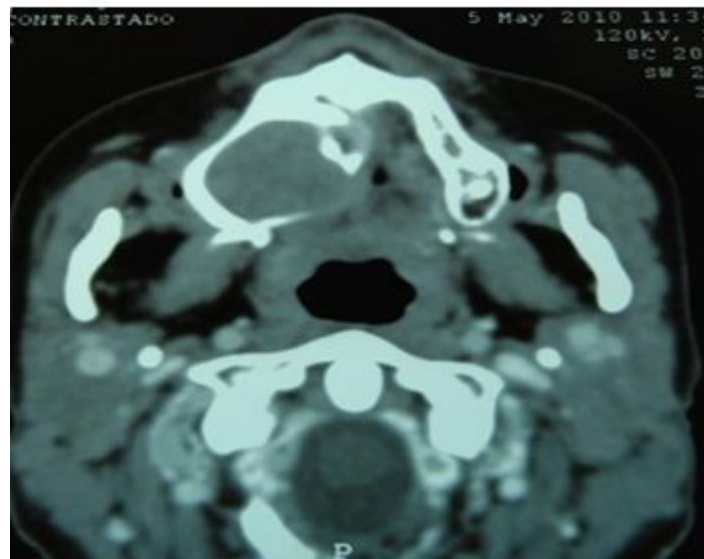
Radiográficamente, se observó una zona esclerótica difusa con compromiso de la parte anterior derecha del paladar y que involucró algunos dientes del mismo lado: desde el incisivo lateral hasta el segundo bicúspide. (Figura 2)

Figura 2. Zona esclerótica difusa que compromete la parte anterior derecha del paladar.



La tomografía axial computarizada corroboró este hallazgo. (Figura 3)

Figura 3. Evidencia tomográfica del adenoma pleomórfico en el lado derecho del paladar



En la histopatología se detectó la presencia de nidos, cordones y estructuras ductales, con una secreción luminal eosinofílica. Además se observaron células pequeñas de núcleo redondeado y citoplasma eosinofílico con bordes discernibles, distribuidos en un

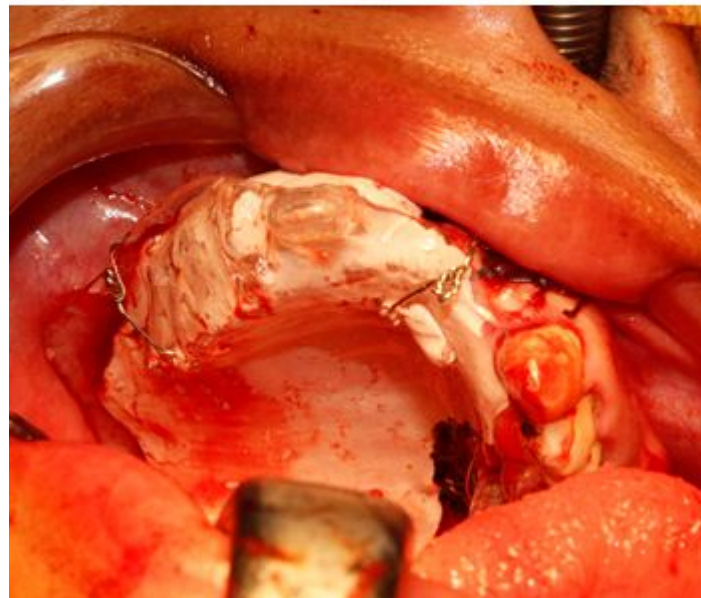
estroma amorfo hialinizado. El diagnóstico histopatológico arrojó como resultado un adenoma pleomórfico benigno. Sin embargo, se recomendó inmunohistoquímica para coctel de citoqueratinas, p63, actina de músculo liso y s100, con el fin de descartar una lesión maligna. Nuevamente se confirmó el diagnóstico y no se encontraron cambios malignos en ningún sitio del espécimen total.

El tratamiento que se realizó bajo anestesia general con intubación nasotraqueal fue una maxilectomía parcial con reconstrucción de tejidos blandos y colocación de férula intraquirúrgica, fijada con alambres tras alveolares. (Figura 4 y 5)

Figura 4. Maxilectomía parcial

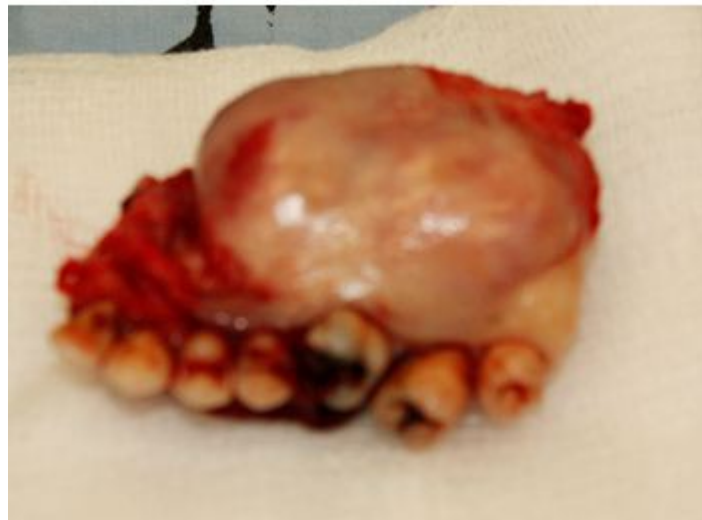

Figura 5. Férula intraquirúrgica fijada con alambres tras alveolares



La paciente evolucionó satisfactoriamente y fue enviada a reconstrucción definitiva con somatoprótesis. Un año después de realizado el tratamiento no se observó recidiva alguna.

DISCUSIÓN

El adenoma pleomórfico es un tumor benigno de las glándulas salivales. El presente caso se observó en una mujer, lo que confirma la incidencia por género (proporción 2:1) que documenta la literatura.³ Igualmente, se presenta entre la cuarta y quinta década de vida pero puede aparecer a cualquier edad.^{3,4} La literatura también informa que el adenoma pleomórfico se observa preferiblemente en el paladar,^{3,4} seguido por el labio superior (17 %),³ lo que corrobora las observaciones del presente caso.

Como sucedió en este caso, el adenoma pleomórfico suele ser una masa indolora, regular y firme a la palpación, a veces multinodular y con un ritmo de crecimiento lento.⁶⁻⁸

Es importante tener en cuenta que la tomografía computarizada es una herramienta de diagnóstico importante en este tipo de tumores, especialmente porque determina la extensión de la lesión.³

El tratamiento de elección de este tumor es quirúrgico, con resección de un margen de tejido sano, debido a que tiende a infiltrar la cápsula.^{9,10} Este tumor tiene una pseudocápsula que puede ser atravesada por prolongaciones del mismo, de ahí que su resección por enucleación o con márgenes estrechos puede significar una recidiva.⁸ El adenoma pleomórfico generalmente no recurre después de la resección quirúrgica, siempre y cuando esta se haya realizado completamente.³

En el presente caso la magnitud del tumor fue tal que requirió una maxilectomía parcial.

CONCLUSIONES

Se recomienda a los clínicos realizar un diagnóstico precoz con el fin de evitar el avance progresivo del adenoma pleomórfico y así evadir tratamientos que incluyan resecciones tan agresivas como la presentada en este caso. Igualmente, se le debe advertir al paciente de la importancia de realizar el tratamiento quirúrgico oportunamente.

REFERENCIAS BIBLIOGRÁFICAS

1. Adelstein DJ, Koyfman SA, El-Naggar AK, Hanna EY. Biology and management of salivary gland cancers. *Semin Radiat Oncol.* 2012; 22: 245-53.
2. Vaidya AD, Pantvaidya GH, Metgudmath R, Kane SV, D'Cruz AK. Minor salivary gland tumors of the oral cavity: a case series with review of literature. *J Cancer Res Ther* 2012; 8 Suppl 1: S111-5.
3. Sharma Y, Maria A, Chhabria A. Pleomorphic adenoma of the palate. *Natl J Maxillofac Surg.* 2011; 2: 169-71.
4. Erdem MA, Cankaya AB, Güven G, Olgaç V, Kasapoğlu C. Pleomorphic adenoma of the palate. *J Craniofac Surg.* 2011; 22: 1131-4.
5. Vasallo Torres FJ, López Sánchez AF, Acero Sanz J, Hernández Vallejo G. Adenoma pleomorfo palatino. Caso clínico, revisión de la literatura y puesta al día. *Cient Dent.* 2010; 7(3): 203-8.
6. Ueda F, Suzuki M, Matsui O, Minato H, Furukawa M. Findings of nine cases of palatal tumor. *Magn Reson Med Sci.* 2005; 4: 61-7.
7. Daniels JS, Ali I, Al Bakri IM, Sumangala B. Sumangala. Pleomorphic adenoma of the palate in children and adolescents: a report of 2 cases and review of the literature. *J Oral Maxillofac Surg.* 2007; 65: 541-9.
8. Corona Maya AM, Vásquez Rodríguez MA. Adenoma pleomorfo en glándulas salivales menores. Caso clínico. *Arch Invest Infantil.* 2010; 1: 30-3.
9. Dhanuthai K, Sappayatosok K, Kongin K. Pleomorphic adenoma of the palate in a child: a case report. *Med Oral Patol Oral Cir Bucal.* 2009; 14: E73-5.
10. Fu H, Wang J, Wang L, Zhang Z, He Y. Pleomorphic adenoma of the salivary glands in children and adolescents. *J Pediatr Surg.* 2012; 47: 715-9.

Recibido: 12 de enero de 2013

Aprobado: 30 de mayo de 2013

Dr. Efraín Álvarez Martínez. Cirujano Oral, Maxilofacial y Estomatólogo. Profesor Titular. Facultad de Odontología. Universidad de Antioquia, Colombia.