

**Uso de surfactante exógeno en un caso pediátrico de insuficiencia respiratoria aguda hipoxémica: presentación de un caso**

**The use of exogenous surfactants in a pediatric case of hypoxemic acute respiratory insufficiency**

**Dr. Valentín Santiago Rodríguez Moya; Dra. Ivette A Prince Martínez; Dra. Yanet Loret de Mola Bueno; Dra. C. Elaine Díaz Casañas**

Hospital Pediátrico Universitario Dr. Eduardo Agramonte Piña. Camagüey, Cuba.

---

**RESUMEN**

**Fundamento:** el síndrome de dificultad respiratoria aguda se caracteriza por un daño pulmonar inflamatorio, que causa edema pulmonar, hipoxemia y reducción de la distensibilidad. La estrategia para su tratamiento es la ventilación protectora.

**Objetivo:** utilizar como estrategia de tratamiento el surfactante exógeno (Surfacen) junto a la terapia ventilatoria convencional.

**Caso clínico:** se presenta un caso de una paciente de 16 meses de vida con el diagnóstico de esclerosis tuberosa intraútero, que ingresa en la unidad de cuidados intensivos del hospital pediátrico Dr. Eduardo Agramonte Piña, a la que se diagnostica por clínica, radiología y gasometría el síndrome de dificultad respiratoria aguda resultante de una causa pulmonar directa. Se aplicó tratamiento con terapia ventilatoria convencional y se le administró surfactante exógeno (Surfacen), tres instilaciones diarias de 100 mg, cada ocho horas, durante tres días. Se realizó control clínico, ventilatorio y gasométrico a la hora y a las ocho horas de instilado el medicamento y se siguió radiológicamente al primer, segundo, tercero, quinto y décimo día. Se inició la ventilación con un índice de oxigenación de 43,1 mm Hg, la distensibilidad pulmonar de 3,5mL/cm H<sub>2</sub>O y un índice de Kirby de 51 mm Hg; al quinto día del tratamiento mostró una mejoría notable de estas variables índice de

oxigenación de 2,9 mm Hg, distensibilidad pulmonar de 5,8 mL/cm H<sub>2</sub>O, e índice de Kirby de 493 mm Hg. La radiografía reveló una mejoría evidente después de cada día de evaluación. Se retira la ventilación mecánica a los diez días, mantuvo buena evolución posterior.

**Conclusiones:** la aplicación del surfactante exógeno junto a la terapia convencional mejoró la oxigenación, la distensibilidad pulmonar y permitió una rápida evolución radiográfica en la paciente.

**DeCS:** INSUFICIENCIA RESPIRATORIA; ANÁLISIS DE LOS GASES DE LA SANGRE; SURFACTANTES PULMONARES; NIÑO; ESTUDIOS DE CASOS.

---

## **ABSTRACT**

**Background:** acute respiratory distress syndrome is characterized by inflammatory lung damage causing pulmonary edema, hypoxemia, and reduction of compliance. The treatment used is protective ventilation.

**Objective:** to use the exogenous surfactant (surfacen) as a treatment strategy along with the conventional ventilation therapy.

**Clinical case:** the case of a sixteen-month patient with the diagnosis of intrauterine tuberous sclerosis who is admitted in the intensive care unit at Eduardo Agramonte Piña Pediatric Hospital is presented. The patient was diagnosed, by means of her clinical picture, radiology and gasometry studies with the acute respiratory distress syndrome resultant from direct pulmonary causes. The treatment of conventional ventilation therapy was applied and the patient was administered exogenous surfactant (surfacen); three daily instillations of 100 mg every eight hours were administered for three days. Clinical, gasometrical, and ventilation controls were made an hour and then eight hours after the instillation of the medicine; a radiological monitoring was made at the first, second, third, fifth, and tenth day of the treatment. The ventilation began to be applied with an oxygenation index of 43.1 mm Hg, the pulmonary compliance of 3.5 ml/cm H<sub>2</sub>O and a Kirby index of 51 mm Hg and. On the fifth day of treatment, there was a significant improvement on these variables: oxygenation index of 2.9 mm Hg, pulmonary compliance of 5.8 ml/cm H<sub>2</sub>O, and Kirby index of 493 mm Hg. The radiography revealed a clear improvement after every day of evaluation. On the tenth day the mechanical ventilation was taken away and the patient kept a good subsequent evolution.

**Conclusions:** the application of exogenous surfactant along with the conventional therapy improved oxygenation and pulmonary compliance, and allowed a quick radiographic evolution of the patient.

**DeCS:** RESPIRATORY INSUFFICIENCY; BLOOD GAS ANÁLISIS; PULMONARY SURFACTANTS; CHILD; CASE STUDIES.

---

## **INTRODUCCIÓN**

El síndrome de dificultad respiratoria aguda (SDRA) se caracteriza por un daño pulmonar inflamatorio que abarca endotelio capilar, el epitelio alveolar y el intersticio, causa edema pulmonar, hipoxemia y reducción de la distensibilidad. En trabajos realizados por Rodríguez, et al, <sup>1</sup> en los Servicios de Urgencias en la provincia de Camagüey se encontró una prevalencia de 3,3 %, similar al 4, 7 % que reportaran Garza, et al. <sup>2</sup> El SDRA más prevalente fue de causa pulmonar (78,6 %) y la causa más frecuente fue la neumonía. La estrategia que se utiliza para su tratamiento es la ventilación protectora pero algunos autores <sup>3,4</sup> han encontrado que existe una disminución de la incidencia y severidad del síndrome de dificultad respiratoria cuando se emplea surfactante pues disminuye la tensión superficial en la interfase aire-líquido de los alvéolos, establece una mejor dinámica pulmonar y mejor oxigenación al incrementar la capacidad residual funcional, el volumen pulmonar y la distensibilidad pulmonar, así como al disminuir el edema alveolar. Con el seguimiento de esta estrategia de tratamiento y el consentimiento de la familia, se expone el siguiente caso en este trabajo, con la utilización del surfactante exógeno Surfacen. <sup>5</sup>

## **CASO CLÍNICO**

Se presenta el caso de una paciente de 16 meses de vida, con diagnóstico prenatal de esclerosis tuberosa con imágenes de vegetaciones cardiovasculares y pulmonares, portadora de retardo de desarrollo psicomotor y epilepsia bajo seguimiento en la consulta de neurodesarrollo, con historia de siete días de síntomas respiratorios y fiebre de 38° C, atendida en el Servicio de Urgencias del Hospital Pediátrico Eduardo Agramonte Piña, en la provincia de Camagüey.

En el examen físico presentó insuficiencia respiratoria aguda, facies de niña gravemente enferma, sudorosa, agotada, inmóvil en los brazos de la madre, con polipnea de 60 por minuto, quejido espiratorio, aleteo nasal, tiraje intercostal y retracción esternal, pulsos débiles, llene capilar enlentecido, cianosis peribucal y distal. Rápidamente se inició tratamiento, para garantizar las constantes vitales, se limpiaron las secreciones, la paciente se conectó a una fuente de oxígeno por máscara facial 6 L/min y se realizó reanimación con ringer lactato a 20 mL/kg de peso.

Todas estas medidas iniciales fueron infructuosas y el estado de oxigenación por oximetría de pulso mostró saturación de 78 %. Los estudios analíticos mostraron los siguientes resultados:

- Gasometría arterial pH: 7,31
- Presión parcial de dióxido de carbono (PaCO<sub>2</sub>): 62 mm Hg
- Presión parcial de oxígeno (PaO<sub>2</sub>): 51 mm Hg
- Saturación de oxígeno (SaO<sub>2</sub>): 84 %
- Bicarbonato (HCO<sub>3</sub>): 26 mmol/L EB +3 mmol/L
- Na: 136 mmol/L
- K: 4,25 mmol/L
- Ca: 1,02 mmol/L
- Índice de Kirby (PaO<sub>2</sub>/FiO<sub>2</sub>)
- Relación entre la presión parcial de oxígeno (PaO<sub>2</sub>) y la fracción inspirada de oxígeno (FiO<sub>2</sub>): 51 mm Hg
- Hemograma: hemoglobina 96 g/L
- Leucocitos 15 X 10<sup>9</sup>/L
- Polimorfos nucleares 80 %
- Linfocitos 19 %
- Eosinófilos 1 %, presencia de células jóvenes con granulaciones tóxicas
- Glucemia: 4,2 mmol/L
- Radiografía de tórax: imágenes de condensación inflamatoria bilateral y lesiones congestivas a tipo vidrio esmerilado en ambos campos pulmonares
- Creatinina: 39 mmol/L
- Tiempo de protrombina: control 15 segundos; paciente 18 segundos.
- Tiempo de trombotina activado con kaolin: 35 segundos.
- Proteínas totales 76 g/L y albúmina: 40 g/L

- Con las manifestaciones clínicas, la radiografía de tórax y los resultados de los estudios analíticos se diagnosticó:
- Neumonía extensa del pulmón derecho con condensación en el pulmón izquierdo.
- Síndrome de insuficiencia respiratoria aguda.
- Sepsis severa con foco.

Se realizó intubación endotraqueal y ventilación mecánica con ventilador Servo I en modalidad presión-control presión-inspiratoria: 20 cm H<sub>2</sub>O, frecuencia respiratoria: 45 respiraciones por minuto, PEEP (Presión positiva al final de la expiración, de sus siglas en ingles): 10 cm H<sub>2</sub>O, Relación inspiración-expiración (I/E): 1/1.8, Volumen tidal inspiratorio (VTi): 60 mL, Volumen tidal espiratorio (VTe): 60 mL, Presión Pico: 30 cm H<sub>2</sub>O, Fracción inspirada de O<sub>2</sub>: 100 %, Distensibilidad estática: 3,5 mL/cm H<sub>2</sub>O, Índice de Oxigenación (IO): 45,0 mm Hg.

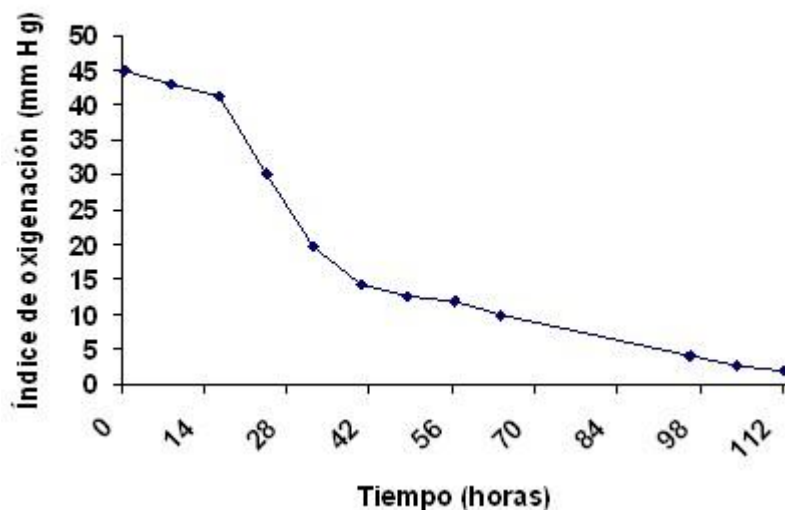
Se administró ceftriaxona y vancomicina, se sedó con fentanilo a dosis de 4 microgramos/kilogramo/minuto y se relajó con vecuronio a dosis de 0, 05 mg/kg/hora. Se administró surfactante exógeno Surfacen a dosis de 100 mg diluidos en 4 mL de agua para inyección, cada 8 horas, administrado por vía intrabronquial, con el uso de un conector giratorio reutilizable de 15 mm para evitar el desreclutamiento alveolar y una sonda de aspiración. Se mantuvo el tratamiento con surfactante durante tres días hasta completar las nueve dosis, y se realizaron evaluaciones clínicas de la ventilación mecánica y gasométricas, a la hora y a las 8 horas de administrada cada una de las dosis, y la radiografía de tórax al primer, segundo, tercer, quinto y décimo día de tratamiento.

Se muestra la evolución clínica, gasométrica y de la asistencia respiratoria en los primeros cinco días y la evolución radiológica. ([Tabla](#), [gráfico](#) y [figura](#))

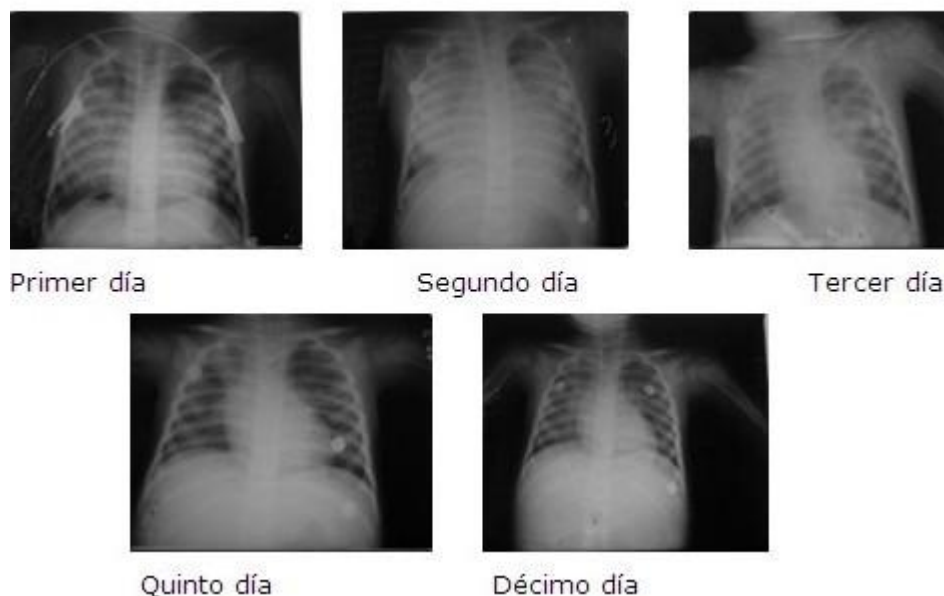**Tabla.** Evolución clínica, gasométrica y de la asistencia respiratoria

PARÁMETROS A EVALUAR	MEDIDAS	1º DÍA	2º DÍA	3º DÍA	5º DÍA
Evaluación clínica	Tensión Arterial (mm Hg)	110/60	90/60	90/60	96/60
	Frecuencia cardíaca (lpm)	136	132	143	138
	Cianosis	no	no	no	no
Evaluación gasométrica	pH	7,31	7,38	7,42	7,40
	PaCO <sub>2</sub> (mm Hg)	62	56	50	40
	PaO <sub>2</sub> (mm Hg)	51 ± 1,4	102 ± 7,8	168 ± 2,4	222 ± 12,9
	Índice de Kirby (mm Hg)	51 ± 1,4	102 ± 7,8	280 ± 4,0	493 ± 28,9
	SaO <sub>2</sub> (%)	84	92	98	98
	EiO <sub>2</sub> (%)	100	100	60	45
	Frecuencia respiratoria (respiraciones por minuto)	45	38	36	30
Evaluación de la ventilación mecánica	Relación I/E	1/1.8	1/1	1/1.5	1/1.8
	Presión Pico (cm H <sub>2</sub> O)	30	30	28	21
	PEEP (cm H <sub>2</sub> O)	10	10	8	6
	Distensibilidad (mL/cm H <sub>2</sub> O)	3,5 ± 0,0	3,8 ± 0,0	4,1 ± 0,0	5,8 ± 0,6
	IO (mm Hg)	43,1 ± 1,5	19,6 ± 6,6	11,9 ± 1,0	2,9 ± 0,6

**Gráfico.** Evolución del índice de oxigenación



**Figura.** Evolución radiológica



Mantuvo una evolución favorable durante los tres días de tratamiento con mejoría en las exploraciones clínicas, ventilatorias, gasométricas y radiográficas. Se mantuvo acoplada al ventilador durante 10 días y se separó del mismo sin accidentes, se inició la fisioterapia precoz. No se presentaron eventos adversos en relación al uso de Surfacen.

Existió una mejoría progresiva, al quinto día de tratamiento mostró valores de índice de oxigenación de 2,9 mm Hg, distensibilidad estática <sup>5,8</sup>mL/cm H<sub>2</sub>O, e índice de Kirby 493 mm Hg.

Egresó a los 20 días con una recuperación satisfactoria, con seguimiento por consulta externa mensual sin secuelas pulmonares ni recurrencias del cuadro inicial.

## **DISCUSIÓN**

La administración del surfactante exógeno Surfacen es una terapéutica que se utiliza con buenos resultados en el síndrome de dificultad respiratoria del recién nacido (SDRN).<sup>6-8</sup> Resultados más discretos se obtuvieron en un ensayo clínico fase II, para el tratamiento del SDRA en adultos,<sup>9</sup> resultados similares a los obtenidos con otros surfactantes exógenos en edades pediátricas,<sup>3,4</sup> tal como ocurrió en este caso.

El efecto de la aplicación de Surfacen medido a través del índice de Kirby, muestra un incremento después de aplicadas las primeras dosis, lo que está en correspondencia con resultados de otros estudios <sup>10,11</sup> que han encontrado que la terapia con surfactante exógeno lleva a la rápida mejoría de los índices de Kirby, de oxigenación y disminución de los parámetros ventilatorios por un aumento en la capacidad residual funcional y de la distensibilidad pulmonar.

El SDRA tiene una estrecha relación con el fracaso múltiple de órganos y es este último el causante directo de la muerte, lo que se debe a la deuda irreparable de oxígeno por el daño mitocondrial, por ello la mejoría del intercambio gaseoso en el menor tiempo posible es una estrategia importante, con el logro del reclutamiento alveolar y la estabilidad de la membrana alveolo capilar, que permite de este modo el funcionamiento precoz de las unidades pulmonares dañadas durante la hipoxia.

De Jorge, et al, <sup>11</sup> encontraron que los valores del índice de Kirby se modifican no solo por la disfunción pulmonar, sino también por el manejo de los parámetros ventilatorios como la fracción inspirada de oxígeno y la presión positiva al final de la expiración, entre otros parámetros ventilatorios. La mejoría de la relación PaO<sub>2</sub>/FiO<sub>2</sub> con el surfactante que permite disminuir los parámetros de la ventilación mecánica al poco tiempo de instilado el producto y una más temprana desconexión del ventilador es beneficiosa, pues la asistencia ventilatoria es uno de los aspectos imbricados en el daño pulmonar crónico.

Las propiedades biofísicas, <sup>12</sup> antiinflamatorias <sup>13</sup> y antibacterianas <sup>14</sup> del Surfacen contribuyen al restablecimiento radiológico, demuestran que posee efecto estabilizador alveolar, con reducción del edema alveolo capilar y efecto antibacteriano sobre microorganismos grampositivos y gramnegativos que causan el deterioro del parénquima pulmonar. Se evidencia una mejoría notable de las radiografías luego de las instilaciones diarias, con una recuperación importante al décimo día, lo cual permitió ir secuencialmente hacia la desconexión programada.

## **CONCLUSIONES**

La aplicación del surfactante exógeno Surfacen junto a la terapia convencional en este caso, mejoró la oxigenación, la distensibilidad pulmonar y permitió una rápida evolución radiográfica lo que facilitó la recuperación de la paciente.



## REFERENCIAS BIBLIOGRÁFICAS

1. Rodríguez Moya VS, Viamontes Martínez WA, Prince Martínez IA, Santos Arias D. Prevalencia del Síndrome de Dificultad Respiratoria Aguda en una unidad de cuidados intensivos pediátrica polivalente. Memorias del VI Congreso Internacional de Urgencias, Emergencias y Cuidados Intensivos (URGRAV 2013). Rev Cub Med Int Emerg. 2013 Abr 12;12(número especial):1537-43.
2. Garza Alatorre A, Hernández Rosales CD, Cantú Moreno D. Prevalencia del Síndrome de Dificultad Respiratoria Aguda en una unidad de cuidados intensivos pediátrica polivalente. Med Univ. 2012 Ene-Mar;14(54):11-5.
3. Kesecioglu J, Beale R, Stewart TE, Findlay GP, Rouby JJ, Holzapfel L, et al. Exogenous natural surfactant for treatment of acute lung injury and the acute respiratory distress syndrome. Am J Respir Crit Care Med. 2009 Nov 15;180(10):989-94.
4. Cai J, Su Z, Zhou Y, Shi Z, Xu Z, Liu J, et al. Beneficial effect of exogenous surfactant in infants suffering acute respiratory distress syndrome after cardiac surgery. Eur J Cardiothorac Surg. 2011 Sep;40(3):557-62.
5. Manzanares Tapia D, Fernández Regalado R, Moreno Vázquez O, Torres Gemeil O, Colomé Dagnesses H. Surfacen: Un surfactante natural para el tratamiento del síndrome del distress respiratorio neonatal. Rev Cubana Pediatr. 1997 Ene-Abr;69(1):3-10.
6. Moreno Vázquez O, Lee López M, Domínguez Dieppa F, Pascual López MA, Alonso Abad A, Jiménez Rivero G, et al. Estudio de la eficacia del Surfacen en el distress respiratorio del recién nacido. Rev Cubana Pediatr. 1999 Jun;71(2):60-71.
7. Sánchez Mendiola M, Martínez Natera O, Herrera Maldonado N, Ortega Arroyo J. Estudio controlado del tratamiento de la enfermedad de membrana hialina del recién nacido pretérmino con surfactante pulmonar exógeno (porcino vs. bovino). Gac Méd Méx. 2005 Jul-Ago;141(4):267-71.
8. Hidalgo Sanchez AO, Fernández Limia O, Díaz Casañas E, Faure García R, Barrese Pérez Y, Uranga Piña R, et al. Eficacia y seguridad de dosis bajas y repetidas del surfactante pulmonar Surfacen en el tratamiento del síndrome de dificultad respiratoria aguda en adultos. Memorias del VI Congreso Internacional de Urgencias, Emergencias y Cuidados Intensivos (URGRAV 2013). Rev Cub Med Int Emerg. 2013 Abr 12;12(número especial):712-21.

9. López-Herce Cid J, de Lucas Romero N, Carrillo Gamba A, Bustinza Ferrer A, Moral Maneiro R. Surfactant treatment for acute respiratory distress syndrome. Arch Dis Child. 1999 Mar;80(3):248-52.
10. Raghavendran K, Willson D, Notter RH. Surfactant therapy for acute lung injury and acute respiratory distress syndrome. Crit Care Clin. 2011;Jul 27(3):525-59.
11. De Jorge E, Peelen L, Keijzers P, Joore H, Lange D, van der Voort P, et al. Association between administered oxygen, arterial partial oxygen pressure and mortality in mechanically ventilated intensive care unit patients. Critical Care. 2008 Dic;12(6):1-8.
12. Blanco Hidalgo O, Cruz Rodriguez A, Ospina Ramirez OL, López Rodriguez E, Vázquez Martínez L, Pérez Gil J. Interfacial behavior and structural properties of a clinical lung surfactant from porcine source. Biochim Biophys Acta. 2012 Nov;1818(11):2756-66.
13. Blanco Hidalgo O, Beltrán Núñez A, González Rodríguez D, Sánchez Calero J, Fernández Limia O, Faure García R, et al. Some Anti- Inflammatory Properties of a Natural Pulmonary Surfactan: SURFACEN®. Applied card path. 2000;9(3):201-3.
14. Blanco Hidalgo O, Riverón Alemán Y, de Armas Sanabria E, Sánchez Calero J, Faure García R, Fernández Limia O. SURFACEN® inhibe el crecimiento de bacterias causantes de infecciones respiratorias. Biotecnología Aplicada. 2005;22:279-81.

Recibido: 6 de septiembre de 2013

Aprobado: 9 de enero de 2014

*Dr. Valentín Santiago Rodríguez Moya.* Especialista de I Grado en Pediatría. Especialista de I Grado en Terapia Intensiva y Emergencias Pediátricas. Profesor Instructor. Hospital Pediátrico Universitario Dr. Eduardo Agramonte Piña. Camagüey, Cuba. Email: mrmoya@finlay.cmw.sld.cu