

### Presentación de caso atípico de Glaucoma neovascular

### Presentation of an atypical case of neovascular glaucoma

**Dra. Noris Thais González Rodríguez; Dra. Matilde Landín Sorí; Dra. Elsa Liset Arredondo Torres; Dra. Iris Chávez Pardo; Dra. Niuvs Basulto Quirós, Dra. Yaima Liliana González Hernández**

Clínica Provincial Oftalmológica de Camagüey. Camagüey, Cuba.

---

### RESUMEN

**Fundamento:** el glaucoma neovascular es uno de los tipos de glaucoma secundario de más difícil detección, manejo y tratamiento. Hasta hace poco tiempo el pronóstico era uniformemente grave y con frecuencia provocaba la pérdida del globo ocular.

**Objetivo:** describir un caso atípico de glaucoma neovascular en la provincia de Camagüey en agosto de 2012.

**Caso clínico:** se presenta el caso de un paciente masculino de 32 años de edad con cuadro de uveítis por picadura de garrapata que provocó este tipo de glaucoma secundario, caracterizado por ojo rojo, dolor ocular intenso, sin irradiación y disminución lenta y progresiva de la agudeza visual del ojo derecho de cinco años de evolución; fue interconsultado por los especialistas del servicio de glaucoma, al examen oftalmológico predominó edema corneal moderado, desorganización del segmento anterior, hifema e hipertensión ocular marcada. Se utilizó la terapia médica habitual sin grandes resultados, como es frecuente en esta enfermedad, unida a procedimientos convencionales ciclodestructivos como la crioblación de retina periférica y la ciclotocoagulacióntransescleral de contacto con láser diodo en tres cuadrantes, así como el uso de inyección intravítrea de acetato de triamcinolona.

**Conclusiones:** el caso que se presentó es muestra de que un diagnóstico rápido, certero y una intervención adecuada y personalizada garantizan el éxito del tratamiento.

**DeCS:** GLAUCOMA NEOVASCULAR/terapia; UVEÍTIS; GARRAPATAS; ADULTO; ESTUDIOS DE CASOS.

---

## **ABSTRACT**

**Background:** neovascular glaucoma is one of the types of secondary glaucoma of difficult detection, handling, and treatment. Little time ago, the prognosis was uniformly serious and it caused the loss of the eyeball.

**Objective:** to describe an atypical case of neovascular glaucoma in the province of Camagüey in August 2012.

**Clinical case:** the case of a thirty-two-year-old male patient is presented. The patient suffered from uveitis produced by a tick bite that caused him secondary glaucoma characterized by red eyes, intense eye pain without irradiation, and slow, progressive decrease of the visual acuity of the right eye of five years of evolution. The specialists of the glaucoma service assisted the patient. Moderate corneal edema, disorganization of the anterior eye segment, hyphema, and distinct ocular hypertension predominated in the ophthalmologic examination. The habitual medical therapy was applied without great results as it frequently happens with this disease. Conventional cyclodestructive procedures like cryoablation of the peripheral retina and transscleral cyclophotocoagulation of contact with laser diode in three quadrants, as well as intravitreal injection of triamcinolone acetate were also used.

**Conclusions:** the reported case proves that a quick and certain diagnosis and an adequate and personalized intervention guarantee the success of the treatment.

**DeCS:** GLAUCOMA, NEOVASCULAR/therapy; UVEITIS; TICKS; ADULT; CASE STUDIES.

---

## **INTRODUCCIÓN**

El glaucoma neovascular (GNV) fue reportado por vez primera a principios del siglo XIX (1871), denominado también, glaucoma hemorrágico, trombótico, congestivo, rubeótico y hemorrágico diabético. Se considera una condición ocular potencialmente destructiva, su detección tardía y tratamiento inadecuado provocan inevitablemente la pérdida total de la visión y posiblemente del globo ocular. <sup>1, 2</sup>

Se asocia frecuentemente con retinopatía diabética proliferativa, oclusión de la vena central de la retina, enfermedad oclusiva de la arteria carótida, isquemia del segmento anterior, desprendimientos de retina, traumas, tumores, uveítis crónica, ligadura de la arteria carótida, retinopatía de la prematuridad, retinopatía de células falciformes, entre otras. <sup>1-4</sup>

Estudios epidemiológicos relacionados con la frecuencia del GNV realizados en la actualidad en los Estados Unidos plantean que su incidencia es rara; y se estima que su prevalencia es de 0,1 %. De tratamiento difícil con respecto a su morbilidad, lo que dificulta el mantenimiento de la agudeza visual. <sup>1-4</sup>

Se relaciona con distintas circunstancias oculares, y se piensa que el suceso fundamental es la isquemia retiniana y la consecuente producción de factores de angiogénesis; rara vez puede presentarse sin hipoxia retinal, asociado con inflamación del segmento anterior, uveítis crónica, heterocromía de Fuchs y tumores de iris. Es importante conocer que este tipo de glaucoma, de acuerdo a la fase de la enfermedad en que se encuentre y al estudio gonioscópico, se puede clasificar de dos formas diferentes: glaucoma primario de ángulo abierto pretrabecular y glaucoma secundario por cierre angular debido a fuerzas anteriores, considerada esta forma por algunos autores como la más frecuente en relación con el GNV1 y en el cual se incluyó el caso que se presentó.

El tratamiento está encaminado a disminuir cifras tensionales y evitar así la pérdida de fibras que su elevación provoca, para de esa forma prevenir la ceguera. Es muy importante ante un paciente con GNV definir el potencial visual con que se recibe; de esto depende la conducta a seguir y en gran parte los resultados. En los casos con visión útil, además de disminuir la presión intraocular y reducir la inflamación asociada, es necesario tratar la causa subyacente y realizar el tratamiento quirúrgico en el momento en que el globo ocular esté en mejores condiciones.

Cuando no hay visión útil se recomienda tratamiento sintomático para aliviar el dolor y brindar algún bienestar al paciente. <sup>1-5</sup> Se decidió presentar el caso por lo infrecuente de la causa que lo produjo, y lo difícil de manejar y tratar adecuadamente.

### **CASO CLÍNICO**

Paciente masculino, blanco, de 32 años de edad, que acude hace tres meses al servicio de urgencias por tener el ojo rojo, dolor ocular intenso, sin irradiación y disminución de la agudeza visual del OD lenta y progresiva, desde hace cinco años, por lo que fue atendido e interconsultado con el servicio de glaucoma para precisar diagnóstico. Al examen oftalmológico predominó edema corneal moderado, desorganización del segmento anterior, hifema e hipertensión ocular marcada. Se utilizó la terapia médica habitual sin grandes resultados, como es frecuente en esta enfermedad, unida a procedimientos convencionales ciclodestructivos como la crioblación de retina periférica y la ciclofotocoagulación transescleral de contacto con láser diodo en tres cuadrantes, así como el uso de inyección Intravítrea de acetato de triamcinolona.

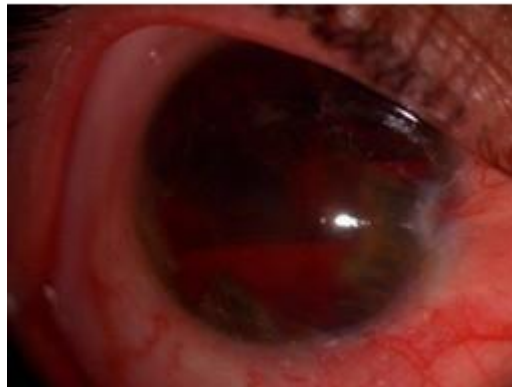
Antecedentes patológicos personales: generales no refiere y oculares de picadura de garrapata en el ojo derecho hace cinco años con cuadro uveal secundario que provocó disminución lenta y progresiva la visión de dicho ojo.

Antecedentes patológicos familiares: generales y oculares no referidos.

#### **Examen físico oftalmológico:**

Ojo derecho (OD) ([figura 1](#))

**Figura 1.** Ojo derecho (OD)



Inyección cilio conjuntival marcada.

Segmento anterior: edema corneal moderado, desorganización del segmento anterior (SA), pupila miótica, arrefléxica, ectópica, cámara anterior muy estrecha y ausente en gran parte con presencia de sinequias periféricas anteriores marcadas, hifema de 4 mm y resto de la cámara con tinte hemático y flare. Vasos de neoformación del iris en porción superior y peripupilar. Sensibilidad ciliar.

Medios: opacos por edema corneal e imposibilidad de visualizar cristalino por la desorganización de SA.

Fondo de ojo: imposible de visualizar.

Agudeza visual mejor corregida: nulo

Gonioscopia: ángulo cerrado

Presión Intraocular (PIO): 46 mm Hg

Paquimetría: 632.

Ojo izquierdo (OI): nada a señalar

**Exámenes complementarios:**

Ultrasonido ocular: sin alteraciones vitreoretinianas en ambos ojos.

Biomicroscopia del segmento posterior: OD: imposible visualizar, OI: papila de bordes definidos, excavación fisiológica, fibras retinianas normales.

Biomicroscopía ultrasónica: OD ofrece una imagen nítida de las goniosinequias

Diagnóstico nosológico: glaucoma neovascular del OD.

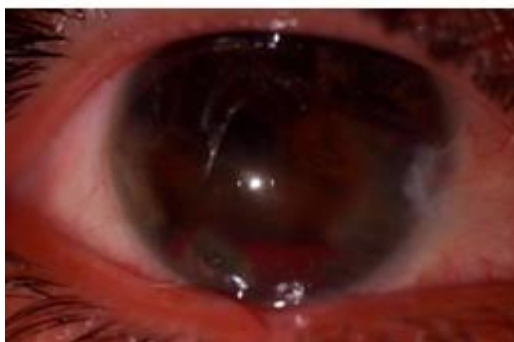
**Conducta a seguir:**

Tratamiento médico: hipotensores oculares tópicos e inhibidores de la anhidrasa carbónica, diuréticos osmóticos, antiinflamatorios no esteroideos tópicos y esteroideos tópicos y sistémicos, midriáticos cicloplégicos, y suplementos de vitamina C y potasio, además de reposo en posición Fowler.

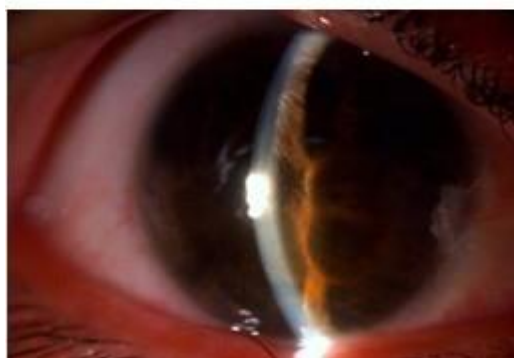
Tratamiento quirúrgico: crioablación de retina periférica, ciclofotocoagulación transescleral de contacto con láser diodo en tres cuadrantes y al mes inyección intravítrea (IV) de acetato de triamcinolona.

Seguimiento: se mantiene el tratamiento médico antes citado, y se reevalúa al mes de los primeros dos procedimientos ([figura 2](#)), en que se constata disminución de la PIO a 21 mm Hg y presencia mantenida de los vasos de neoformación por lo que se decide realizar un tercer proceder ([figura 3](#)), al mes se visualiza en biomicroscopia del SA la desaparición de la rubeosis del iris, del hifema y la disminución de la PIO a 12 mm Hg, lo que posibilitó mantener la integridad del globo ocular. ([Figura 4](#))

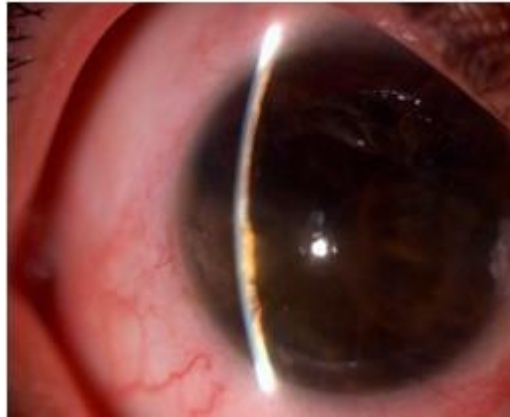**Figura 2.** Disminución de la PIO a 21 mm Hg



**Figura 3.** Presencia mantenida de los vasos de neoformación



**Figura 4.** Integridad del globo ocular



## **DISCUSIÓN**

Debido a lo difícil de manejar y tratar de forma oportuna y adecuada a los pacientes con glaucoma neovascular de causas frecuentes, más complejo aun es pensarlo en enfermedades infrecuentes, como el caso que se reportó. Constituye un reto su diagnóstico precoz, para aliviar la sintomatología, disminuir la presión intraocular y conservar el globo ocular, aunado al bienestar del paciente para enfrentar la vida, sin que esto constituya un impedimento para realizar sus actividades cotidianas. <sup>2-4,6</sup>

La búsqueda permanente de soluciones para esta enfermedad constituye un desafío para la oftalmología a nivel mundial, razón por la cual el servicio realizó una estrategia de intervención sanitaria para su diagnóstico y tratamiento, que permite propiciar eficiencia y agilidad en ambos procedimientos. <sup>1</sup>

En el caso que se presentó se utilizó la terapia médica habitual sin grandes resultados como es frecuente en esta enfermedad, unida a procedimientos convencionales ciclodestructivos como la crioablación de retina periférica y la aplicación de tecnologías de avanzada como el láser en función de esta enfermedad (ciclotocoagulación transescleral de contacto con láser diodo) <sup>1,7,8</sup> si se tiene en cuenta que se está ante un ojo sin visión útil y doloroso en un hombre joven laboralmente activo.

Es fundamental tener en cuenta que en el mundo contemporáneo se emplean agentes antiangiogénicos como el Bevacizumad (Avastin) <sup>9</sup> para inhibir la rubeosis iridiana, mediante inyecciones en cámara anterior e intravítreas, y el uso de antiinflamatorios como el acetato de triamcinolona por vía intravítrea entre otros, que es el que hay a disposición en el hospital, con buenos resultados lo que se corresponde con los obtenidos en el caso que se presentó, donde después de la aplicación del mismo, mejoraron los síntomas, y desaparecieron el dolor, la rubeosis y el hipema, se normalizó la tensión ocular y se demostró de esta forma la efectividad del medicamento como en otras investigaciones. <sup>10,11</sup>

Solo se encontró en la literatura un trabajo referente a picadura palpebral por garrapata semejante al estudio, donde se refiere que estas son artrópodos que intervienen de diversas formas en varias enfermedades humanas, pues sirven como vectores de infecciones bacterianas y víricas, que a veces intoxican al ser humano con las toxinas que producen. Se describen como manifestaciones oculares más frecuentes en este cuadro la conjuntivitis, vasculitis, queratitis y uveítis.<sup>12</sup> Entre las complicaciones tardías de esta última se describe el glaucoma neovascular como ocurre en el caso que se reportó. <sup>3</sup>

## **CONCLUSIONES**

El caso que se presentó es una muestra de que un diagnóstico rápido, certero y una intervención adecuada y personalizada garantizan el éxito del tratamiento.

## **REFERENCIAS BIBLIOGRÁFICAS**

1. Landín Sorí M, Rodríguez Bencomo D, González Fernández M, López Pérez G. Glaucoma neovascular. Reporte de un caso. AMC [Internet]. 2009 Feb [citado 18 jul 2013];13(1):[aprox. 12 p.]. Disponible en: [http://scielo.sld.cu/scielo.php?script=sci\\_arttext&pid=S1025-02552009000100014&lng=es&nrm=iso](http://scielo.sld.cu/scielo.php?script=sci_arttext&pid=S1025-02552009000100014&lng=es&nrm=iso)
2. Eguía Martínez F, Rió Torres M, Capote Cabrera A, Ríos casos R, Hernández Silva J, Gómez Cabrera C. Manual de diagnóstico y tratamiento en Oftalmología. La Habana: Ecimed; 2009.



3. Engelbert M, Del Priore L, Al-Aswad L. Neovascular Glaucoma. *Contemporary Ophthalmology*. 2008;7(5):1-6.
4. Gadia R, Sihota R, Dada T, Gupta V. Current profile of secondary Glaucomas. *Indian J Ophthalmol*. 2008;56(4):285-9.
5. Gómez Martínez N, Gómez Martínez N. Glaucoma neovascular: presentación de caso. *Rev de Ciencias Médicas [Internet]*. 2011 Dic [citado 18 jul 2013];15(4):[aprox. 7 p.]. Disponible en:  
[http://scielo.sld.cu/scielo.php?script=sci\\_arttext&pid=S1561-31942011000400020&lng=es&nrm=iso&tlng=es](http://scielo.sld.cu/scielo.php?script=sci_arttext&pid=S1561-31942011000400020&lng=es&nrm=iso&tlng=es)
6. García Galí M, Ricardo González J, Salvador Álvarez S, González Rams M. Tratamiento del glaucoma neovascular con criocirugía. *MEDISAN [Internet]*. 1999 [citado 18 Jul 2013];3(3):[aprox. 3 p.]. Disponible en:  
[http://www.bvs.sld.cu/revistas/san/vol3\\_3\\_99/san07399.htm](http://www.bvs.sld.cu/revistas/san/vol3_3_99/san07399.htm)
7. Raivio V, Puska P, Immonen I. Cyclophotocoagulation with the transscleral contact red 670-nm diode laser in the treatment of glaucoma. *Acta Ophthalmol*. 2008;86(5):558-64.
8. Grover S, Gupta S, Sharma R, Brar V, Chalam K. Intracameral Bevacizumab effectively reduces aqueous vascular endothelial growth factor concentrations in neovascular glaucoma. *Br J Ophtalmol [Internet]*. 2009 [citado 18 jul 2013];93(2):[aprox. 2 p.]. Disponible en:  
<http://web.ebscohost.com/ehost/pdfviewer/pdfviewer?vid=4&sid=a1478473-066e-4084-9b29-1d88271a3561%40sessionmgr114&hid=121>
9. Chávez Pardo I, González Fernández M, Aguilar Rodríguez M, Cardoso Guillen E. Intravítrea de triamcinolona en pacientes con rubeosis del iris: presentación de un caso. *AMC [Internet]*. Dic 2012[citado 18 Jul 2013];16(6):[aprox. 7 p.]. Disponible en: [http://scielo.sld.cu/scielo.php?script=sci\\_arttext&pid=S1025-02552012000600010&lng=es&nrm=iso](http://scielo.sld.cu/scielo.php?script=sci_arttext&pid=S1025-02552012000600010&lng=es&nrm=iso).
10. Gómez-Ulla F, Basauri E, Arias L, Martínez-Sanz F. Manejo de las inyecciones intravítreas. *Arch Soc Esp Oftalmol [Internet]*. 2009 [citado 18 jul 2013]; 84(8): [aprox. 11p.]. Disponible en:  
[http://scielo.isciii.es/scielo.php?script=sci\\_arttext&pid=S0365-66912009000800003&lng=es&nrm=iso&tlng=es](http://scielo.isciii.es/scielo.php?script=sci_arttext&pid=S0365-66912009000800003&lng=es&nrm=iso&tlng=es)
11. Santos Bueso E, Calvo González C, Díaz Valle D, Benítez del Castillo J, García Sánchez J. Picadura palpebral por garrapata. *Arch Soc Esp Oftalmol [Internet]*. 2006 Mar [citado 18 Jul 2013];81(3):[aprox. 4 p.]. Disponible en:  
[http://scielo.isciii.es/scielo.php?script=sci\\_arttext&pid=S0365-66912006000300011&lng=en](http://scielo.isciii.es/scielo.php?script=sci_arttext&pid=S0365-66912006000300011&lng=en).

Recibido: 31 de julio de 2013

Aprobado: 30 de enero de 2014

*Dra. Noris Thais González Rodríguez.* Especialista de I Grado en Oftalmología.  
Profesor Instructor. Centro Oftalmológico Carlos J Finlay. Camagüey, Cuba.