

## Sarcoidosis de labio

### Sarcoidosis of lip

**Dr. Rafael Victor Pila Pérez; Dr. Rafael Ulises Pila Peláez; Dr. Pedro Rosales Torres;  
Dr. Javier Alberto Artola González**

Hospital Universitario Manuel Ascunce Domenech. Camagüey, Cuba.

---

### RESUMEN

**Fundamento:** la sarcoidosis es una enfermedad granulomatosa sistémica de causa no bien precisada, que puede afectar cualquier órgano del cuerpo, la cual es de interés para muchas ramas de la medicina.

**Objetivo:** presentar el caso de una paciente con antecedente de una intervención quirúrgica en la laringe en su niñez por sarcoidosis y que ahora concurre por una lesión en el labio, lugar este extremadamente infrecuente pues no es reportada hasta el momento actual por ninguna literatura revisada al alcance.

**Caso clínico:** paciente femenina de 23 años de edad que fue intervenida quirúrgicamente por una lesión de laringe a los 12 años, la cual fue compatible con sarcoidosis de ese órgano. Desde hace dos años comienza con una lesión en el labio y piel de región inferior que no mejora con tratamiento a pesar de la terapéutica impuesta. La paciente acude al servicio de medicina donde se le practican múltiples exámenes de laboratorios, imagenológicos, inmunológicos, histopatológicos y hemoquímica. Solo se detectaron como

patológicos una velocidad de sedimentación globular elevada, hipercalcemia e hipercalciuria mientras el estudio histopatológico mostró el granuloma sarcoidótico característico. Se impone tratamiento con esteroides locales y por vía sistémica mejorando notablemente.

**Conclusiones:** la sarcoidosis es una enfermedad multisistémica de posible causa inmune que puede afectar cualquier órgano del cuerpo como se pudo apreciar en la paciente cuya lesión fundamental fue en el labio. La histopatología es fundamental en estos casos y los esteroides son aún los elementos fundamentales en el tratamiento de esta enfermedad.

**DeCS:** SARCOIDOSIS/diagnóstico; SARCOIDOSIS/terapia; LABIO; ADULTO JOVEN; ESTUDIOS DE CASOS

---

## **ABSTRACT**

**Background:** sarcoidosis is a systemic granulomatous disease of non-well precise cause that can affect any body organ and it is of great interest for many branches of medicine.

**Objective:** to present the case of a young female patient that had underwent an operation for sarcoidosis of larynx when she was a child and now she presents a lesion in the lip. The lesion was located in a very infrequent place since it has not been reported so far by any reviewed literature within reach.

**Clinical case:** a twenty-three-year-old female patient, who is a language teacher, underwent an operation for a larynx lesion at the age of 12 which was compatible with sarcoidosis of that organ. Two years ago the patient started presenting a lesion in the lip and the skin of the lower region that did not get better with treatment in spite of the therapeutics applied. The patient went to the Medicine department where she underwent various tests of laboratory, imaging, immunology, histopathology, and hemochemistry. From the pathological point of view, a high globular sedimentation rate, hypercalcemia and hypercalciuria were detected; on the other hand the histopathological study showed the presence of a characteristic sarcoid granuloma. A treatment with local steroids, administered systemically, was applied. The patient condition greatly improved.

**Conclusions:** sarcoidosis is a multisystemic disease of possible immune cause that may affect any body organ; this could be seen in the patient who presented a lesion that was mainly placed in the lip. Histopathology is essential in these cases and steroids are the fundamental elements in the treatment of this disease.

## **INTRODUCCIÓN**

Las primeras descripciones de sarcoidosis por Besnier <sup>1</sup> y Boeck <sup>2</sup> en 1899 que hacían referencia a la afectación cutánea de la enfermedad fueron ampliadas en años sucesivos por Kneibick, <sup>3</sup> Schaumann <sup>4</sup> y Jungling <sup>5</sup> quienes aportaron nuevos aspectos clínicos de la misma donde en la actualidad se considera como enfermedad de Besnier Boeck Schaumann.<sup>6</sup>

La sarcoidosis es una enfermedad granulomatosa sistémica de causa desconocida, aunque se cree que es una enfermedad inmune que comúnmente afecta a adultos jóvenes y con frecuencia se presenta con adenopatías hiliares bilaterales, infiltración pulmonar, lesiones oculares y lesiones cutáneas fundamentalmente, pero que puede dañar a cualquier órgano del cuerpo humano.<sup>7</sup>

El hallazgo característico de la enfermedad es la presencia de granulomas no caseificantes en los órganos afectados. Por el hecho de que un número significativo de casos son asintomáticos por la dificultad diagnóstica de otros en los que tal vez se efectúa un diagnóstico erróneo, es probable que la enfermedad sea más frecuente de lo que se ha descrito hasta el presente. <sup>6-8</sup>

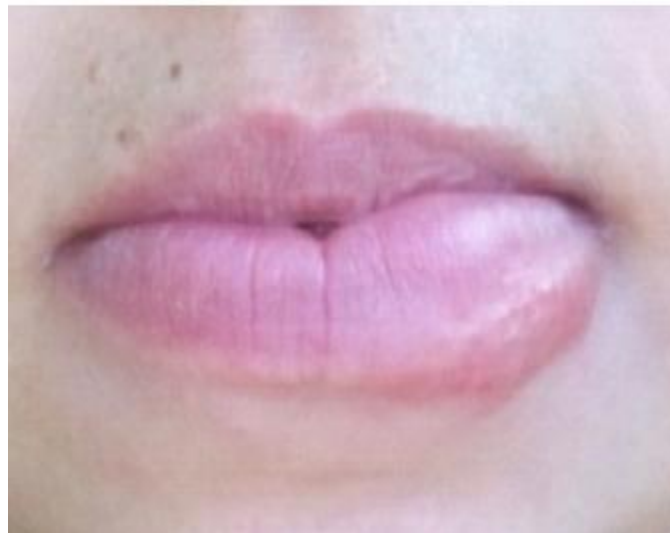Las manifestaciones cutáneas de la sarcoidosis se presentan al inicio como signos de la enfermedad en el 10 % de los casos, pero en el curso de la misma se manifiestan según algunos autores <sup>7</sup> entre el 13 % y el 39 %; Otros lo reportan entre 3 % y el 18 % y algunos investigadores la señalan en el 11 % de sus pacientes. <sup>9</sup> La frecuencia puede variar según los estudios realizados en diferentes países si los pacientes son atendidos por clínicos o dermatólogos.

## CASO CLÍNICO

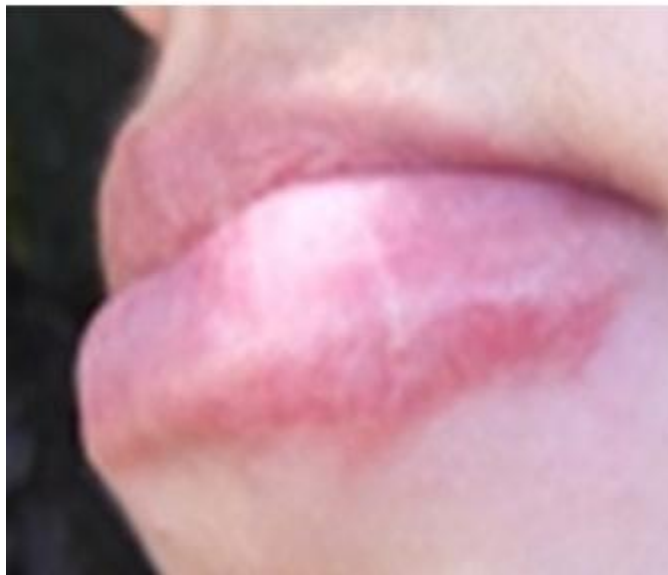Paciente femenina de 23 años de edad, que a los 12 años fue intervenida de urgencia por una tumoración laríngea la cual señaló como diagnóstico una sarcoidosis de dicho órgano. La paciente no es fumadora y después de su intervención quirúrgica ha sido estudiada no presentando ninguna otra localización por esta afección y mantiene una terapéutica con prednisona como tratamiento habitual, local o sistémico.

Desde hace más o menos un año comienza a presentar aumento de volumen en el labio inferior que afecta la mucosa y piel de este lugar, el cual está engrosada con signos inflamatorios de consistencia dura, de color grisáceo. La mucosa de esta región es seca, dolorosa, sobre todo cuando se pone en contacto con alimentos calientes. (Figura 1 y 2)

**Figura 1.** Características en el labio y piel de una lesión granulomatosa en el curso de una Sarcoidosis.

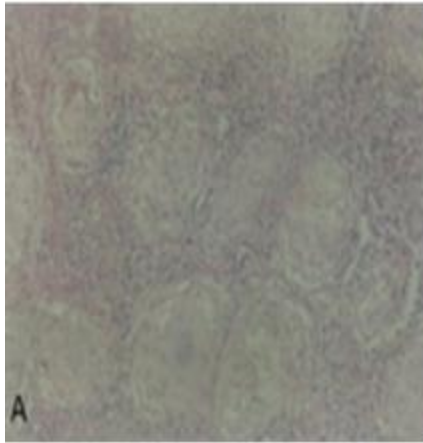


**Figura 2.** Se muestra la lesión del labio con la zona de biopsia varios días después del tratamiento impuesto por nosotros.

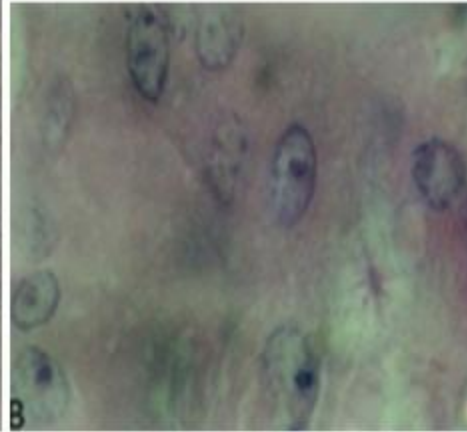


El resto del examen físico por aparatos y sistemas es normal. El estudio analítico completo solo mostró una hipercalcemia (3,9mmol/L) con hipercalciuria (4,8mmol/L) y una velocidad de sedimentación de 40mm/hora. El electrocardiograma: normal, radiografía de tórax, senos perinasales y cráneo sin alteración. El ultrasonido mostró litiasis vesicular, el resto del examen totalmente negativo. El estudio histopatológico de la lesión del labio mostró un granuloma característico de la sarcoidosis (Figura 3) y el estudio oftalmológico fue normal. Se le pone tratamiento con prednisona a razón de 1mg /kg/día, hidrocortisona al 1 % tópica; reduciendo la prednisona a razón de 5mg semanales, mejorando ostensiblemente.

**Figura 3A.** Obsérvese granuloma cutáneo en sarcoidosis H/E 40 x



**Figura 3B.** Granuloma característico de esta enfermedad donde se constata cuerpos asteroides propios de la Sarcoidosis H/E 100 x



## DISCUSIÓN

La prevalencia de sarcoidosis en los adultos de Estados Unidos se considera en un rango entre 1-40 casos x 100 000 habitantes con aumento de la incidencia anual de 10,9 x 100 000 habitantes para los blancos y un 35,5 x 100 000 habitantes para los negros 9,10 en los estados del sudeste y en los estados centrales del sur son más frecuente en paciente jóvenes. 10 En el Reino Unido la prevalencia es de 20 x 100 000 habitantes mientras que en Europa es de 3 – 50 casos x 100 000 habitantes, sin embargo en Suecia en pacientes de 20 – 40 años la frecuencia es de 64 x 100 000 habitantes. 7 La edad de presentación más frecuente en Estados Unidos de presentación es a los 21 años 10 muy similar a la de la enferma. La proporción blanco–negra es de 0,85 %-2,4 %; este grupo de pacientes son afectados de 10 – 17 veces más frecuente que los blancos, 7,8 en Cuba en los casos reportados no existe esta desproporción. 6,7

El término sarcoidosis describe las erupciones de la piel que son frecuentemente causadas por la enfermedad. Las lesiones de la piel se clasifican como específicas cuando el examen histopatológico presenta granulomas sarcoides típicos. De estos los más representativos son el lupus pernio (LP), las placas infiltradas, las erupciones maculopapulares, los nódulos subcutáneos e infiltración de cicatrices antiguas. La lesión no específica más relevante es el eritema nodoso (EN) y la asociación con adenopatía hiliar es conocida como Síndrome de Löfgren donde es la forma más expresiva de la sarcoidosis aguda.8 Además puede

presentar diferentes tipos de lesiones cutáneas como ulceraciones, placas psoriasiformes, hipopigmentación, lesiones verrugosas, papulomatosas, ictiosiformes , foliculitis papulosa y lesiones inflamatorias <sup>7-10</sup> en esta serie de 110 casos 25 presentaron afección cutánea (22,5 %) , 20 (18,2 %) específico y 5 ( 4,5 %) inespecífico.<sup>6</sup>

Se han señalado que en algunas oportunidades pueden asociarse varios tipos de lesiones cutáneas en el mismo enfermo. <sup>8</sup> Las lesiones cutáneas se presentan en el 10 % y el 100 % según sea el internista o el dermatólogo quien observe el caso. <sup>7,9</sup> Las implicaciones cutáneas específicas pueden ser las primeras manifestaciones del paciente o el hallazgo primario de la enfermedad sistémica.<sup>11</sup> La erupción maculopapulosa puede localizarse en cualquier parte del cuerpo aunque lo hacen con mayor frecuencia en la cara, alrededor de los ojos y surcos nasogenianos; estas lesiones pequeñas y sobre elevadas son de superficie lisa, rojos parduzcas y miden de 2 a 5 mm, al comienzo; las lesiones papulosas pueden confundirse con verrugas planas de acné vulgar. Las pápulas pueden agruparse formando anillo simulando una afección banal.<sup>6</sup> Estas lesiones en ocasiones están asociadas con las formas agudas tales como adenopatías hiliares, uveítis aguda y adenopatías periféricas. Los nódulos subcutáneos son lesiones menos frecuentes, tienen predilección por las extremidades y tronco, estos se originan en la dermis profunda y tejido subcutáneo, los nódulos profundos pueden confundirse con los linfomas malignos. <sup>6,7,10</sup>

Las escaras crónicas son hallazgos característicos de esta enfermedad. Vale la pena hacer una biopsia de cualquier lesión, por trivial que sea en todo paciente sospechoso de esta enfermedad. <sup>10,11</sup>

Las placas de sarcoidosis son siempre violáceas de bordes mal definidos en la superficie, pueden encontrarse amplias telangiectasias por lo que varios autores <sup>8</sup> la llaman placas angiulupoides, y puede encontrarse en labio, cara, nariz, pelo y cuello.<sup>8</sup>

El LP es la lesión cutánea más característica de esta enfermedad, observándose con mayor frecuencia en mujeres negras y en pacientes con padecimientos de larga fecha.<sup>6</sup>

Neville, et al, <sup>12</sup> reportan 17 casos con el LP y que presentaron lesiones del tracto respiratorio superior, la paciente presentó afectación laríngea cuando tenía 12 años por lo cual fue intervenida quirúrgicamente sin conocer la porción del órgano afecta con granuloma sarcoides de dicho órgano, por lo que fue tratado quirúrgicamente. Este LP es de color rojo

púrpura violácea indurado que afecta nariz, labios, como en este caso, oídos, y frente y sigue curso crónico como se pudo comprobar en la paciente.

El EN es un signo inespecífico de sarcoidosis el cual forma parte del síndrome de Lofgren el cual se presenta de forma autolimitada y benigna, donde es frecuente en España y países escandinavos.<sup>6,8</sup>

Ningún resultado de laboratorio es patognomónico para esta enfermedad sin embargo muchas alteraciones han sido descritas. En este caso la eritrosedimentación se encontró acelerada pero no es consistentemente confiable en la evolución de la enfermedad, siempre se encuentra acelerada por lo regular en caso de infección por complicación o por otra alteración, la paciente presentó litiasis vesicular y trastornos dispépticos. La hipercalcemia ha sido reportada en el 10- 20 % de los casos,<sup>7</sup> como se observó en la paciente; la hipercalciuria es más común, ocurriendo en el 20-50 % de los enfermos.<sup>7,13</sup> En la provincia de Camagüey se ha reportado hipercalcemia en el 13,03 % e hipercalciuria en el 13,04 % 7 el resto de los exámenes de la enferma fueron normales.

Las lesiones cutáneas crónicas en particular el LP y otras placas indurados a manudo originan cicatrices y deben ser tratadas de forma intensiva.<sup>6</sup> Los esteroides en forma local rara vez son eficaces<sup>12,13</sup> como se pudo observar en el caso, tal vez porque no penetran por la piel y mucosas. Los aplicados en forma intralesional suelen ser más eficaces pero negados por los enfermos.<sup>13</sup> Los antipalúdicos suelen ser útiles en el tratamiento de la sarcoidosis cutánea al igual que el metotrexato, pero los corticoesteroides por vía sistémica suelen ser los agentes de elección y constituyen la piedra angular del tratamiento como es el caso de la paciente.<sup>7,9,13</sup>

## **CONCLUSIONES**

La sarcoidosis es una enfermedad multisistémica de posible causa inmune que puede afectar cualquier órgano del cuerpo humano como se pudo apreciar en la paciente cuya lesión fundamental fue en el labio. La histopatología es fundamental en estos casos y los esteroides son los elementos fundamentales en el tratamiento de esta enfermedad.



## REFERENCIAS BIBLIOGRÁFICAS

- 1-Besnier E. Lupus pernio de la face. Ann Derman Syph. 1898;10:333.
- 2-Boeck C. Multiple benign sarcoid of the skin. J Cutan Dis. 1899;17:543.
- 3-Kreibich K. Uber Lupus pernio-Anch. Dermatol Syph. 1904;71:3.
- 4-Schaumann J. Etudes histopatologiques et bacteriologiques sur les manifestations du lymphogranuloma benign. Ann Dermatol Syph. 1919;7:385.
- 5-Jungling O. Osteitis tuberculosa multiplex cystica (EINE, Eigenartige form der knochen tuberculose). Fortschr Rongenstr. 1920;27:375.
- 6-Pila Perez R, Pila Pelaez R, Huguin Prieto V, Azate Giraldo LF. Manifestaciones cutaneas de la Sarcoidosis. Rev de Leprología de Fontilles. 2005;25(3):237-50.
- 7-Pila Perez R, Pila Pelaez R, Rosales Torres P, Huguin prieto V. Azate giraldo LF. Manifestaciones cutaneas de la Sarcoidosis. En: Pila Perez R, Pila Pelaez R, Rosales Torres P, Huguin Prieto V, editores. Sarcoidosis. La Habana: Editorial Infomed; 2011. p. 45-55.
- 8-Maná J, Marcoval J, Graells J, Salazar A, Pey RJ, Pujol R. Cutaneous involvement in sarcoidosis. Arch Dermatol. 1997;133:882-8.
- 9-Mastard R, Voo S, VanKroonenburgh M, VerschaKelen J, Wijnene P, Nelemans P, et al. Inflammatory activity assessment by F18 FDG- PET/CT in persistent symptomatic sarcoidosis. Respir Med. Dec 2011;105(12):1917-24.
- 10-Swigris J, Olson A, Huie T, Fernandez Perez E, Solomon J, Sprunger D. Sarcoidosis - related mortality in the United States from 1988 to 2007. Am J Respir Crit Care Med. 2011 Jun 1;183(11):1524-30.
- 11- Mota P, Marais A, Palmares C, Beltrao M, Melo M, Santos A, et al. Diagnostic value of CD103 expression in bronchoalveolar lymphocytes in sarcoidosis. Respir Med. 2012 Jul;106(7):1014-20.
- 12-Neville E, Mills R, Jash D, Mackinnon DM, Carstairs LS, James DG. Sarcoidosis of the upper respiratory tract and its association with lupus perniosis-Thorax. Thorax. 1976 Dec;31(6):660-4.
- 13-Fazzi P, Manni E, Crisfani R, Cei G, Piazza S, Calabrese R, et al. Thalidomide for improving cutaneous and pulmonary sarcoidosis in patients resistant or with contraindications to corticosteroids. Biomed Pharmacother. 2012 Jun;66(4):300-7.

Recibido: 3 de marzo de 2014

Aprobado: 28 de abril de 2014

*Dr. Rafael Víctor Pila Pérez.* Especialista de II Grado en Medicina Interna. Profesor Titular y Consultante. Hospital Universitario Manuel Ascunce Domench. Camagüey, Cuba. Email: [rvpila@finlay.cmw.sld.cu](mailto:rvpila@finlay.cmw.sld.cu)