

Liposarcoma mixoide del muslo: a propósito de un caso

Myxoid liposarcoma of the thigh: a case report

Dr. C. Alejandro Álvarez López^I; Dr. Ariel Hernández Varela^I; Dra. Yenima de la Caridad García Lorenzo^{II}; Dr. Carlos Alberto del Risco Turiño^I; Dra. Naidy Rojo Quintero^I

I. Hospital Universitario Manuel Ascunce Domenech. Universidad de Ciencias Médicas de Camagüey. Camagüey, Cuba.

II. Policlínico Universitario Tula Aguilera. Universidad de Ciencias Médicas de Camagüey. Camagüey, Cuba.

RESUMEN

Fundamento: los tumores malignos de partes blandas no son lesiones frecuentes, sin embargo, el liposarcoma es que el incide con mayor frecuencia entre estas enfermedades.

Objetivo: mostrar un paciente con un lipoma mixoide del muslo.

Caso clínico: paciente de 49 años de edad, blanco, masculino con antecedentes de salud anterior, el cual hace alrededor seis años comenzó con una bolita en la cara interna del muslo derecho, en los últimos seis meses ha crecido muy rápido. El paciente en todo momento refirió ausencia de dolor y justifica la demora en asistir al médico por tener miedo. A la exploración física del muslo derecho se detectó una masa de bordes irregulares de consistencia mixta, adherida a planos profundos por debajo de la fascia, fija pero no adherida al hueso no móvil, aunque no en relación a estar adherida al hueso, de 30 centímetros de largo, por 20 centímetros de ancho y 15 centímetros de profundidad, localizada en la cara interna del muslo derecho. Mediante la palpación se constató aumento de volumen y de la temperatura local del muslo. Se realizaron exámenes imaginológicos dentro de los que se incluyeron, ultrasonido diagnóstico de alta resolución, tomografía axial computarizada, imagen de resonancia magnética y arteriografía. Al tener en cuenta todos los elementos anteriores el paciente es llevado al salón de operaciones donde un equipo multidisciplinario compuesto por ortopedicos, angiólogos, cirujanos generales y anestesiólogos realizó la exceresis completa de la tumoración, a través de un margen de seguridad.

Conclusiones: el liposarcoma mixoide es el tumor maligno de partes blandas más frecuente, así como su localización en el esqueleto apendicular, en particular en el muslo.

DeCS: LIPOSARCOMA MIXOIDE/diagnóstico; TÉCNICAS DE ABLACIÓN; TOMOGRAFÍA COMPUTARIZADA ESPIRAL; MEDIANA EDAD; INFORMES DE CASOS.

ABSTRACT

Background: malignant soft tissue tumors are not common, but among them liposarcoma has the higher incidence.

Objective: to show a patient with a myxoid liposarcoma of the thigh.

Case report: a 49-year-old white man, with record number 207009. The patient was taken to the Out-patient Orthopedic Department because of a soft tissue mass found in the right thigh for about six years, which in the last six months grew quickly. There was no pain and the patient refused medical assistance because of fear. On palpation a big soft tissue mass was detected with irregular margins, mix consistency, location under the fascia, deep-seated tumor although not fixed to the bone, and 30 centimeters long, 20 centimeters width and 15 centimeters deep found on the right thigh. Imaging exams like ultrasound, computed axial tomography, magnetic resonance imaging and arteriography were performed. The patient underwent surgery and a wide resection was carried out by a team of orthopedics, angiologists, general surgeons and anesthesiologists. Tumor resection was done by a safe margin.

Conclusions: myxoid liposarcoma is the most common soft tumor as well as its location at the appendicular skeleton, like the thigh.

DeCS: LIPOSARCOMA, MYXOID/diagnosis; ABLATION TECHNIQUES; TOMOGRAPHY, SPIRAL COMPUTED; MIDDLE AGED; CASE REPORTS.

INTRODUCCIÓN

Los tumores de partes blandas malignos no son enfermedades frecuentes, se caracterizan por la presencia de una masa de crecimiento rápido, son tumoraciones fijas a planos profundos, se sitúan por debajo de la fascia, son mayores de seis centímetros, con bordes irregulares y se pueden acompañar de síntomas y signos generales como: astenia, anorexia, pérdida de peso y anemia.¹⁻³

Dentro de los tumores de partes blandas malignos el liposarcoma es el sarcoma más frecuente de todos con una incidencia del 15 %. Existen varios tipos histológicos de liposarcoma, entre los que se encuentran: el esclerosante, de células redondas es bien característico, pero los dos

más frecuentes son el mixoide, que representa alrededor de un 20 % a un 50 % y el pleomórfico se destaca alrededor de un 5 % al 30 %.⁴⁻⁶

El diagnóstico de este tipo de lesión está basado en los elementos clínicos descritos con anterioridad, además de los estudios imaginológicos e histológicos. Los estudios imaginológicos más empleados son el ultrasonido y la imagen de resonancia magnética.^{7, 8}

Por su parte la histología pre-operatoria en ocasiones no es definitiva debido a la gran heterogeneidad y tamaño. En tumoraciones de gran tamaño es recomendable realizar la toma histológica en forma de mapeo por cuadrantes.⁹

Ante la sospecha de una lesión de partes blan-

das maligna, es importante descartar la presencia de metástasis al diagnóstico, que pueden empeorar el pronóstico del enfermo.

Los estudios hematológicos muestran valores normales en los primeros estadios de la enfermedad, sin embargo, los biomarcadores moleculares son positivos desde el inicio de la enfermedad y orientan hacia el posible pronóstico según refieren Iura K, et al.¹⁰ El tratamiento del liposarcoma es quirúrgico mediante resección amplia, asociado al uso de la quimioterapia y radioterapia.¹

Debido a la poca frecuencia de este tipo de lesión, los autores del trabajo tienen como objetivo mostrar un paciente con un lipoma mixoide del muslo.

CASO CLÍNICO

Paciente de 49 años de edad, de raza blanca, masculino con antecedentes de salud anterior, el cual hace alrededor de seis años comenzó con una bolita en la cara interna del muslo derecho, que en los últimos seis meses ha crecido muy rápido. El paciente en todo momento refirió ausencia de dolor y justifica la demora en asistir al médico por tener miedo.

A la exploración física del muslo derecho se detectó una masa de bordes irregulares de consistencia mixta, adherida a planos profundos por debajo de la fascia, no móvil, aunque no en relación a estar adherida al hueso, de 30 centímetros de largo, por 20 centímetros de ancho y 15 centímetros de profundidad, localizada en la cara interna del muslo derecho (figura 1).

Los estudios analíticos mostraron los siguientes valores: hematocrito 0,37 % velocidad de sedi-

mentación globular 5 mm/h, grupo sanguíneo y factor Rh O +, glucemia 4,6 mmol/l, uratos 257 mmol/l, TGO 15,6 UI/L LDH 358,5 UI/L creatinina 68 mmol/l, fosfatasa alcalina 206 UI/L.

Se realizaron exámenes imaginológicos como son: ultrasonido diagnóstico de alta resolución, tomografía axial computarizada, imagen de resonancia magnética y arteriografía. La biopsia por punción preoperatoria no resultó ser de utilidad, debido a ser una masa heterogénea (figura 2).

Se tuvieron en cuenta todos los elementos anteriores, el paciente es llevado al salón de operaciones donde un equipo multidisciplinario compuesto por ortopédicos, angiólogos, cirujanos generales y anestesiólogos realizaron la excéresis completa de la tumoración a través de un margen de seguridad, así como de ganglios linfáticos y para evitar la lesión al paquete vasculonervioso, los angiólogos realizaron la identificación y separación del paquete vascular (figura 3).

Una vez extraída la tumoración es enviada al departamento de anatomía patológica, donde se realizó sección de la pieza para su estudio histológico. El resultado del estudio histológico fue liposarcoma mixoide de bajo grado de malignidad, dado por tumor con áreas bien diferenciadas tipo lipoma y mixoides con abundantes células redondas. Adipocitos con pocas variaciones en la forma, tamaño y escasa atipia celular. Se observan células adiposas inmaduras entremezcladas (figura 4).

Al estar de alta médica, el paciente fue remitido al Hospital Oncológico para tratamiento con quimioterapia y radioterapia.

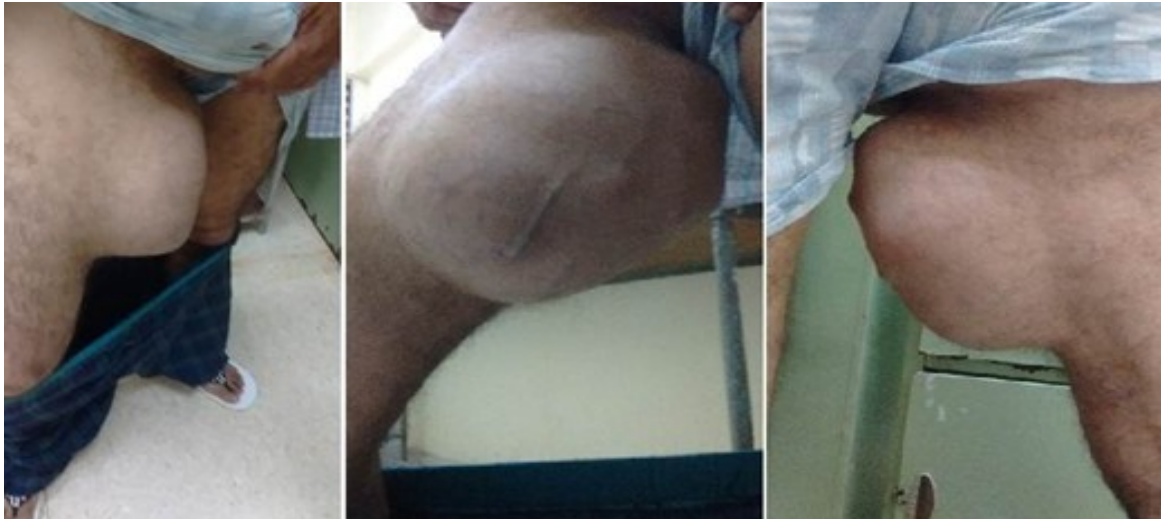

Figura 1. De izquierda a derecha, vista frontal, lateral y posterior

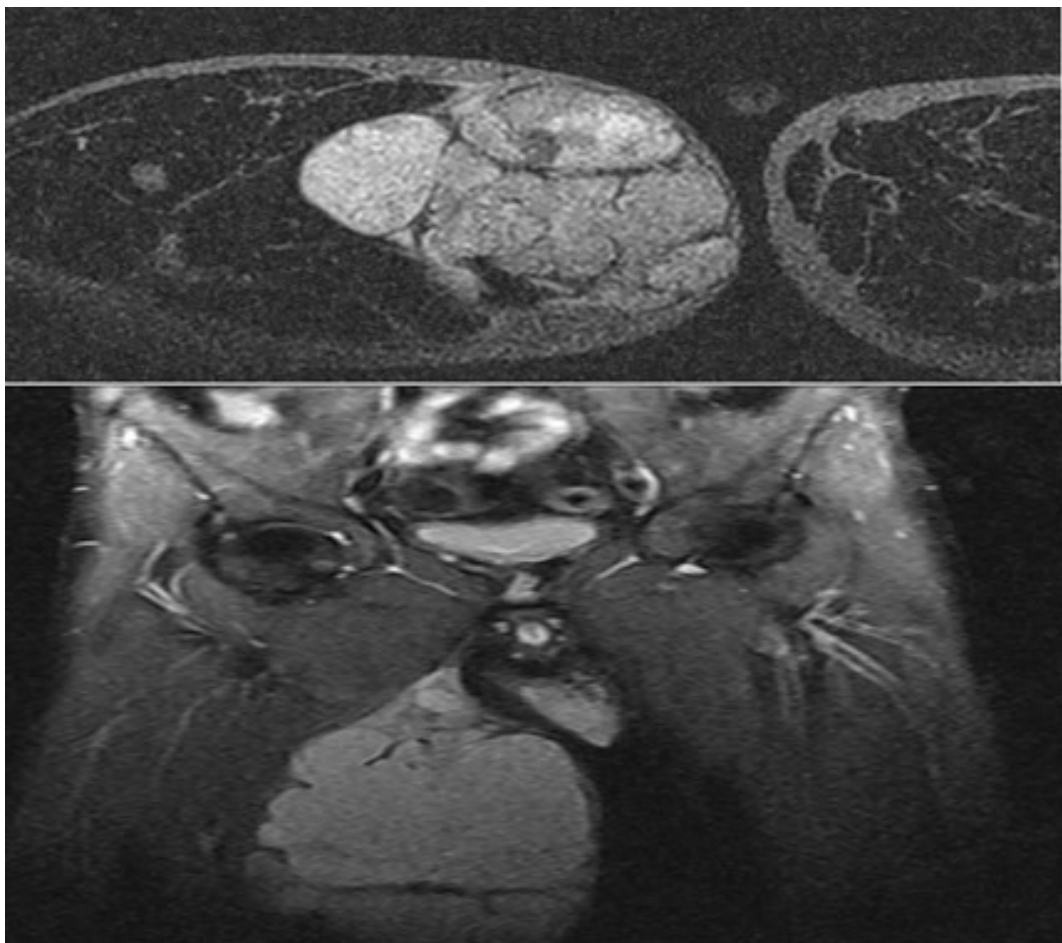


Figura 2. Imagen de resonancia magnética del muslo derecho

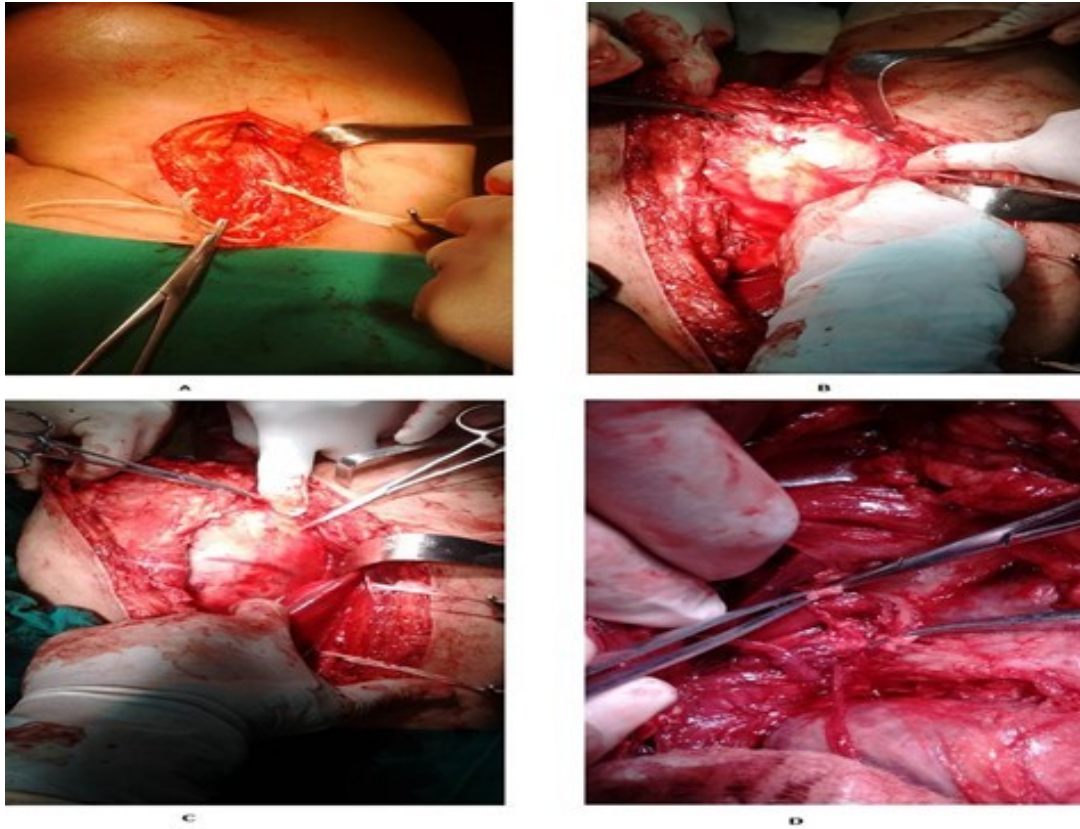


Figura 3. Imágenes transoperatorias
 A- control de la arteria femoral, B y C- identificación el tumor
 D- ligadura de las arterias que irrigan el tumor

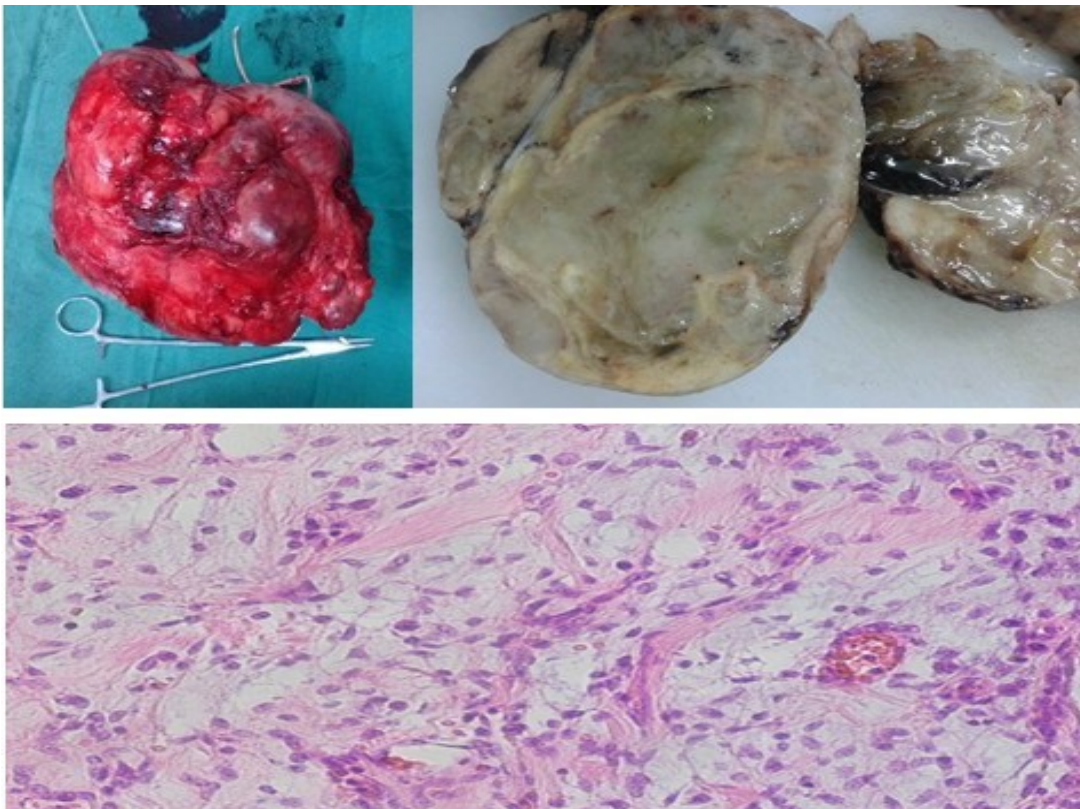


Figura 4. Aspecto macroscópico de la pieza entera (arriba izquierda),
 seccionada (arriba derecha) y lámina histológica (abajo al centro)

DISCUSIÓN

El liposarcoma mixoide tiene predilección por los planos profundos de las extremidades, en especial en el muslo donde se puede encontrar hasta en dos tercios de los pacientes, por lo que el caso presentado coincide con esta afirmación. Por otra parte, la segunda zona más reportada es en el retroperitoneo.^{3,7}

La mayor incidencia ocurre entre la cuarta y quinta décadas de la vida, y el caso que presentó se encuentra en este rango de edad.^{6,8} El liposarcoma mixoide se presenta por lo general como una masa indolora de crecimiento lento según Vigorita VJ,² elementos estos encontrados en el caso mostrado.

Una de las mayores complicaciones del liposarcoma mixoide es su recurrencia local, y las metástasis a distancia, que se pueden detectar hasta en un tercio de los enfermos. Las metástasis ocurren en sitios no habituales como: retroperitoneo, extremidad contralateral, axilas y hueso con predilección en la columna y luego se localizan en el pulmón.^{1,9}

La angiografía define el grado de vascularidad y el compromiso de las arterias importantes de la extremidad afectadas por el tumor.^{2,7} Por su parte, la imagen de resonancia magnética define la extensión de la lesión y su aspecto multilobular.^{8,9}

En cuanto al tipo histológico del liposarcoma mixoide, el más frecuente reportado en la literatura es el de bajo grado y el tratamiento indicado es la resección amplia o marginal, tal y como se realizó en el caso presentado, donde es además importante la resección de ganglios linfáticos cercanos.^{8,9}

En caso de grandes tumoraciones y ante la duda, que los grandes vasos de la extremidad

puedan estar afectados, es útil la identificación operatoria de las arterias principales, que garanticen el menor sangrado posible y la mayor resección de la tumoración, con vistas a evitar la recidiva.^{2,9}

La quimioterapia y radioterapia pueden ser empleadas de forma preoperatoria con el objetivo de lograr la reducción del volumen tumoral, sin embargo, la identificación histológica por biopsia de punción es difícil debido al gran tamaño y a heterogeneidad de la tumoración. El uso posoperatorio está justificado en especial de la quimioterapia.^{5,7}

CONCLUSIONES

El liposarcoma es el tumor maligno de partes blandas más encontrado y su variedad histológica mixoide es la más frecuente. La localización en el esqueleto apendicular es la más reportada, en especial en el muslo.

REFERENCIAS BIBLIOGRÁFICAS

1. Spiguel A. Soft tissue sarcomas. En: Peabody TD, Attar S, editores. Orthopaedic Oncology. New York: Springer; 2014. p. 203-5.
2. Vigorita VJ. Orthopaedic Pathology. 3 rd ed. Philadelphia: Wolters Kluwer; 2016.
3. Manji GA, Schwartz GK. Managing liposarcomas: cutting through the fat. J Oncol Pract. 2016 Mar;12(3):221-7.
4. Bekers EM, Song W, Suurmeijer AJ, Bonenkamp JJ, van der Geest IC, Braam PM, et al. Myxoid liposarcoma of the foot: a study of 8 cases. Ann Diagn Pathol. 2016 Dec;25:37-41.
5. Crago AM, Dickson MA. Liposarcoma: multi-

modality management and future targeted therapies. *Surg Oncol Clin N Am*. 2016 Oct;25(4):761-73.

6. Reshadi H, Rouhani A, Mohajerzadeh S, Moosa M, Elmi A. Prevalence of malignant soft tissue tumors in extremities: an epidemiological study in Syria. *Arch Bone Jt Surg*. 2014 Jun;2(2):106-10.

7. Child JR, Young CR, Amini B. Liposarcoma of the thigh with mixed calcification and ossification. *Radiol Case Rep*. 2016 Jul;11(3):217-21.

8. Löwenthal D, Zeile M, Niederhagen M, Fehlbeg S, Schnapauff D, Pink D, et al. Differentiation of myxoid liposarcoma by magnetic resonance imaging: a histopathologic correlation. *Acta Radiol*. 2014 Oct;55(8):952-60.

9. Wortman JR, Tirumani SH, Jagannathan JP, Tirumani H, Shinagare AB, Hornick JL, et al. Primary extremity liposarcoma: MRI features, histopathology, and clinical outcomes. *J Comput Assist Tomogr*. 2016 Sep-Oct;40(5):791-8.

10. Iura K, Kohashi K, Hotokebuchi Y, Ishii T, Maekawa A, Yamada Y, et al. Cancer-testis an-

tigens PRAME and NY-ESO-1 correlate with tumour grade and poor prognosis in myxoid liposarcoma. *J Pathol Clin Res*. 2015 Mar;1(3):144-59.

Recibido: 30 de enero de 2017

Aprobado: 22 de mayo de 2017

Dr. C. Alejandro Álvarez López. Doctor en Ciencias Médicas. Especialista de II Grado en Ortopedia y Traumatología. Profesor Titular. Hospital Universitario Manuel Ascunce Domenech. Investigador agregado. Máster en Urgencias Médicas. Universidad de Ciencias Médicas de Camagüey. Camagüey, Cuba. Email: aal.cmw@infomed.sld.cu