

## Variantes anatómicas de las ramas segmentarias de la arteria pulmonar derecha

### *Anatomical variations in the segmental branches of the right pulmonary artery*

**Lic. Armando Méndez Pimentel; Dra. Sirian Saladrigas Sarduy; Dra. Iris Bacallao Cabrera; MSc. Dioneski Quesada Molina.**

Universidad de Ciencias Médicas de Camagüey. Camagüey, Cuba.

#### RESUMEN

**Fundamento:** el cáncer de pulmón se considera la más letal de las neoplasias, es la enfermedad de mayor mortalidad por neoplasias malignas, que requiere de tratamiento quirúrgico en etapas tempranas, por lo que el conocimiento de las variaciones anatómicas de las arterias pulmonares es de vital importancia para el éxito de la cirugía.

**Objetivo:** describir las variantes anatómicas de las ramas segmentarias de la arteria pulmonar derecha al tener en cuenta número y origen.

**Métodos:** se realizó un estudio observacional descriptivo en el Departamento de Anatomía Humana Normal de la Universidad de Ciencias Médicas de Camagüey desde noviembre 2014 hasta mayo 2016. El universo estuvo constituido por 50 bloques anatómicos de pulmones humanos. Las piezas fueron lavadas y perfundidas con agua común y fijada en una solución de formalina al 5 % durante un período de más de tres meses. Se realizó la disección macroscópica de los pulmones. Las variables estudiadas fueron: número y origen de los ramos segmentarios. Se diseñó un formulario para la recolección de datos, con la información obtenida se aplicó estadística descriptiva y distribución de frecuencias.

**Resultados:** la variante más observada fue la de número. La variante de origen fue menos frecuente, encontrada sólo en seis de las preparaciones.

**Conclusiones:** las variaciones anatómicas según origen, fueron poco frecuentes, con predominio de la modalidad tronco no correspondiente. En cuanto al número predominaron las variantes en el lóbulo superior y la variedad correspondió a las arterias segmentarias dobles, la arteria segmentaria anterior y la segmentaria del lóbulo medio.

**DeCs:** VARIACIÓN ANATÓMICA; ARTERIA PULMONAR/anatomía & histología; DISECCIÓN; PULMÓN; ESTUDIO OBSERVACIONAL.

---

## ABSTRACT

**Background:** lung cancer is considered the most lethal of all malignant tumors. It is the disease with the highest mortality for malignant neoplasias. It requires surgery in early stages; therefore the knowledge of the anatomical variations of lung arteries is of utmost importance for surgery success.

**Objectives:** to describe the varying patterns in the branches of the right pulmonary artery taking into account origin and number.

**Methods:** an observational and descriptive study in the Human Anatomy Department of the School of Medicine in Camagüey was conducted from November 2014 to May 2016. The universe was formed by 50 anatomical preparations of human lungs. The specimens were rinsed with pipe water and immersed in a formalin 5 % solution during a period of more than three months. A macroscopic dissection of the lungs was performed. The study variables were: number and origin of the segmental branches. A form was designed for collecting data and with the information obtained descriptive statistics and distribution of frequencies were used.

**Results:** the most observed variable was number. The variation of origin was less frequent. It was only found in six preparations.

**Conclusions:** anatomical variations of origin were less frequent, with a prevalence of non-correspondent trunk modality. Regarding number, variants in the upper lung lobe prevailed and variety corresponded to double segmental arteries, anterior segmental artery and segmental of middle lobe.

**DeCs:** ANATOMIC VARIATION; PULMONARY ARTERY/anatomy & histology; DISSECTION; LUNG; OBSERVATIONAL STUDY.

---

## INTRODUCCIÓN

El cáncer es una enfermedad relacionada con el envejecimiento, sin embargo, en el transcurso de las últimas décadas se ha observado que los tumores malignos son causa importante de mortalidad prematura debido a cambios de estilos de vida.<sup>1, 2</sup>

El cáncer de pulmón se considera la más letal de las neoplasias, tanto en los hombres como en las mujeres.<sup>3-5</sup> Es la enfermedad causante de la mayor mortalidad por neoplasias malignas

tanto a escala mundial como en Cuba, las que requieren en la mayoría de los casos, tratamiento quirúrgico en etapas tempranas, lo que exige un conocimiento exacto de las variaciones anatómicas de las arterias pulmonares para una cirugía exitosa.

En el país se producen alrededor de 18 000 muertes cada año, lo que representa el 21,4 % de todos los fallecimientos.<sup>6-8</sup> En Cuba, al cierre del año 2016, se diagnosticaron y a la vez

murieron cada 24 horas 14 casos de cáncer de pulmón como promedio y fue la primera causa de mortalidad en uno y otro sexo.<sup>9</sup> Otras causas como el traumatismo de tórax, donde el 15 % de los pacientes requiere toracotomía y el 25 % sufre lesión vascular importante y necesita conocimiento anatómico adecuado, en especial las diferentes formas de circulación arterial y venosa pulmonar, lo cual es imprescindible para el tratamiento quirúrgico.<sup>10</sup>

Existen múltiples reportes que revelan la existencia de variaciones anatómicas en este órgano de manera aislada.<sup>11-13</sup> Conocer las variantes anatómicas es necesario para la correcta realización de procedimientos diagnósticos, terapéuticos y quirúrgicos, por lo que el objetivo de la investigación es describir las variantes anatómicas de las ramas segmentarias de la arteria pulmonar derecha.

## MÉTODOS

Se realizó un estudio observacional, descriptivo y transversal en el Departamento de Anatomía Humana Normal de la Universidad Médica de Camagüey, desde noviembre 2014 hasta mayo 2016 sobre el comportamiento anatómico de las arterias segmentarias en el pulmón derecho.

El universo de estudio estuvo constituido por 50 bloques anatómicos de pulmones de cadáveres humanos obtenidos mediante necropsia en el departamento de Medicina Legal del Hospital Docente Clínico Quirúrgico Amalia Simoni de la provincia de Camagüey.

Todos los bloques anatómicos fueron recogidos en el período de noviembre de 2014 a mayo de 2016. Se excluyeron bloques de fallecidos cuyas causas de muerte no estuvieran relaciona-

das con enfermedades cardiorrespiratorias, intervenciones quirúrgicas pulmonares o dañados a partir del método de extracción. Para la obtención de los órganos se tuvo en consideración los aspectos éticos relacionados con la investigación, para lo cual se hizo un convenio con la dirección y administración de la unidad de salud referida con anterioridad. Las piezas fueron lavadas, perfundidas con agua común y fijadas en una solución de formalina al 5 % durante un período de más de tres meses. Se realizó la disección macroscópica de los pulmones sin separar el derecho del izquierdo. Se diseñó un modelo de recolección de datos para cada preparación, donde se tuvo en cuenta el patrón del sistema arterial pulmonar según los clásicos y las variaciones que pudieran encontrarse. En todos los casos se trabajó con las siguientes variables, clasificadas como cualitativas: número y origen de los ramos segmentarios.

Para la variable número de los ramos segmentarios se describieron según cantidad que aparecieron en los distintos lóbulos, se tuvo en cuenta las diferencias segmentarias en cada uno de ellos: en el lóbulo superior, arteria segmentaria anterior (A3), arteria segmentaria apical (A1), arteria segmentaria posterior (A2) y la arteria lingular (L), en el lóbulo inferior: arteria segmentaria apical (A6) del segmento superior y las arterias segmentarias basales (TB). En todos los casos se agrupó el número de ramos segmentarios de la siguiente forma: doble, múltiples (a partir de tres arterias) o ausente. Para la variable origen de los ramos segmentarios se describieron según: el origen directo de la arteria pulmonar, origen del tronco no correspondiente y origen de otro ramo segmentario.

La información se recogió en un formulario con

la descripción del sistema arterial, luego se creó una base de datos en Microsoft Excel, para luego confeccionar tablas resúmenes. Se aplicó la estadística descriptiva con distribución de frecuencia y se elaboraron tablas.

## RESULTADOS

Del total de arterias segmentarias estudiadas en el pulmón derecho, solo en seis piezas se encontraron variantes de origen, desglosadas de la siguiente manera: en tres casos se presentó la variante origen del tronco no correspondiente, donde una de ellas resultó ser un tronco trifurcado (la arteria segmentaria posterior (A2), luego la arteria segmentaria apical (A1) y la arteria segmentaria anterior (A3) (figura1).

En dos piezas se halló la arteria segmentaria anterior (A3) con nacimiento en el tronco inferior y no en el tronco superior correspondiente. En cuanto al origen de otro ramo segmentario, se presentaron variaciones en dos de los especímenes, las arterias segmentarias posteriores

(A2) se originaron de la arteria segmentaria apical (A6). En uno de los especímenes las arterias segmentarias se iniciaron de manera directa de la arteria pulmonar y no del tronco superior o anterior (tabla 1).

En el estudio de la distribución de las variantes anatómicas de las ramas segmentarias de la arteria pulmonar derecha según número, se observaron tres piezas anatómicas con arteria segmentaria apical (A1) doble. En cuatro de ellas se presentaron arterias segmentarias posteriores (A2) dobles. Mientras que en siete especímenes, al representar el mayor número en este lóbulo, se halló la arteria segmentaria anterior (A3) doble (figura 2).

Sólo una mostró la arteria segmentaria anterior (A3a), (A3b) y (A3c) múltiple, con la modalidad triple y tres con arterias segmentarias posteriores (A2) ausentes, ocho de los especímenes presentaron las arterias segmentarias medial y lateral (A4)+ (A5) del lóbulo medio dobles. La mayoría de ellas se observó como una sola arteria que penetra en el parénquima y con posterioridad se subdivide (tabla 2).

**Tabla 1.** Distribución de las variantes anatómicas del sistema arterial segmentario del pulmón derecho según origen

Variantes de origen de las arterias segmentarias	No	%
Origen de forma directa de la arteria pulmonar	1	16,67
Origen del tronco no correspondiente	3	50
Origen de otro ramo segmentario	2	33,33
Total	6	100

Fuente: formulario

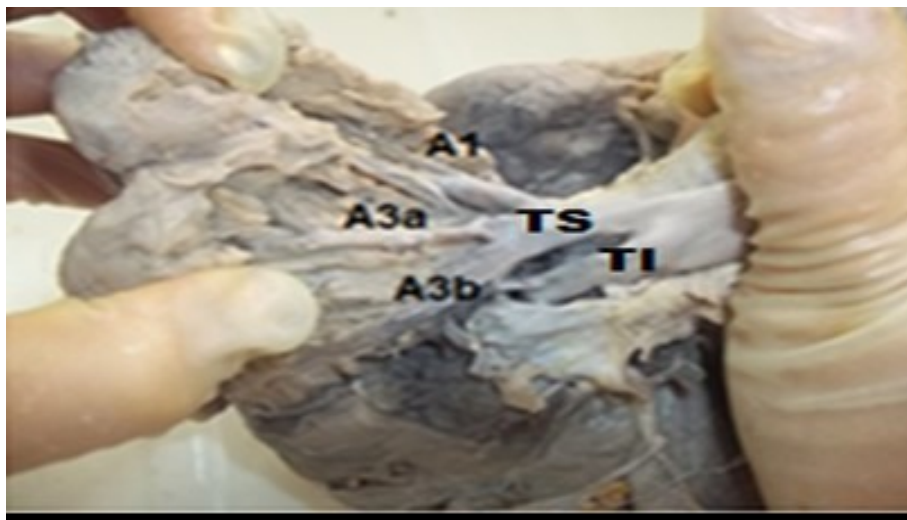


**Figura 1.** Vista anterior. Tronco superior trifurcado del cual se originan las arterias segmentarias posterior (A2), apical (A1) y la anterior (A3)

APD: arteria pulmonar derecha. TS: tronco superior (trifurcado)

TI: tronco inferior. A2: arteria segmentaria posterior.

A1: arteria segmentaria apical. A3: arteria segmentaria anterior.



**Figura 2.** Vista anterior de la arteria pulmonar derecha.

Arteria segmentaria anterior A3) doble

Leyenda: TS: tronco superior TI: tronco inferior.

A1: arteria segmentaria apical. A3a: arteria segmentaria anterior.

A3b: arteria segmentaria anterior.

**Tabla 2.** Distribución de las variantes anatómicas en las arterias segmentarias del pulmón derecho según número

Arterias segmentarias	Doble		Múltiple		Ausente		Total	
	No	%	No	%	No	%	No	%
Lóbulo superior								
Apical (A1)	3	10,34	-	-	-	-	3	10,34
Anterior	7	24,13	1	3,45	-	-	8	27,58
Posterior	4	13,79	-	-	3	10,34	7	24,13
Lóbulo inferior								
Apical (A6)	1	3,44	-	-	2	6,89	3	10,33
Basales	-	-	-	-	-	-	-	-
Lóbulo medio	-	-	-	-	-	-	-	-
Medial y lateral	8	27,58	-	-	-	-	8	27,58
Total	23	79,28	1	3,45	5	17,23	29	100

Fuente: formulario

## DISCUSIÓN

En cuanto a las variantes de origen, Orst Llorca F, <sup>14</sup> asegura que rara vez la segmentaria posterior (A2) se origina de la segmentaria apical (A6) y que cuando esto ocurre (A2) es ascendente, tal como se muestra en dos de los especímenes estudiados, lo que coincide con la investigación, Cory R et al <sup>15</sup> hallan y describen en su estudio a los tres vasos: segmentarios apical (A1), anterior (A2) y posterior (A3) con emergencia directa del tronco superior. No obstante este último autor reconoce no menos de 14 variantes en el patrón arterial en 152 lóbulos. Dicho investigador observó además a la arteria segmentaria anterior (A3) con inicio a partir de la arteria que se dirige al lóbulo medio (A4)+ (A5), hallazgo no encontrado en el trabajo. Por su parte Warren WH y Milloy FJ, <sup>16</sup> registran en más de 300 cadáveres disecados, que en el 90,3 % están presentes las arterias ascendentes, sin especificar si ascendente an-

terior y ascendente posterior.

En el 75 % de estos casos las ramas se dirigen con posterioridad al segmento posterior del lóbulo superior, lo cual coincide con los hallazgos encontrados en la investigación. Sin embargo las restantes ramas, el 25 %, se dirigen al segmento anterior de dicho lóbulo, cuestión esta no reportada en este trabajo.

Por otra parte Sivrikov M, et al, <sup>17</sup> en una lobectomía superior derecha encuentran en un mismo caso doble variante: una es la arteria ascendente posterior y la arteria segmentaria superior del lóbulo inferior al originarse de un mismo tronco, es decir: la segmentaria posterior (A2) del lóbulo superior y la segmentaria apical (A6) del lóbulo inferior, con origen en tronco común, lo cual no constituye un hallazgo en el estudio. Otra variante reportada por dicho autor es que la arteria para el lóbulo medio y la arteria segmentaria basal anterior (A8)

se originaron de un mismo tronco, no encontrada en la investigación.

En la literatura disponible se plantea que las variantes anatómicas de número predominan en el lóbulo superior.<sup>18-21</sup> Orts Llorca F,<sup>14</sup> cita que con frecuencia la arteria segmentaria apical (A1) es doble (A1a y A1b), a veces (A1) y la arteria segmentaria posterior (A2) salen de un tronco común o la arteria segmentaria posterior (A2) es doble (A2a y A2b).

Es muy importante señalar que en este último caso para realizar la lobectomía superior no bastará con ligar el tronco anterior o sus ramas, sino que habrá que ligar la profunda arteria segmentaria posterior doble (A2b). Dicho autor reconoce también la presencia de la arteria segmentaria anterior (A3) de forma doble representada (A3a y A3b), lo que coincide con estudios realizados por Onuki T, et al,<sup>22</sup> al plantear que la variabilidad de las ramas puede ser desde cuatro hasta ocho para este lóbulo. Rouviere H,<sup>21</sup> y Gardner E,<sup>23</sup> coinciden en que estas variaciones anatómicas carecen de importancia funcional, son de gran valor durante la cirugía pulmonar torácica.

Investigadores como Warren WH, et al,<sup>16</sup> y Sivrikoz M, et al,<sup>17</sup> describen patrones variables de distribución de las arterias segmentarias para el lóbulo medio, tales como: las arterias segmentarias (A4)+ (A5) al originarse junto a la arteria segmentaria apical (A1) de un mismo tronco, lo que no guarda correspondencia con los hallazgos del autor. Se reporta además a las arterias segmentarias (A4)+ (A5) al partir por separado del tronco inferior de la arteria pulmonar derecha, lo que en la investigación se consideró una variante de número en la modalidad doble, se tuvo en cuenta que autores clásicos consultados la describen como una sola,

<http://revistaamc.sld.cu/>

que se introduce en el parénquima y que así se comportó en la mayoría de las piezas estudiadas.

Otra de las variantes reportadas en estas mismas arterias fue el inicio de un tronco junto a la arteria segmentaria basal anterior del lóbulo inferior (A8).<sup>16, 17</sup> Estas últimas variantes descritas por dichos autores no se hallaron en el trabajo.

En la investigación realizada por Cory R y Valentine E,<sup>15</sup> sobre las variantes del patrón arterial en el lóbulo medio, se encontró en el 49 % de los casos a las arterias segmentarias medial y lateral (A4)+ (A5) separadas y en 23 casos estas se iniciaban de un solo tronco. Dicho autor asegura que en raras ocasiones este lóbulo puede exhibir ramos segmentarios independientes. Estos resultados coinciden con Orts Llorca F,<sup>14</sup> Sivrikoz M, et al,<sup>17</sup> y Toshiteru N, et al,<sup>24</sup> los cuales señalan que con frecuencia la arteria segmentaria apical (A1) y segmentaria posterior (A2) son dobles.

## CONCLUSIONES

Las variaciones anatómicas de las ramas segmentarias de las arterias pulmonares derechas según origen fueron poco frecuentes, con predominio de la modalidad tronco no correspondiente. En cuanto al número predominaron las variantes en el lóbulo superior y la variedad correspondió a las arterias segmentarias dobles, la arteria segmentaria anterior (A3) y la segmentaria del lóbulo medio.

## REFERENCIAS BIBLIOGRÁFICAS

1. García Mederos Y, Zamora Matamoros L, Sagaró del Campo N. Análisis estadístico

implicativo en la identificación de factores de riesgo en pacientes con cáncer de pulmón. MEDISAN [Internet]. Ago 2015 [citado 18 Ago 2017];19(8):[aprox. 5 p.]. Disponible en:

[http://scieloprueba.sld.cu/scielo.php?script=sci\\_arttext&pid=S102930192015000800003&lng=es](http://scieloprueba.sld.cu/scielo.php?script=sci_arttext&pid=S102930192015000800003&lng=es)

2. Martínez Batista O, Moreno Infante M. Panorámica de los ensayos clínicos en el cáncer de pulmón en la provincia de Holguín. Correo cient méd holguín [Internet]. Dic 2013 [citado 18 Ago 2017];17(4):[aprox. 7 p.]. Disponible en:

[http://scielo.sld.cu/scielo.php?script=sci\\_arttext&pid=S156043812013000400001&lng=es](http://scielo.sld.cu/scielo.php?script=sci_arttext&pid=S156043812013000400001&lng=es)

3. García Rodríguez ME. Estadificación y valoración mediastínica del cáncer del pulmón. Rev Cuban Cir [Internet]. Dic 2010 [citado 15 Ene 2015];49(4):[aprox. 11 p.]. Disponible en:

[http://scieloprueba.sld.cu/scielo.php?script=sci\\_arttext&pid=S003474932010000400012&lng=es](http://scieloprueba.sld.cu/scielo.php?script=sci_arttext&pid=S003474932010000400012&lng=es)

4. Marino Magdariaga DL, Marino Magdariaga E, Sagaró del Campo NM. Hallazgos anatomopatológicos en fumadoras posmenopáusicas con cánceres de mama y pulmón. MEDISAN [Internet]. Ene 2013 [citado 15 Ene 2015];17(1):[aprox. 5 p.]. Disponible en: [http://scieloprueba.sld.cu/scielo.php?script=sci\\_arttext&pid=S102930192013000100004&lng=es](http://scieloprueba.sld.cu/scielo.php?script=sci_arttext&pid=S102930192013000100004&lng=es)

[http://scieloprueba.sld.cu/scielo.php?script=sci\\_arttext&pid=S102930192013000100004&lng=es](http://scieloprueba.sld.cu/scielo.php?script=sci_arttext&pid=S102930192013000100004&lng=es)

5. Díaz Toledo M, Cayón Escobar I, Crespo Díaz T, Fernández NL, Valladares CR. Quimioterapia en cáncer de pulmón avanzado en pacientes mayores de 60 años de edad del Hospital Benéfico-Jurídico (2008- 2011). Rev haban cienc med [Internet]. Abr 2014 [citado 15 Ene 2015];13(2):[aprox. 10 p.]. Disponible en:

[http://scieloprueba.sld.cu/scielo.php?script=sci\\_arttext&pid=S156130032012000100006&lng=es](http://scieloprueba.sld.cu/scielo.php?script=sci_arttext&pid=S156130032012000100006&lng=es)

<http://revistaamc.sld.cu/>

[script=sci\\_arttext&pid=S1729519X2014000200008&lng=es](http://scieloprueba.sld.cu/scielo.php?script=sci_arttext&pid=S1729519X2014000200008&lng=es)

6. Costa Montané D M, Prado Lage Y, Lozano Salazar JL, Plasencia Asorey C, Riesgo Cosme YC. Principales aspectos clínico epidemiológicos del cáncer de pulmón. MEDISAN [Internet].

Ago 2011 [citado 15 Ene 2015];15(8):[aprox. 8 p.]. Disponible en: [http://scieloprueba.sld.cu/scielo.php?script=sci\\_arttext&pid=S102930192011000800008&lng=es](http://scieloprueba.sld.cu/scielo.php?script=sci_arttext&pid=S102930192011000800008&lng=es)

[http://scieloprueba.sld.cu/scielo.php?script=sci\\_arttext&pid=S102930192011000800008&lng=es](http://scieloprueba.sld.cu/scielo.php?script=sci_arttext&pid=S102930192011000800008&lng=es)

7. Hidalgo Rodríguez MT, Rojas Alonso JL, Paneque Acosta CA, Ferrer Ballagas S, Tejeda Alvarés I. Presentación atípica de neoplasia de pulmón. Correo cient méd holguín [Internet]. Sep 2014 [citado 15 Ene 2015];18(3):[aprox. 7 p.].

Disponible en: [http://scieloprueba.sld.cu/scielo.php?script=sci\\_arttext&pid=S156043812014000300019&lng=es](http://scieloprueba.sld.cu/scielo.php?script=sci_arttext&pid=S156043812014000300019&lng=es)

[http://scieloprueba.sld.cu/scielo.php?script=sci\\_arttext&pid=S156043812014000300019&lng=es](http://scieloprueba.sld.cu/scielo.php?script=sci_arttext&pid=S156043812014000300019&lng=es)

8. Martínez Feria F, Acosta Brooks SC, Cobián Caballero CO. Supervivencia libre de progresión de cáncer pulmonar de células no pequeñas en pacientes vacunados con CIMAvax-EGF. MEDISAN [Internet]. Dic 2015 [citado 18 Ago 2017];19(12):[aprox. 7 p.]. Disponible en:

[http://scieloprueba.sld.cu/scielo.php?script=sci\\_arttext&pid=S102930192015001200007&lng=es](http://scieloprueba.sld.cu/scielo.php?script=sci_arttext&pid=S102930192015001200007&lng=es)

9. Varona Pérez P, Torres Barbie P, Elejal de Larinaga AR, Hernández Caballero E A, Neninger Vinageras E. Modelo para la prevención y manejo del cáncer de pulmón en Cuba, 2010. Rev Cuban Hig Epidemiol [Internet]. Abr 2012 [citado 15 Ene 2015];50(1):[aprox. 10 p.].

Disponible en: [http://scieloprueba.sld.cu/scielo.php?script=sci\\_arttext&pid=S156130032012000100006&lng=es](http://scieloprueba.sld.cu/scielo.php?script=sci_arttext&pid=S156130032012000100006&lng=es)

[http://scieloprueba.sld.cu/scielo.php?script=sci\\_arttext&pid=S156130032012000100006&lng=es](http://scieloprueba.sld.cu/scielo.php?script=sci_arttext&pid=S156130032012000100006&lng=es)



10. Algieri R, Ottone N, Ferrante M, Bernadou M, Brofman C. Análisis del conocimiento anatómico de las estructuras del pedículo pulmonar y sus relaciones por cirujanos en formación mediante listas de chequeo. *Rev Argen Anatomía Online* [Internet]. Nov 2014 [citado 11 May 2016];5(4):[aprox. 7 p.]. Disponible en: <http://www.anatomiaargentina.com.ar/RevArgAnatOnl2014-5%284%29p115-152-fulltext.pdf>
11. Meenakshi S, Manjunath KY, Balasubramanyam V. Morphological variations of the lung fissures and lobes. *Indian J Chest Dis Allied Sci* [Internet]. 2004 Jul-Sep [cited 2017 May 11]; [about 7 p.]. Available from: <http://medind.nic.in/iae/t04/i3/iaet04i3p179.pdf>
12. Şentürk A, Argüder E, Babaoğlu E, Hezer H, CananHasanoğlu H. Imagen del tromboembolismo pulmonar mediante ecografía endobronquial. *Arch Bronconeumol* [Internet]. Jun 2013 [citado 11 May 2017];49(6):[aprox. 3 p.]. Disponible en: <http://www.archbronconeumol.org/es/diagnosticoporimagen-del-tromboembolismo/articulo/S0300289612002694/>
13. Canseco León N, Santiago Serra R. Multidetector computed angiography: a new era in the evaluation of pulmonary thromboembolism. *Arch Cardiol Méx.* [Internet]. 2011 Abr-Jun [cited 2017 May 11];81(2):[about 3 p.]. Available from: <http://web.a.ebscohost.com/ehost/pdfviewer/pdfviewer?vid=3&sid=0c68b479fdbf-44fa-9bdf-dda8c863e1e4%40sessionmgr4010&hid=4204>
14. Orts Llorca F. Anatomía humana. T III. 5ta ed. Barcelona: Editorial Científico Médica; 1980.
15. Cory R, Valentine E. Varying patterns of the lobar branches of the pulmonary artery. A study of 524 lungs and lobes seen at operation of 426 patients. *Thorax* [Internet]. 1959 Dic [cited 2016 May 10];[about 15 p.]. Available from: <http://web.b.ebscohost.com/ehost/pdfviewer/pdfviewer?vid=3&sid=0331140772d-451e-b617-cde016253349%40sessionmgr104&hid=106>
16. Warren WH, Milloy FJ. Pulmonary Vascular System and Pulmonary Hilum. *Thorac Surg Clin* [Internet]. 2007 [cited 2016 May 10];17: [about 16 p.]. Available from: [https://www.clinicalkey.es/service/content/pdf/watermarked/1s2.0S1547412706001137.pdf?locale=es\\_ES](https://www.clinicalkey.es/service/content/pdf/watermarked/1s2.0S1547412706001137.pdf?locale=es_ES)
17. Sivrikoz M, Tulay C. Variations of lobar branches of pulmonary arteries in thoracic surgery patients. *Surg Radiol Anat* [Internet]. 2011 Ago [cited 2016 Nov 25];33(6):[about 5 p.]. Available from: <http://web.ebscohost.com/ehost/pdfviewer/pdfviewer?vid=12&sid=9d4ec91bb8d0-43f3-8f6c-f094abf6a144%40sessionmgr13&hid=20>
18. Ruiz Liard L. Anatomía Humana. T II. 2da ed. México: Editorial Médica Panamericana; 1989.
19. Moore KL, Dalley AF, Agur AM. Clinically Oriented Anatomy. 7<sup>th</sup> ed. USA: Lippincott Williams & Wilkins; 2014.
20. Drake RL, Wayne Vogl A, Mitchell AWW. Gray. Anatomía para estudiantes. 2<sup>da</sup> ed. Amsterdam: ELSEVIER; 2010.
21. Rouviere H, Delmas A. Anatomía Humana Descriptiva, Topográfica y Funcional. TII. 10<sup>a</sup> ed. París: Editorial Masson; 2002.
22. Onuki T, Kanzaki M, Kikkawa T, Isaka T, Sakamoto K, Murasugi M, et al. New findings on the three-dimensional anatomical relations between the bronchi and pulmonary blood

vessels at the pulmonary hilum. Clinical Anatomy [Internet]. 2015 May [cited 2016 May 10];28(4):[about 5 p.]. Available from: <http://web.b.ebscohost.com/ehost/pdfviewer/pdfviewer?vid=3&sid=d9fdd668357f-4f7b-9c45-4f91b56b2854%40sessionmgr103&hid=125>

23. Gardner E, Gray DJ, O' Rahilly R. Anatomía Humana. 3ra ed. México: Editorial Salvat; 1981.

24. Toshiteru N, Kimihiro S, Yoichi Oh, Kai O, Seiichi K, Seshiru N, et al. An analysis of variations in the bronchovascular pattern of the right upper lobe using three-dimensional CT angiography and bronchography. Gen Thorac Cardiovasc Surg [Internet]. 2015 Feb [cited 2015 May 15];63:[about 14 p.]. Available from: [http://downloadv2.springer.com/static/pdf/846/art%253A10.1007%252Fs1174801505311.pdf?token2=exp=1428599154~acl=%2Fstatic%](http://downloadv2.springer.com/static/pdf/846/art%253A10.1007%252Fs1174801505311.pdf?token2=exp=1428599154~acl=%2Fstatic%2Fpdf%2F846%2Fart%25253A1.1007%252Fs1174801505311.pdf*~hmac=3b5bedbd8473a239533ab0a1fdbf368fd84638dfdc3845bd815424502fb8c0d)

[2Fpdf%2F846%2Fart%25253A1.1007%25252Fs1174801505311.pdf\\*~hmac=3b5bedbd8473a239533ab0a1fdbf368fd84638dfdc3845bd815424502fb8c0d](http://downloadv2.springer.com/static/pdf/846/art%25253A1.1007%252Fs1174801505311.pdf*~hmac=3b5bedbd8473a239533ab0a1fdbf368fd84638dfdc3845bd815424502fb8c0d)

Recibido: 26 de septiembre de 2017

Aprobado: 22 de noviembre de 2017

Lic. Armando Méndez Pimentel Especialista de I Grado en Anatomía Humana. Profesor Instructor. Universidad de Ciencias Médicas de Camagüey. Camagüey, Cuba. Email: [armando@ucmc.cmw.sld.cu](mailto:armando@ucmc.cmw.sld.cu)