
Artroscopia de rodilla y ostectomía del peroné simultánea: a propósito de un caso

Simultaneous knee arthroscopy and fibular ostectomy: a case report

Dr. Tuan Nguyen-Pham; ^I Dr.C. Alejandro Álvarez-López; ^{II} Dra. Fior Daliza Aquino-Medina.^{II}

I. Hospital de Amistad entre Vietnam y Cuba. Dong Hoy. Vietnam.

II. Hospital Universitario Manuel Ascunce Domenech. Universidad de Ciencias Médicas de Camagüey. Camagüey, Cuba.

RESUMEN

Fundamento: la rodilla es una de las articulaciones más afectadas por el proceso degenerativo articular, se asocia a deformidades angulares en especial el varo, lo que hace más difícil su tratamiento.

Objetivo: presentar el caso clínico de una paciente con artrosis de la rodilla y deformidad en varo tratada mediante artroscopia y ostectomía proximal del peroné de forma combinada y simultánea.

Caso clínico: paciente de 64 años de edad, blanca, femenina sin antecedentes mórbidos de salud, la cual sufre de dolor de tipo mecánico a nivel de la rodilla izquierda alrededor de un año de evolución, que aumenta con la actividad física, se alivia con el reposo y la administración de analgésicos y antiinflamatorios no esteroideos. El examen radiográfico simple de ambas rodillas mostró la desviación en varo evidenciado en la medición de los ángulos tibial y femorotibial, esta deformidad fue más acentuada en la rodilla izquierda. Para dar respuesta a esta situación, la paciente fue intervenida quirúrgicamente donde se le realizó artroscopia y ostectomía proximal del peroné de forma combinada y simultánea.

Conclusiones: la técnica propuesta es ventajosa al combinar dos procedimientos en uno,

es factible y reproducible en instituciones que cuenten con servicio de artroscopia.

DeCS: OSTEoarTRITIS DE LA RODILLA; GENU VARUM/cirugía; ARTROSCOPIA/métodos; OSTEOTOMÍA/métodos; PERONÉ/cirugía.

ABSTRACT

Background: knee is one of the joints most affected by osteoarthritis, associated to angular deformities especially the varus, which makes treatment even more difficult.

Objective: to show a case report of a patient with knee osteoarthritis and varus deformity treated by simultaneous arthroscopy and proximal fibular ostectomy.

Clinical case: a 64 year-old, white woman, without health morbid antecedents, was taken to the outpatient department complaining of left knee pain for a year, the pain gets worse with physical activities and reliefs with rest, pain killers and non steroidal anti-inflammatory drugs. Simple X Rays showed varus deformity of both knees more accentuated in the left one. Because of patient condition, she underwent surgery where it was performed a combined and simultaneous arthroscopy and proximal fibular ostectomy.

Conclusions: the technique is a useful, while combining two procedures in one, and it is feasible and reproducible in institutions with arthroscopic service training.

DeCS: OSTEoARTHRITIS, KNEE; GENU VARUM/surgery; ARTHROSCOPY/methods; OSTEOTOMY/methods; FIBULA/surgery.

INTRODUCCIÓN

La artrosis es una entidad frecuente en la actualidad y afecta articulaciones de carga como: la columna, cadera, rodilla y tobillo, dentro de ellas la rodilla se ve involucrada en una gran cantidad de enfermos por su localización en el esqueleto apendicular. Los síntomas y signos más reportados son dolor de tipo mecánico, limitación del movimiento articular, crepitación y bloqueo articular.¹⁻³

Una vez que se presenta la enfermedad, su progresión está sujeta a la presencia de diver-

sos factores tales como: edad, sexo, índice de masa corporal, enfermedades asociadas, hábitos tóxicos, antecedentes de trauma y desviaciones angulares en valgo y varo, esta última está relacionada con el sitio de arrancada de la enfermedad y constituye a la vez un factor de mal pronóstico, ya que afecta el compartimento femorotibial medial.⁴⁻⁶

La artrosis de rodilla también conocida como gonartrosis asociada a deformidad en varo, es de difícil tratamiento, las modalidades conser-

vadoras son múltiples, pero su efectividad es limitada, de allí que las variantes quirúrgicas son las más empleadas dentro de las que se destacan: la artroscopia, osteotomía correctora, artroplastia unicompartmental y total. Cada uno de estos procedimientos tiene indicaciones muy específicas, donde además se conjugan factores relacionados con el paciente y las posibilidades del lugar.⁷⁻⁹

La osteotomía proximal del peroné (OPP), es una variante quirúrgica útil para pacientes con esta entidad, debido a su fácil realización, no tiene límite de edad y la posibilidad de poder ser combinada con otros procedimientos ventajosos, como es el caso de la artroscopia. Según Wang X et al.¹⁰ este procedimiento es efectivo en el alivio del dolor y mejora de la función articular.

Por su parte, la artroscopia permite confirmar el diagnóstico de enfermedad degenerativa articular (EDA) y es la vía para llevar a cabo técnicas como lavado, desbridamiento, meniscectomías y microfracturas, entre otras.¹¹

Debido a la novedad de esta técnica, los autores tienen como objetivo dar a conocer el caso clínico de una paciente con gonartrosis y deformidad angular en varo intervenida mediante artroscopia y OPP combinada y simultánea.

CASO CLÍNICO

Paciente de 64 años de edad, blanca, femenina sin antecedentes mórbidos de salud, con expediente clínico ambulatorio, la cual sufre de do-

lor de tipo mecánico a nivel de la rodilla izquierda de alrededor de un año de evolución, de intensidad nueve sobre 10, que aumenta con la actividad física, se alivia con el reposo y la administración de analgésicos y antiinflamatorios no esteroideos. Por otra parte, la paciente presentó una respuesta limitada a la terapia física y de rehabilitación durante este periodo. A la exploración física se detectó desviación en varo de ambas rodillas, más marcada de la izquierda. Durante la palpación se constató dolor y crepitación de la rodilla izquierda, así como sensación de chasquido articular, acompañada de limitación de la flexión articular más allá de los 90 grados (figura 1).

El examen radiográfico simple de ambas rodillas mostró la desviación en varo evidenciado en la medición de los ángulos tibial y femorotibial, esta deformidad fue más acentuada en la rodilla izquierda (figura 2).

Los estudios analíticos demostraron: hematocrito 0,41 %, grupo sanguíneo y factor Rh O+. Al tener en cuenta todos los elementos anteriores clínicos e imaginológicos, se decidió llevar la paciente al quirófano una vez valorada por los especialistas de medicina interna y anestesiología, para tratamiento de tipo quirúrgico combinado y simultáneo; en un primer momento se realizó artroscopia diagnóstica y terapéutica, donde se evidenció lesión de cartílagos grados III/IV de los compartimentos femorotibial medial y patelofemoral, además de afección degenerativa del menisco medial tipo tres. Mediante la vía artroscópica se realizó

desbridamiento de los compartimentos mencionados con anterioridad, además de meniscectomía parcial del menisco medial. En un segundo momento se llevó a cabo la OPP alrededor de 20 milímetros, a una distancia de ocho a 10 centímetros de la cabeza del peroné (figura 3).

La evolución posoperatoria de la paciente fue satisfactoria y la marcha comenzó al día siguiente de la cirugía. La enferma refirió alivio del dolor en una escala EVA de tres sobre 10 y flexión de la rodilla de 110 grados.

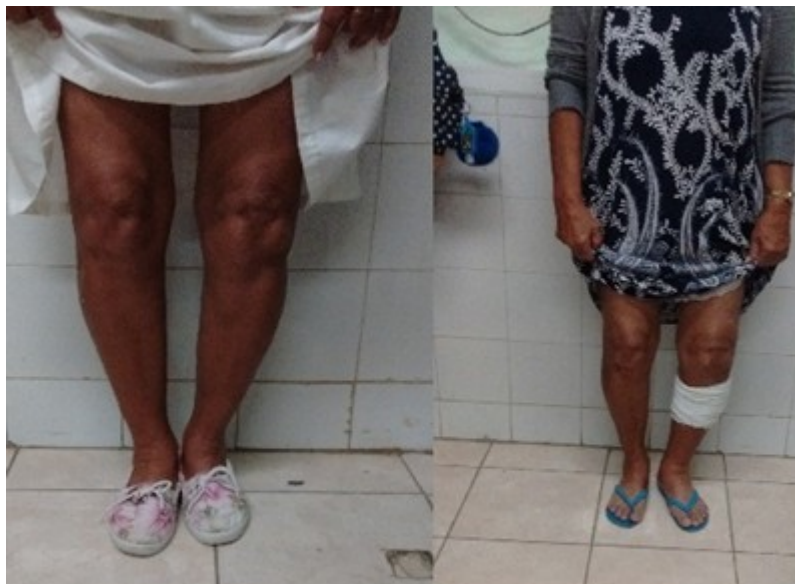

Figura 1. Desviación angular en varo de la rodilla izquierda antes y después de la cirugía.

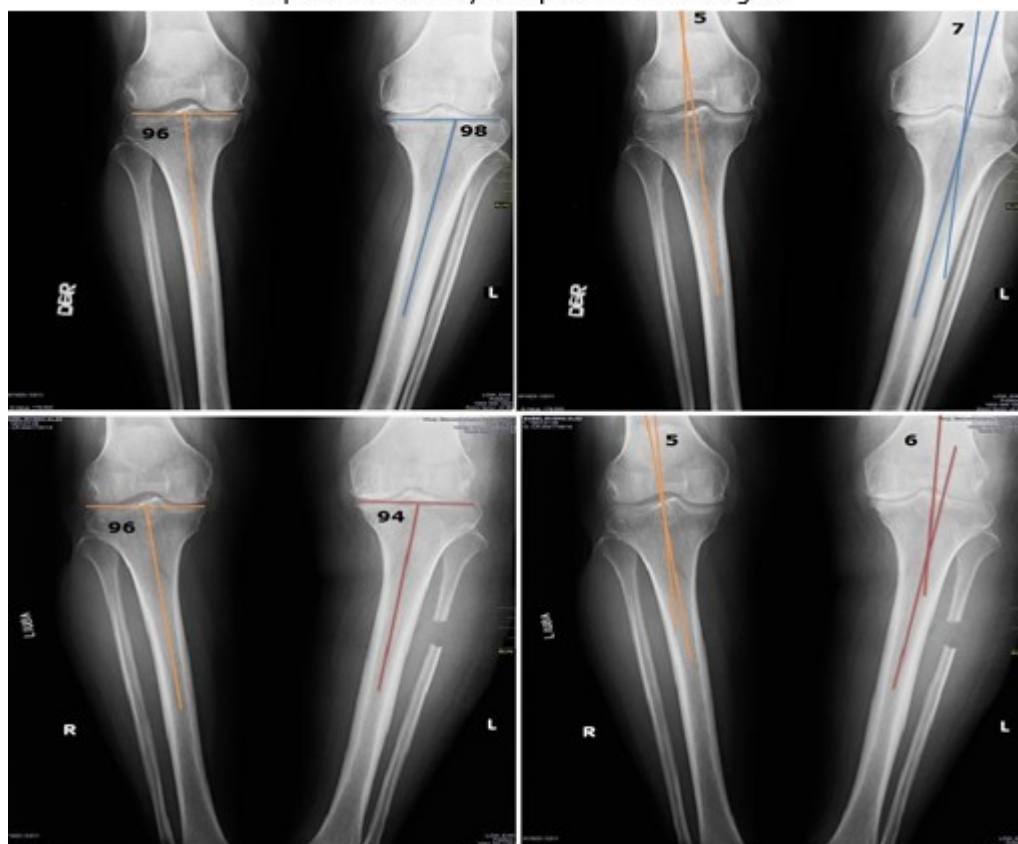


Figura 2. Ángulos tibial y femorotibial antes y después de la cirugía.

Arriba (antes de la operación) ángulo tibial antes rodilla derecha 96 grados, ángulo femorotibial 5 grados en varo, rodilla izquierda ángulo tibial 98 grados, rodilla izquierda 7 grados. Abajo después de la operación, ángulo tibial de la rodilla derecha 96 grados, rodilla izquierda 94 grados, ángulo femorotibial rodilla derecha 5 grados y rodilla izquierda 6 grados.

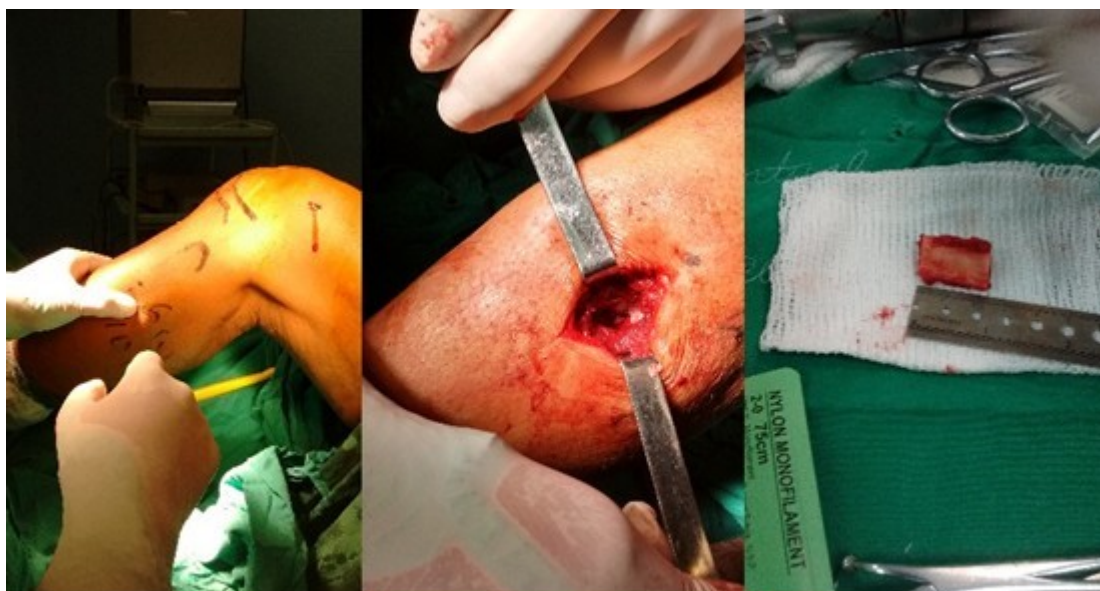

Figura 3. Intervención quirúrgica combinada de artroscopia y osteotomía proximal del peroné en un mismo tiempo quirúrgico y anestésico.

DISCUSIÓN

El sexo femenino es el más afectado por la gonartrosis según plantean Lee OS et al.¹² elemento este que concuerda con el caso presentado. Por otra parte, la incidencia de esta entidad se incrementa por encima de los 60 años, de allí que este trabajo coincide con esta afirmación.¹³

Las vistas radiográficas deben ser tomadas en la posición de pie con la rodilla flexionada unos 45 grados, lo que permite visualizar la superficie articular en toda su extensión y medir diferentes ángulos como el tibial, femoral y femorotibial, así como la distancia del espacio articular, tanto medial como lateral; estas mediciones sirven de parámetros evaluativos antes y después de realizada la técnica quirúrgica.^{14, 15}

Los objetivos del tratamiento en pacientes que sufren de gonartrosis y deformidad en varo son: alivio del dolor, mejorar la función articu-

lar, descomprimir el compartimiento femorotibial medial y corregir la deformidad, para este fin existen una gran variedad de técnicas que conservan o no la articulación de la rodilla.^{5, 11}

La artroscopia es una vía reconocida y empleada en enfermos con gonartrosis; cuando es empleada en pacientes con deformidad angular como es el caso del varo, se detecta en un 90 % de los pacientes afección del compartimiento medial, tanto del menisco como del cartílago, por esta vía se realizan procedimientos que alargan la vida útil de la articulación y permite evaluar toda la extensión de la EDA. En caso de existir lesión severa del compartimiento lateral, no son recomendables los procedimientos de realineación, ya que no está preparado el cartílago desde el punto de vista biomecánico para soportar más carga de peso.^{6, 11}

La OPP permite disminuir las cargas de peso

sobre el compartimento medial y luego corregir la deformidad angular en varios grados. Según Wang X et al.¹⁰ y Yang ZY et al.¹⁶ los resultados de esta técnica por si sola son satisfactorios.

Un estudio realizado por Yazdi H et al.¹⁷ en cadáveres demostró la disminución de las cargas de peso en el compartimento medial y en toda la articulación, mediante la OPP. Hasta la actualidad, no se han publicado artículos, que aborden la realización combinada y simultánea de la artroscopia y la OPP, de allí la importancia del trabajo, que permite conjugar las ventajas de estos dos procedimientos en un mismo tiempo anestésico y quirúrgico.

CONCLUSIONES

La realización de artroscopia y OPP es una variante muy útil para el tratamiento de pacientes con gonartrosis y deformidad en varo, es llevada a cabo en un solo tiempo quirúrgico y anestésico, además de poder ser reproducida con facilidad en instituciones que pueden hacer procedimientos artroscópicos.

REFERENCIAS BIBLIOGRÁFICAS

- 1.Boya H, Araç SS. Does severe osteoarthritis in knees with varus deformity alter the adductor ratio? *Acta Orthop Traumatol Turc.* 2017 Dec;51(6):437-41.
- 2.Amaratunga HA, Adikari SB, Dassanayake

TL, Gamage J, Suraweera HJ. Relationship between the goniometric alignment and articular cartilage damage in knee osteoarthritis. *Ceylon Med J.* 2017 Sep; 62(3):167-74.

3.Iijima H, Fukutani N, Yamamoto Y, Hiraoka M, Miyanobu K, Jinnouchi M, et al. Association of varus thrust with prevalent patellofemoral osteoarthritis: a cross-sectional study. *Gait Posture.* 2017 Oct; 58:394-400.

4.Baier C, Benditz A, Koeck F, Keshmiri A, Grifka J, Maderbacher G. Different kinematics of knees with varus and valgus deformities. *J Knee Surg.* 2018 Mar; 31(3):264-9.

5.Niemeyer P, Stöhr A, Köhne M, Hochrein A. Medial opening wedge high tibial osteotomy. *Oper Orthop Traumatol.* 2017 Aug; 29(4):294-305.

6.Park CH, Bae DK, Kim KI, Lee JW, Song SJ. Serial changes in the joint space width and joint line convergence angle after closed-wedge high tibial osteotomy. *Am J Sports Med.* 2017 Dec; 45(14):3254-61.

7.Kim SH, Ro DH, Lee YM, Cho Y, Lee S, Lee MC. Factors associated with discrepancies between preoperatively planned and postoperative alignments in patients undergoing closed-wedge high tibial osteotomy. *Knee.* 2017 Oct; 24(5):1129-37.

8.van Outeren MV, Waarsing JH, Brouwer RW, Verhaar JAN, Reijman M, Bierma-Zeinstra SMA. Is a high tibial osteotomy (HTO) superior to non-surgical treatment in patients with varus malaligned medial knee osteoarthritis (OA)? A propensity matched study using 2

randomized controlled trial (RCT) datasets. Osteoarthritis Cartilage. 2017 Dec; 25(12): 1988-93.

9. Salim R, Fogagnolo F, Perina MM, Rubio UM, Kfuri Junior M. Conventional plate and screws in medial opening-wedge high tibial osteotomy: are they sufficiently stable? A retrospective study. Rev Bras Ortop. 2017 Jan; 52(5):549-54.

10. Wang X, Wei L, Lv Z, Zhao B, Duan Z, Wu W, et al. Proximal fibular osteotomy: a new surgery for pain relief and improvement of joint function in patients with knee osteoarthritis. J Int Med Res. 2017 Feb; 45(1):282-9.

11. Bert TM, Bert JM. Arthroscopic approach to knee osteoarthritis. En: Sgaglione NA, Lubowitz JH, Provencher MT. The Knee: AANA Advance Arthroscopic Surgical Techniques. Thorofare: Slack Incorporated; 2016.p.189-96.

12. Lee OS, Ahn S, Ahn JH, Teo SH, Lee YS. Effectiveness of concurrent procedures during high tibial osteotomy for medial compartment osteoarthritis: a systematic review and meta-analysis. Arch Orthop Trauma Surg. 2018 Feb; 138(2):227-36.

13. Robbins SR, Melo LRS, Urban H, Deveza LA, Asher R, Johnson VL, et al. Stepped care approach for medial tibiofemoral osteoarthritis (STrEAMline): protocol for a randomised controlled trial. BMJ Open. 2017 Dec; 7(12):e018495.

14. Hanada M, Hoshino H, Koyama H, Matsuyama Y. Relationship between severity of knee

osteoarthritis and radiography findings of lower limbs: a cross-sectional study from the TOEI survey. J Orthop. 2017 Aug; 14(4):484-8.

15. Pape D, Hoffmann A, Seil R. Imaging and preoperative planning for osteotomies around the knee. Oper Orthop Traumatol. 2017 Aug; 29(4):280-93.

16. Yang ZY, Chen W, Li CX, Wang J, Shao DC, Hou ZY, et al. Medial compartment decompression by fibular osteotomy to treat medial compartment knee osteoarthritis: a pilot study. Orthopedics. 2015 Dec; 38(12):e1110-4.

17. Yazdi H, Mallakzadeh M, Mohtajeb M, Farshidfar SS, Bagherty A, Givehchian B. The effect of partial fibulectomy on contact pressure of the knee: a cadaveric study. Eur J Orthop Surg Traumatol. 2014 Oct; 24(7):1285-9.

Recibido: 16 de marzo de 2018

Aprobado: 6 de junio de 2018

Ronda: 2

Dr. Tuan Nguyen Pham. Especialista de Primer Grado en Ortopedia y Traumatología. Hospital de Amistad entre Vietnam y Cuba. Dong Hoy, Vietnam. Email: tuan1984@gmail.com

