

---

## Leiomioma de la vena cava superior con extensión a las cavidades cardíacas derechas

### *Leiomyosarcoma of the superior vena cava with extension to the right heart cavities*

**Dr.C. Miguel Emilio García Rodríguez; Dr. Raúl Romay Buitrago; Dr. Arian Benavides Márquez; Dra. Elizabeth Ramírez Reyes; Dra. Yudenia Toledo Cabarcos; Dr. Manuel Alejandro Chávez Chacón.**

Hospital Universitario Manuel Ascunce Domenech. Universidad de Ciencias Médicas. Camagüey, Cuba.

---

#### RESUMEN

**Fundamento:** el leiomioma de la vena cava superior es una enfermedad rara y más cuando se extiende a las cavidades cardíacas.

**Objetivo:** presentar una paciente con leiomioma de la vena cava superior que se extendió de forma intraluminal a las cavidades derechas del corazón lo que provocó obstrucción de las mismas y choque cardiogénico.

**Caso clínico:** paciente de 45 años de edad, blanca, femenina sin antecedentes mórbidos de salud, la cual presentó enrojecimiento del rostro y agotamiento de las extremidades al peinarse. Se le realiza tomografía axial computarizada donde se identificó una lesión sugestiva de trombosis, se decide su traslado hacia un centro especializado, se llega a la conclusión de que la paciente era portadora de una lesión tumoral no trombótica, la cual resultó ser benigna en una biopsia realizada por lo cual se decide seguimiento. La paciente reingresa en estado de shock cardiogénico por progresión de la enfermedad y se decide su tratamiento quirúrgico de emergencia, durante la cirugía fallece.

**Conclusiones:** el leiomioma de la vena cava superior es una enfermedad rara, existen pocos reportes en la literatura sobre este padecimiento. Se presentó un caso en el cual el tumor se extendía de forma intraluminal a las cavidades cardíacas derechas (aurícula y ventrículo).

**DeCS:** LEIOMIOSARCOMA; SÍNDROME DE LA VENA CAVA SUPERIOR; VENTRÍCULOS CARDÍACOS; ATRIOS CARDÍACOS; INFORMES DE CASOS.

---

## ABSTRACT

**Background:** the leiomyosarcoma of the superior cava vein is a rare illness and more when it extends to the cardiac cavities.

**Objective:** to present to the medical community a female patient with leiomyosarcoma of the superior cava vein that extended intraluminal form to the right cavities of the heart causing obstruction and cardiogenic shock.

**Clinical case:** a 45-year-old white female patient with no morbid health history, who presented redness of the face and exhaustion of the extremities when combing. A computerized axial tomography was performed where a lesion suggestive of thrombosis was identified. It was decided to transfer her to a specialized center, in which it is concluded that the patient was a carrier of a nonthrombotic tumor lesion, which turned out to be benign in a biopsy done for which follow-up is decided. The patient reenters in a state of cardiogenic shock due to progression of the disease, which is why her emergency surgical treatment is decided and die during surgery.

**Conclusions:** the leiomyosarcoma of the superior vena cava is a rare illness, with few reports in the literature. A case in which the tumor extended intraluminally to the right cardiac cavities (atrium and ventricle) is presented.

**DeCS:** LEIOMYOSARCOMA; SUPERIOR VENA CAVA SYNDROME; HEART ATRIA; HEART VENTRICLES; CASE REPORTS.

---

## INTRODUCCIÓN

Los tumores venosos son infrecuentes, de difícil diagnóstico y malignos en la mayoría de los casos, <sup>1-3</sup> se caracterizan en muchas ocasiones por ser metástasis a distancia de un tumor de musculo liso primario casi siempre ginecológico y secundario a la permeación como paso inicial. <sup>4</sup> Por su parte el leiomiosarcoma primario de la vena cava superior (VCS) es un tumor raro con muy pocos casos reportados en la literatura. <sup>5-8</sup>

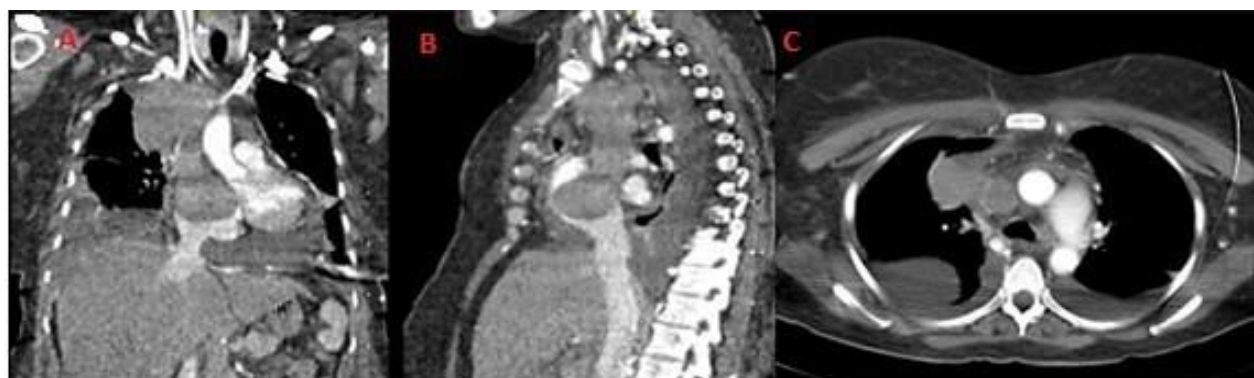El debut, la mayoría de las veces es por un síndrome de la vena cava superior (SVCS), el cual se produce por la oclusión parcial o total del flujo sanguíneo y se caracteriza en lo especial por edema bilateral de las extremidades superiores y cuello así como por la presencia de

una dilatación de la red venosa de la pared anterior y lateral del tórax. <sup>3</sup> El presente reporte tiene como objetivo describir un nuevo caso con esta rara neoplasia la cual se extendió de forma endovascular a la aurícula derecha y a través de la válvula tricúspide al ventrículo derecho, que provocó obstrucción y choque cardiogénico, se realizó la resección y extracción de la porción intracardiaca a corazón latiendo, pero una vez terminada la cardiografía, la paciente presentó una fibrilación ventricular la cual no revirtió a pesar de las maniobras realizadas.

## CASO CLÍNICO

Paciente de 45 años de edad, blanca, femenina, que desde agosto del 2016 presentó enrojecimiento del rostro y agotamiento de las extremidades al peinarse. Acudió a consulta con el médico internista, el cual dentro de los estudios indicados solicitó una tomografía axial computarizada (TAC) donde se identificó una lesión de la VCS con datos sugestivo de trombosis por lo cual se decide su referencia hacia un centro de atención especializada. En el mismo se llega a la conclusión que la paciente era portadora de una lesión tumoral no trombótica, la cual resultó ser benigna después

de haberle realizado una biopsia por toracoscopia (tumor mesenquimal benigno posible leiomioma de la VCS). Al mejorar su estado se decide seguimiento a los tres meses dada de alta en el mes de noviembre. A finales del mes de marzo del siguiente año reingresa en el hospital con franco choque cardiogénico (signos de taponamiento cardíaco, así como derrame pericárdico y pleural bilateral), se le realizó TAC se observó un crecimiento exagerado de la tumoración inicial, la cual se extendía de manera intraluminal hasta las cavidades derechas del corazón (figura 1).



**Figura 1. Cortes tomográficos.**

**A.** Gran tumoración que se extiende desde el origen de la vena cava superior y la confluencia de las venas innominadas hasta la silueta cardíaca. **B.** Reconstrucción lateral donde se observa la tumoración penetrando en la aurícula derecha y su desplazamiento hacia el ventrículo derecho. **C.** Corte axial donde se puede observar el tumor penetrando a través de la aurícula derecha en el ventrículo, derrame pleural bilateral y pericárdico.

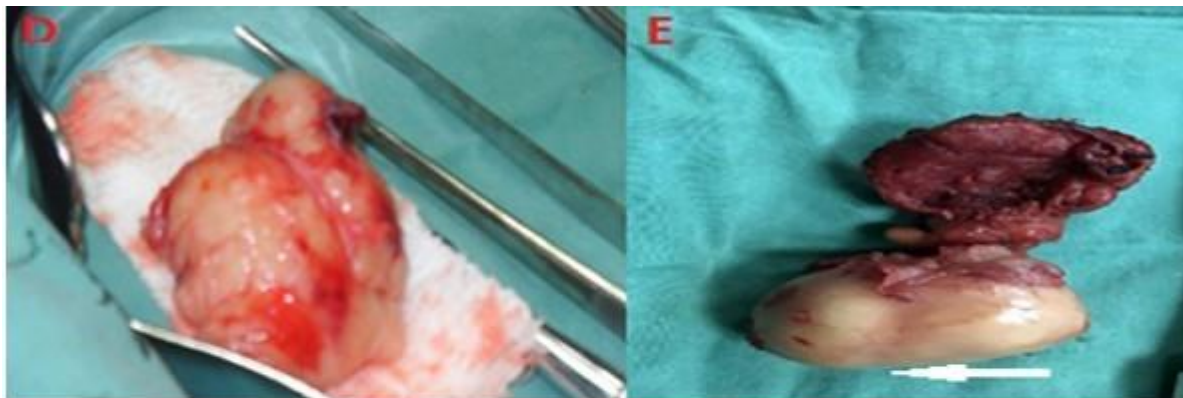
Se le realizó ecocardiografía en la cual se encontró aurícula derecha dilatada y ocupada con imagen con protrusión al ventrículo derecho. El hospital no tiene servicio de cirugía cardiovascular, pero frente a la gravedad de la paciente con signos de muerte inminente se decide la intervención, la cual es realizada en conjunto, por cirujanos generales dedicados a la cirugía torácica y cirujanos vasculares previo consentimiento personal y familiar, para tratar

de realizar la descompresión inmediata de las cavidades cardíacas.

**Intervención quirúrgica** Paciente en decúbito supino y tórax en hiperextensión, anestesia general endotraqueal, previa asepsia y antisepsia de la región anterior del tórax. Se realizó esternotomía media, se le colocó separador de Finochietto, al encontrarse con una gran masa tumoral hacia la porción lateral derecha del mediastino anterior que se extendía

hasta el mediastino medio, se retiró toda la grasa mediastínica, se abrieron las dos cavidades pleurales de donde emanó gran cantidad de líquido claro de ambas cavidades pleurales, se comprobó que el tumor se extendía a través de la luz de la VCS hacia la aurícula derecha. Se realizó abertura del pericardio, encontrándose gran derrame, la disección se

lo cual era factible, pero el tamaño del tumor y su protrusión a través de la válvula tricúspide comprometía el gasto cardíaco el cual mejoraba de manera espectacular al hacer tracción hacia fuera, por lo que se decidió realizar la extracción del tumor remanente, se realizó una incisión comenzando de forma lateral en la vena cava y se extendió unos centímetros a la aurícula



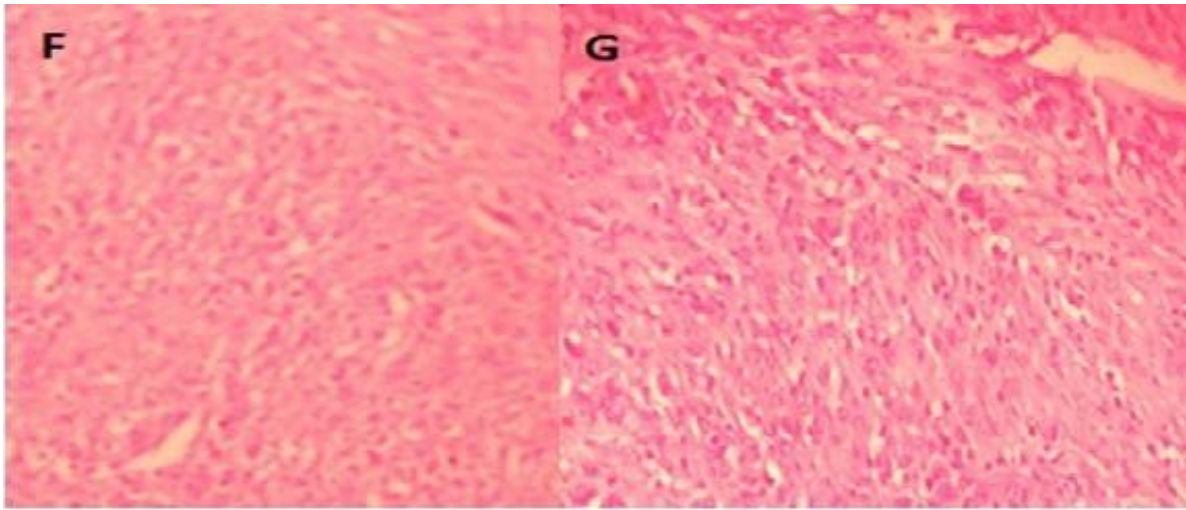
**Figura 2.** Piezas quirúrgicas.

**D.** Tumor inicial resecado. **E.** Tumoración que se origina en la vena cava superior y se desplaza a través de su luz hasta las cavidades derechas, faltando parte del origen de ella por ser enviada a biopsia por congelación. Se observa en la porción inferior de la tumoración una depresión o surco (señalizada con la flecha) que corresponde a su prolongación a través de la válvula tricúspide.

continuó entre la vena cava superior y la arteria aorta, se realizó disección del tumor inicial y se envió a Anatomía Patológica para biopsia por congelación con informe de tumor mesenquimal benigno. Se secciona la VCS en su origen (confluencia de las dos innominadas), se disecciona la vena ácigos y se liga a su entrada a la cava. La vena cava superior se secciona a la entrada de la aurícula derecha por encima de la orejuela, se pudo observar la porción tumoral penetrando en forma de tapón por dentro del remanente venoso, y a la palpación se pudo comprobar la extensión de este a través de la válvula tricúspide hacia el ventrículo derecho.

Se realizó la colocación de una prótesis de politetrafluoretileno (PTFE) en el origen de la VCS con el objetivo de anastomosarla distalmente a la orejuela de la aurícula derecha,

derecha y se extrajo en su totalidad (figura 2). Se realizó la auriculorrafia por encima de un clamp vascular de Satinsky y una vez terminada la paciente entra en fibrilación ventricular, la cual a pesar de las maniobras de reanimación no revierte y fallece. El diagnóstico final histopatológico fue: leiomioma de bajo grado de malignidad de la VCS (figura 3).



**Figura 3.** Cortes histológicos.

**F.** Campo altamente celular, con células dispuestas en haces formando ángulos rectos, que permite la identificación tanto de áreas longitudinales como transversales dentro de un campo. Células tumorales de tamaño irregular, con atipia nuclear evidente. **G.** El citoplasma abundante rosa o rojo intenso en tinción H&E. Los núcleos suelen estar localizados en el centro, en forma de puro, hipercromáticos. Figuras mitóticas (5 mitosis x 10 campos de gran aumento).

## DISCUSIÓN

Los leiomiomas son tumores del mesénquima que por lo general se encuentran en el útero. Birch-Hirschfeld citado por Lescas Méndez OA et al.<sup>9</sup> en 1896 refirió tres casos en su libro de Anatomía Patológica en los cuales varios nódulos miomatosos plexiformes crecían en canales dilatados del útero estos espacios fueron considerados vasos linfáticos sin ofrecer otros detalles anatómicos. Knauer citado por Guzmán NL et al.<sup>10</sup> por su parte en el año 1903 reportaron cuatro casos con una descripción excelente de sus especímenes quirúrgicos, sus pacientes oscilaron entre 39 y 52 años de edad, el síntoma fundamental fue el tumor abdominal en tres pacientes y en uno los trastornos menstruales (menorragia) los tumores estuvieron en el útero en uno de los casos y en tres en el ligamento ancho.

En cuanto al leiomiosarcoma primario de los vasos sanguíneos, es un tumor maligno raro y acontece en el 2 % de todos los

leiomiosarcomas.<sup>1</sup> Los mismos se originan en las grandes venas, cerca de cinco veces más que las arterias.<sup>2</sup> El tumor se origina como una proliferación en la capa media de células musculares lisas que creció de forma intravascular, extravascular o ambas. Es más frecuente en mujeres y el sitio más común es la vena cava inferior,<sup>3</sup> donde existe el dilema si son o no prolongaciones de neoplasias uterinas. En el caso no se pudo demostrar el antecedente de enfermedad uterina. Existe en la literatura el término leiomioma benigno metastásico, si bien ha sido consagrado por el uso, no está exento de polémica, pues son muchos los detractores de una denominación que no termina de esclarecer la verdadera naturaleza de la lesión.<sup>11-13</sup>

La controversia está servida por un gran número de autores que niegan su existencia, al argumentar que un minucioso muestreo de cada una de las supuestas lesiones metastásicas, así como de la lesión uterina primitiva, permitiría

demostrar que en realidad se trata de un leiomioma de bajo grado; de hecho, en una cuidadosa revisión de los casos publicados en la literatura médica se ha logrado desechar muchos de ellos, si bien un número significativo de los mismos no ha podido ser rebatido.<sup>8</sup>

En cualquier caso, hace falta una definición concreta de los criterios necesarios para distinguir una lesión de músculo liso maligna de otra benigna (leiomioma frente a leiomioma) y así determinar la verdadera naturaleza de esta lesión; para ello se han utilizado los siguientes parámetros: necrosis tumoral,

atipia citológica e índice mitótico.<sup>8-10</sup> No obstante, hay otra serie de parámetros secundarios que ayudan a determinar la verdadera naturaleza de la lesión, como son la edad de la paciente, el tamaño tumoral, la apariencia macroscópica de la lesión y, por supuesto, la invasión vascular y de estructuras adyacentes, estos últimos indicativos de malignidad. El diagnóstico diferencial se plantea con metástasis de leiomioma, leiomiomatosis pulmonar primaria (no hay antecedentes ginecológicos), linfangioleiomiomatosis y el denominado hamartoma fibroleiomiomatoso, si bien las características clínicas quirúrgicas y patológicas descritas parecen propias y difieren de las del resto de entidades.<sup>7-10</sup> El pronóstico es malo y está supeditado a la precocidad del diagnóstico, ya que, si bien muchos de los casos son indolentes, en ocasiones se ha observado SVCS,<sup>14</sup> como en el caso que presentó con la consiguiente morbilidad y mortalidad. El tratamiento convencional es en

ocasiones la quimiorradioterapia de inducción seguida por la resección quirúrgica e injertos venosos autólogos o prótesis de politetrafluoretileno o en los casos extremos como lo fue este caso, tratar de solventar la obstrucción a corazón parado con circulación extracorpórea y la implantación de prótesis.<sup>15-16</sup>

## CONCLUSIONES

Se realiza el reporte de una paciente portadora de un leiomioma de la VCS con extensión intraluminal a las cavidades cardíacas derechas como una entidad a tener en cuenta en presencia de un SVCS, donde una vez hecho el diagnóstico la terapéutica debió ser de inmediato para evitar resultados fatales como el que caracterizó a la enferma.

## REFERENCIAS BIBLIOGRÁFICAS

1. Labarca E, Zapico A, Rios B, Martínez F, Santamarina M. Superior vena cava syndromedue to a leiomyosarcoma of the anterior mediastinum: A case report and literature overview. *Int J Surg Case Rep.* 2014;5 (12):984-7.
2. de Chaumont A, Pierret C, de Kerangal X, Le Moulec S, Laborde F. Leiomyosarcoma of the superior vena cava. *Ann Thorac Surg.* 2014 Aug;98(2):725-7.
3. Benvenuti M, Lorusso R, Gelsomino S, Benetti D, Pariscenti G, Borghesi A, et al. Resection of a primary leiomyosarcoma of the

- superior vena cava and right atrium on a beating heart. *Int J Cardiol.* 2011 Sep 15;151(3):e100-2.
4. Du J, Zhao X, Guo D, Li H, Sun B. Intravenous leiomyomatosis of the uterus: A clinic pathologic study of 18 cases, with emphasis on early diagnosis and appropriate treatment strategies. *Hum Pathol.* 2011;42:1240-1246.
5. Ibáñez Muñoz D, Riaguas Almenara A, Sota Ochoa P, Paradisi Chacon CE, Martínez Mombila E, Sarria Octavio de Toledo L. Leiomiomas endovasculares en vena cava inferior con síndrome de Budd-Chiari asociado: a propósito de un caso. *Rev Arg Radiol.* 2011;75(3):193-5.
6. Kandpal H, Sharma R, Gamangatti S, Srivastava DN, Ashish S. Imaging the Inferior Vena Cava: A Road Less Traveled. *Radio Graphics.* 2008;28:669-89.
7. Del Valle C, Rodríguez MD, García V, Zapico A. Leiomiomatosis benigna metatanzante: a propósito de un caso. *Clin Invest Gin Obst.* 2012;39(5):213-15.
8. Bargalló X, Gilabert R, Nicolau C, García-Pagán JC, Ayuso JR, Brú C. Sonography of Budd-Chiari syndrome. *AJR Am J Roentgenol.* 2006;187:W33-W41.
9. Lescas Méndez OA, Huerta Rico PC, Cordero Reyes S, Castro Gutiérrez A, Salgado Alday ME, Conde Vázquez E, et al. Leiomioma con extensión intracardiaca que condiciona insuficiencia cardiaca aguda: Reporte de caso. *Rev Fac Med (Méx.)* [Internet]. 2013 Dic [citado 05 Mar 2019];56(6):[aprox. 6 p.]. Disponible en: [http://www.scielo.org.mx/scielo.php?script=sci\\_arttext&pid=S0026-17422013000900005&lng=pt](http://www.scielo.org.mx/scielo.php?script=sci_arttext&pid=S0026-17422013000900005&lng=pt)
10. Guzmán NL, Dergal BE, Capurso GM, Hernández VJ, Garmilla EJ. Leiomiomatosis intravenosa: Informe de una paciente. *Cir Gen.* 2000;22(3):236-241.
11. Ni B, Chen H, Chen M, Gong Q, Shao Y. Leiomioma intrapericárdico primario como causa de taquiarritmia auricular. *Rev Esp Cardiol.* 2017;70(11):1017-8.
12. Calzas J, Lianes P, Cortés-Funes H. Patología del corazón de origen extracardiaco (VII) Corazón y neoplasias. *Rev Esp Cardiol* [Internet]. 1998 [citado 05 Mar 2019];51(4): [aprox. 18 p.]. Disponible en: <http://www.revespcardiol.org/es/patologia-delcorazon-origen-extracardiaco/articulo/271/>.
13. Alvarado Arce EM, Odio Cortés D. Síndrome de vena cava superior: una emergencia médico quirúrgica. *Rev Clín Esc Med UCR* [Internet]. 2015 [citado 05 Mar 2019];5(1): [aprox. 11 p.]. Disponible en: <https://revistas.ucr.ac.cr/index.php/clinica/article/view/18338/18526>
14. Pérez Maure M, Subils G, Peresin Paz R, Cazaux A, Cambursano VH, Cortés JR. Síndrome de vena cava superior: forma inicial de presentación en enfermedades neoplásicas. *Rev Fac Cien Méd* [Internet]. 2013 [citado 05 Mar 2019];70(4):[aprox. 6 p.]. Disponible en: <http://www.revista2.fcm.unc.edu.ar/2013.70.4/Casos.clinicos/sindrome.vena.cava.superior/Sindrome.de.vena.cava.superior.htm>

15. Labbé J, Pumarino A, Valdivia G, Ibarra J, Merello L, Quiroz M. Tumor intracardíaco como presentación de leiomiomatosis intravascular. Rev Chil Cardiol [Internet]. 2014 [citado 05 Mar 2019];33(1):[aprox. 6 p.]. Disponible en:  
[https://scielo.conicyt.cl/scielo.php?script=sci\\_arttext&pid=S0718-8560201400](https://scielo.conicyt.cl/scielo.php?script=sci_arttext&pid=S0718-85602014000100009&lng=es)

[0100009&lng=es](https://scielo.conicyt.cl/scielo.php?script=sci_arttext&pid=S0718-85602014000100009&lng=es)

16. Barksdale J, Abolhoda A, Saremi F. Intravenous leiomyomatosis presenting as acute Budd-Chiari syndrome. J Vasc Surg. 2011;54

(3):860-3.

Recibido: 2 de septiembre de 2018

Aprobado: 28 de noviembre de 2018

Ronda: 4

Dr.C. Miguel Emilio García Rodríguez. Doctor en Ciencias Médicas. Especialista de Primer y Segundo Grado en Cirugía General. Especialista de Segundo Grado en Organización y Administración de Salud. Máster en Urgencias Médicas. Profesor e Investigador Titular. Hospital Universitario Manuel Ascunce Domenech.

Universidad de Ciencias Médicas. Camagüey, Cuba.

Email:

[grmiquel.cmw@infomed.sld.cu](mailto:grmiquel.cmw@infomed.sld.cu)