

---

## Tumor de células granulares: a propósito de un caso

### *Granule cell tumor: a case report*

Yoel Michel Reina-Rodríguez <sup>1\*</sup> <https://orcid.org/0000-0002-4872-6754>

Jordanis Viamontes-Beltrán <sup>2</sup> <https://orcid.org/0000-0001-6496-0666>

René David Morales-Basulto <sup>3</sup> <https://orcid.org/0000-0002-3525-628X>

José Benito González-Moahmed <sup>2</sup> <http://orcid.org/0000-0002-1693-7231>

<sup>1</sup> Universidad de Ciencias Médicas de Camagüey. Hospital Militar Dr. Octavio de la Concepción y de la Pedraja. Servicio de Cirugía Maxilofacial. Camagüey, Cuba.

<sup>2</sup> Policlínico Arturo Puig Ruiz de Villa. Servicio de Estomatología General Integral. Municipio Minas. Camagüey, Cuba.

<sup>3</sup> Universidad de Ciencias Médicas de Camagüey. Hospital General Docente Martín Chang Puga. Servicio de Cirugía Maxilofacial. Nuevitas, Camagüey, Cuba.

\*autor por correspondencia (email): [yoelm.rr@nauta.cu](mailto:yoelm.rr@nauta.cu)

---

### RESUMEN

**Fundamento:** el mioblastoma de células granulares también conocido como tumor de Abrikossoff es una neoplasia benigna de rara frecuencia formada por células de aspecto granular.

**Objetivo:** exponer aspectos clínicos del mioblastoma de células granulares.

**Presentación del caso:** se reportó el caso de un paciente masculino de raza negra, 50 años de edad, que fue remitido de la Atención Primaria con impresión clínica de fibroma lingual, al examen bucal se observó lesión ovoide de 3 cm de diámetro en el dorso de la lengua, asintomática, firme, hipocoloreada, consistencia dura y bordes precisos. Se realizó exéresis mediante biopsia escisional. El diagnóstico histopatológico determinó mioblastoma de células granulares.

**Conclusiones:** tanto las características clínicas como histológicas del tumor de células granulares son muy semejantes a otras neoplasias malignas que se asientan en la lengua como el carcinoma epidermoide por tanto su diagnóstico constituye un reto para el estomatólogo.

**DeCS:** TUMOR DE CÉLULAS GRANULARES/cirugía; TUMOR DE CÉLULAS GRANULARES/patología; NEOPLASMAS DE LA LENGUA/cirugía; NEOPLASMAS DE LA LENGUA/diagnóstico; INFORMES DE CASOS.

---

## ABSTRACT

**Background:** granular cell tumor known as Abrikossoff's tumor is a benign neoplasm of rare incidence formed by cell of granular aspects.

**Objective:** to expose clinical aspects of granular cell tumor.

**Case report:** a clinical case is reported of a 50 years-old black male patient. He was remitted of Primary Health Service with diagnostic impression of tongue's fibroma, in the oral exam was detected an oval lesion of 3cm of diameter on dorsum of the tongue, asymptomatic, firm consistency, and well defined. The lesion was removed by excision biopsy. The histological-pathological study determined a granular cell tumor.

**Conclusions:** both the clinical and histological characteristics of the granular cell tumor are very similar to other malignant neoplasm that settle on the tongue such as epidermoid cell carcinoma therefore its diagnosis constitutes a challenge for the dentistry.

**DeCS:** GRANULAR CELL TUMOR/surgery; GRANULAR CELL TUMOR/pathology; TONGUE NEOPLASMS/surgery; TONGUE NEOPLASMS/diagnosis; CASE REPORTS.

---

Recibido: 19/11/2019

Aprobado: 18/11/2020

Ronda: 1

---

## INTRODUCCIÓN

El tumor de células granulares (TCG), también conocido como schwannoma de células granulares, mioblastoma de células granulares o tumor de Abrikossoff, de acuerdo a la Organización Mundial de la Salud se define como tumor benigno con diferenciación neuroectodérmica compuesta por células grandes de ovals a redondas con citoplasma eosinófilo granular abundante. <sup>(1,2,3)</sup>

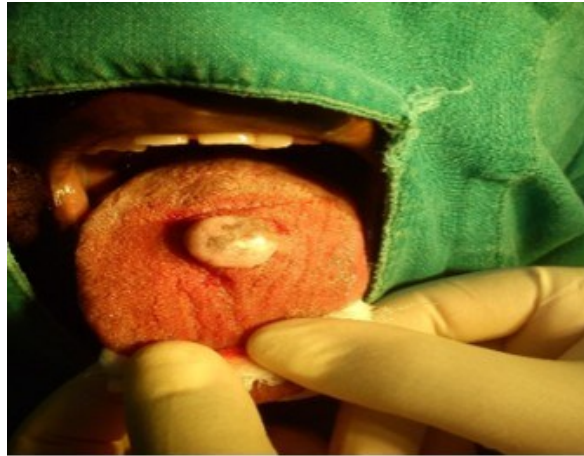Se trata de un tumor raro que puede localizarse en cualquier parte del cuerpo humano, aunque en más de la mitad de los casos se presenta en la región de cabeza y cuello dentro del territorio orofacial su localización más habitual es la lengua. <sup>(4,5,6)</sup> Otros sitios escogidos son: mucosa del labio, encía y paladar blando.

Su sitio de preferencia como ya se expuso es el dorso de la lengua donde se desarrolla como una formación elevada, de alrededor de 1 cm de diámetro, circunscrito, submucoso, no doloroso y de crecimiento lento. Lo común es que esta neoplasia es única pero cerca del 4 % de los casos hay nodos múltiples sobre todo en la lengua. Por definición es una neoplasia benigna, pero en el 3 % de los tumores el comportamiento es maligno. <sup>(7)</sup> El objetivo del artículo es exponer características clínicas de un paciente con mioblastoma en dorso de la lengua.

## PRESENTACIÓN DEL CASO

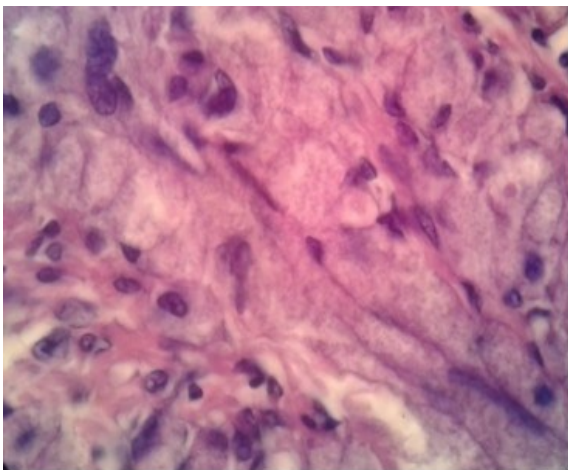
Se reporta el caso de un paciente masculino de raza negra, 50 años de edad, fue remitido de la Atención Primaria de Salud por presentar una lesión ovoide en dorso de la lengua. Al interrogatorio refirió que hace un año presentaba esa lesión la cual iba creciendo de forma progresiva, sin embargo, no sentía molestias durante la deglución.

Al examen extraoral no se detectaron adenopatías. Al examen intrabucal se observó una masa ovoide en el dorso de la lengua de 3 cm de diámetro de consistencia dura, firme, de color semejante a la lengua, sobrelevada y de bordes bien definidos (Figura 1).

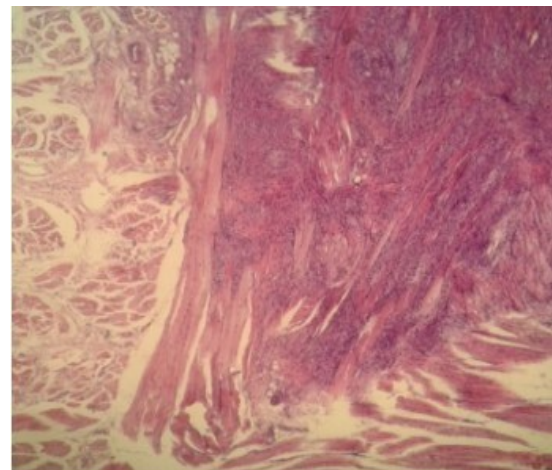


**Figura 1.** Lesión nodular en la línea media en cara dorsal de la lengua.

Se realizaron los chequeos preoperatorios: hemoglobina 13g/L, tiempo de sangramiento 1 min, tiempo de coagulación 6 min, conteo de plaquetas  $200 \times 10^9/L$ . Se realizó exéresis de la lesión bajo anestesia local con lidocaína 2 %, con margen de seguridad. La muestra fue enviada al departamento de Anatomía Patológica. El estudio histopatológico reportó: lesión tumoral que separa los haces musculares de la lengua, compuesta por células grandes, redondas o poligonales, de bordes nítidos y citoplasma granular eosinofílico abundante, con núcleo pequeño y central (Figura 2 y 3).

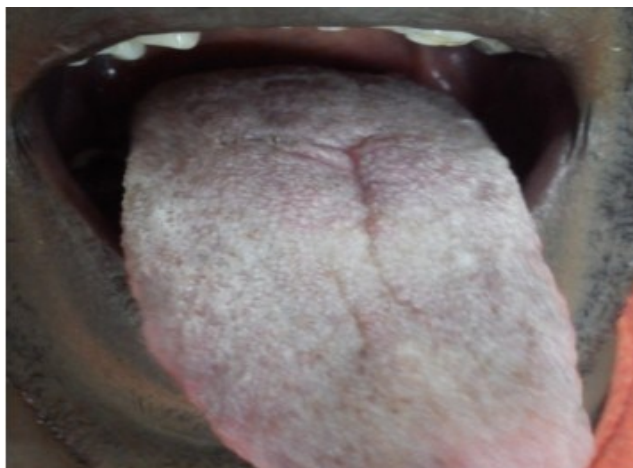

**Figura 2.** Se observan células grandes, redondas o poligonales, de bordes nítidos y citoplasma granular eosinofílico abundante, con núcleo pequeño y central.



**Figura 3.** La interposición de haces musculares entre las células tumorales le confieren un falso aspecto de infiltración.

Los hallazgos resultaron compatibles con tumor de células granulares o tumor de Abrikossoff. El paciente ha tenido seguimiento en consulta y después de seis meses no ha habido recidiva de la lesión (Figura 4).



**Figura 4.** Evolución después de 6 meses, se puede constatar buena cicatrización y ausencia de recidiva.

## DISCUSIÓN

El TCG puede aparecer a cualquier edad, pero es común en adultos. El ratio de pacientes masculinos-femeninos es 1:2, por lo que muchos autores refieren que tiene una ligera preferencia por el género femenino. <sup>(8)</sup> En una serie de casos estudiados por Van Loo S et al. <sup>(6)</sup> desde 1977 al 2013 diagnosticaron 16 pacientes con TCG donde predominó el sexo femenino y edades comprendidas entre los cuatro y 62 años de edad, la localización más frecuente fue el dorso de la lengua que se presentó como una lesión solitaria.

Un estudio similar llevado a cabo por Gopinath D et al. <sup>(9)</sup> muestran dos casos de pacientes femeninas de 17 y 40 años respectivamente con presencia de TCG en el dorso de la lengua. El paciente de este caso presentaba la lesión en dicha localización anatómica lo que coincide con la mayoría de la literatura revisada que plantea que la lengua es el sitio de mayor aparición del TCG. La histogénesis del tumor de células granulares es aún discutida, estudios inmunohistoquímicos y ultraestructurales plantean que se origina de las células de Schwann. <sup>(10,11)</sup>

Se plantea que del 1 al 2 % puede metastatizar a través de la vía hematógica. Muchos criterios de malignidad han sido sugeridos como el propuesto por Fanburg-Smith. Los sitios comunes de metástasis son los huesos, nódulos linfáticos, cavidad peritoneal y los pulmones. <sup>(9)</sup> Por histología el citoplasma contiene numerosos gránulos, el núcleo es picnótico, las mitosis son raras, no hay estriaciones; en el mioblastoma de la lengua, la interposición de haces musculares entre las células tumorales le confieren un falso aspecto de infiltración. Estos detalles hacen que TCG sea confundido con neoplasias malignas como carcinoma. <sup>(7)</sup>

El tratamiento para este tipo de lesión es la exéresis mediante biopsia escisional con un margen de seguridad para evitar recidivas. <sup>(7,9,12)</sup> Este fue el tratamiento elegido en el caso, ha tenido seguimiento en consulta y después de seis meses no ha habido recidiva de la lesión. Se realizó el diagnóstico diferencial con el rabdomioma, el shawnoma y el leimioma.

## CONCLUSIONES

Las características clínicas e histológicas del tumor de células granulares son muy semejantes al carcinoma epidermoide, por tanto, su diagnóstico constituye un reto para el estomatólogo.

## REFERENCIAS BIBLIOGRÁFICAS

1. Ortiz Hidalgo C, Frías Soria CL. Análisis histopatológico e inmunohistoquímico del tumor de células granulares. Estudios de 12 casos con una breve nota histórica. Rev Esp Patol [Internet]. 2018 [citado 10 Nov 2020];30(10):[aprox. 9 p.]. Disponible en: <https://www.sciencedirect.com/science/article/pii/S1699885518300436>
2. Tobouti PL, Pigatti FM, Martins-Mussi MC, Sedassari BT, Orsini-Machado-de-Sousa SC. Extra-tongue oral granular cell tumor: Histological and immunohistochemical aspect. Med Oral Patol Oral Cir Bucal [Internet]. 2017 [citado 10 Nov 2020];21(1):[aprox. 6 p.]. Disponible en: <http://www.medicinaoral.com/medoralfree01/v22i1/medoralv22i1p31.pdf>
3. Nicolau Ferreira VY, Candeia Lyra T, Ferreti Bonan PR, da Cruz Pérez ED, Lucena Pereira L. Tumor de células granulosas bifocal en mucosa bucal. Rev Cubana Estomatol [Internet]. 2016 [citado 10 Nov 2020];53(3):[aprox. 5 p.]. Disponible en: <https://www.medigraphic.com/cgi-bin/new/resumen.cgi?IDARTICULO=72025>
4. Rojo Quintero N, Bastián Manso L, Creagh García J, Toledo Cabarcos Y, Cuenca Álvarez SM, Springer Pérez PM. Tumor de células granulares intratiroideo. Arch méd Camagüey [Internet]. 2019 [citado 10 Nov 2020];23(1): [aprox. 9 p.]. Disponible en: [http://scielo.sld.cu/scielo.php?pid=S1025-02552019000100112&script=sci\\_arttext&tlng=pt](http://scielo.sld.cu/scielo.php?pid=S1025-02552019000100112&script=sci_arttext&tlng=pt)
5. Olfa El Amine E, Azza G, Goucha A, Gritli S, Gamoudi A. Atypical Granular Cell Tumor of the Larynx: Report of an Unusually Aggressive Tumor. J Cancer Sci Ther [Internet]. 2017 [citado 10 Nov 2020];9(4):[aprox. 3 p.]. Disponible en: <https://www.semanticscholar.org/paper/Atypical-Granular-Cell-Tumor-of-the-Larynx%3A-Report-Elhadj-Gabsi/d54baa6f9f2f1e013a5fc1f99e8deb239f5d7225>
6. Van de Loo S, Thunnissen E, Postmus P, Van der Waal I. Granular cell tumor of the oral cavity; a case series including a case of metachronous occurrence in the tongue and the lung. Med Oral Patol Oral Cir Bucal [Internet]. 2015 [citado 10 Nov 2020];20(1):[aprox. 3 p.]. Disponible en: <https://www.ncbi.nlm.nih.gov/pmc/articles/PMC4320418/>.
7. Santana Garay JC. Atlas de patología del complejo bucal. 2<sup>da</sup> ed. La Habana: Editorial Ciencias Médicas; 2010.
8. Das S, Das RN, Sen A, Chatterjee U, Datta C, Choudhuri M. Cytological and histological correlation of granular cell tumor in a series of three cases. J Can Res Ther. [Internet]. 2018 [citado 10 Nov 2020];14(2):[aprox. 4 p.]. Disponible en: <http://www.cancerjournal.net/article.asp?issn=0973-1482;year=2018;volume=14;issue=2;spage=459;epage=461;aulast=Das>
9. Gopinath D, Beena VT, Padmakumar SK, Sugirtharaj G. Granular cell tumor of tongue: Report of two cases. Indian J Oral Sci [Internet]. 2016 [citado 10 Nov 2020];7(1):[aprox. 3 p.]. Disponible en: <http://www.indjos.com/article.asp?issn=0976-6944;year=2016;volume=7;issue=1;spage=47;epage=50;aulast=Gopinath>
10. Macêdo Filho RA, De Queiroz Figueiredo RL, De Castro Gomes DQ, Dantas Da Silveira EJ, <http://revistaamc.sld.cu/>

Weege Nonaka CF, Muniz Alves P, et al. Granular Cell Tumor of the Tongue: Report of an Uncommon Neoplasm. Oral Surg Oral Med [Internet]. 2018 [citado 10 Nov 2020];126(3):[aprox. 7 p.]. Disponible en: [https://www.oooojournal.net/article/S2212-4403\(18\)30381-X/fulltext](https://www.oooojournal.net/article/S2212-4403(18)30381-X/fulltext)

11. Musha A, Ogawa M, Yokoo S, Musha A. Granular cell tumors of the tongue: fibroma or schwannoma. Head Face Medicine [Internet]. 2018 [citado 10 Nov 2020];14(1):[aprox. 6 p.]. Disponible en: <https://link.springer.com/article/10.1186/s13005-017-0158-9>

12. Koutsias G, Chatzifotiou E, Tsompanidou C, Pavlidis P, Zagelidou E, Anestakis D. Granular Cell Tumor of the Tongue: A Case Report. Clin Oncol Res [Internet]. 2018 [citado 10 Nov 2020];1(1): [aprox. 4 p.]. Disponible en: <https://austinpublishinggroup.com/clinics-in-oncologyresearch/download.php?file=fulltext/cor-v1-id1005.pdf>

### **CONFLICTOS DE INTERESES**

Los autores declaran no tener conflictos de intereses.

### **CONTRIBUCIÓN DE AUTORÍA**

- Yoel Michel Reina-Rodríguez (Análisis e interpretación de datos. Asesoría ética).
- Jordanis Viamontes-Beltrán (Concepción y diseño del trabajo. Redacción del manuscrito).
- René David Morales-Basulto (Análisis e interpretación de datos. Aprobación de su versión final).
- José Benito González-Moahmed (Análisis e interpretación de datos. Revisión crítica del manuscrito).