

Fijación externa en pacientes pediátricos con fracturas supracondíleas del húmero

External fixation in pediatric patients with supracondylar humeral fractures

Alejandro Alvarez-López^{1*} <https://orcid.org/0000-0001-8169-2704>

Valentina Valdebenito-Aceitón² <https://orcid.org/0000-0002-8357-8830>

Sergio Ricardo Soto-Carrasco² <https://orcid.org/0000-0002-8737-1706>

¹ Universidad de Ciencias Médicas. Hospital Pediátrico Provincial Dr. Eduardo Agramonte Piña. Departamento de Ortopedia y Traumatología. Camagüey, Cuba.

² Universidad Católica de la Santísima Concepción. Facultad de Medicina. Estudiante de Medicina. Concepción, Chile.

*Autor para la correspondencia (email): aal.cmw@infomed.sld.cu

RESUMEN

Introducción: Las fracturas supracondíleas del húmero en el niño son por lo general de tratamiento quirúrgico, mediante reducción cerrada o abierta asociada a la colocación de alambres. Por su parte, la fijación externa es una opción aceptada en ciertas circunstancias.

Objetivo: Actualizar sobre el uso de la fijación externa en pacientes con fractura supracondílea del húmero en el niño.

Métodos: Se realizó una búsqueda y análisis de la información en un periodo de 61 días (primero de junio al 31 de julio de 2023) y se emplearon las siguientes palabras: *pediatric supracondylar humeral fractures AND external fixation, external fixation AND elbow, complex fractures AND pediatric supracondylar*. A partir de la información obtenida se realizó una revisión bibliográfica de un total de 177 artículos publicados en las bases de datos PubMed, Hinari, SciELO y Medline mediante el gestor de búsqueda y administrador de referencias EndNote. De ellos, se utilizaron 34 citas seleccionadas para realizar la revisión, 32 de los últimos cinco años.

Resultados: Se hizo referencia a las indicaciones y contraindicaciones, además de las ventajas de la fijación externa. Se mencionaron las principales diferencias entre la fijación con alambres de Kirschner

y la fijación externa. Se expuso la técnica en cinco pasos. Se plasmaron los cuidados posoperatorios, complicaciones y comentarios sobre los resultados.

Conclusiones: La fijación externa constituye una modalidad de tratamiento efectiva para pacientes pediátricos con patrones de fractura complejos. Es una técnica factible de realizar y reproducir. Los resultados son iguales o superiores al ser comparados con las otras modalidades quirúrgicas.

DeCS: FRACTURAS HUMERALES DISTALES/cirugía; FIJADORES EXTERNOS; NIÑO; CONTRAINDICACIONES DE LOS PROCEDIMIENTOS; EFECTIVIDAD.

ABSTRACT

Introduction: Supracondylar humerus fractures in children are generally treated surgically, through closed or open reduction associated with placement of the wires. For its part, external fixation is an accepted option in certain circumstances.

Objective: To update on the use of external fixation in patients with supracondylar fracture of the humerus in children.

Methods: The search and analysis of the information was carried out in a period of 61 days (June 1st to July 31st, 2023) and the following words were used: pediatric supracondylar humeral fractures AND external fixation, external fixation AND elbow, complex fractures AND pediatric supracondylar. Based on the information obtained, a bibliographic review of a total of 177 articles published in the PubMed, Hinari, SciELO and Medline databases was carried out using the EndNote search engine and reference administrator. Of these, 34 selected citations were used to carry out the review, 32 of the last five years.

Results: References are made to the indications and contraindications, in addition to the advantages of external fixation. The main differences between Kirschner wire fixation and external fixation are mentioned. The technique is exposed in five steps. Postoperative care, complications and comments on the results are reflected.

Conclusions: External fixation is an effective treatment modality for pediatric patients with complex fracture patterns. It is a feasible technique to perform and reproduce. The results are equal or superior when compared with other surgical modalities.

DeCS: HUMERAL FRACTURES, DISTAL/surgery; EXTERNAL FIXATORS; CHILD; CONTRAINDICATIONS, PROCEDURE; EFFECTIVENESS.

Recibido: 01/10/2023

Aprobado: 01/12/2023

<http://revistaamc.sld.cu/>



INTRODUCCIÓN

Las fracturas supracondíleas del codo en las edades pediátricas representan de la mitad a las tres cuartas partes de los traumas de esta articulación. La mayor incidencia ocurre de cinco a 10 años con predominio en el sexo masculino y del lado izquierdo.^(1,2,3)

El 80 % de los enfermos necesita de tratamiento quirúrgico consistente en la reducción cerrada o abierta y la colocación de alambre de Kirschner (K) en diferentes configuraciones geométricas tanto laterales como cruzados.^(4,5,6)

Aunque la colocación de alambre de forma percutánea o abierta después de la reducción es el método más empleado con resultados satisfactorios en la mayoría de los enfermos, existen ciertas situaciones relacionadas con la fractura y el enfermo en que es necesaria la utilización de otros medios de estabilización como lo es la fijación externa (FE).^(7,8,9)

La configuración de la FE puede ser unilateral, bilateral o circular en dependencia de la disponibilidad y tipo de afección a ser utilizada. Los alambres pueden ser colocados de un solo lado o atravesar toda la estructura ósea de cortical a cortical.^(10,11,12)

La FE en la articulación del codo brinda estabilidad, permite la distracción, corrección de deformidades angulares, favorece el movimiento articular en caso de rigidez, entre otras funciones. En dependencia del propósito en su uso los fijadores externos pueden ser dinámicos, ocasión en que permiten el movimiento de la articulación, o los estáticos que la limitan.^(11,13)

Debido a la importancia de este asunto en la traumatología infantil y la escasa información disponible sobre esta temática en la literatura nacional e internacional se realizó una revisión de la enfermedad con el objetivo rector de actualizar sobre la FE en niños con fractura supracondílea del húmero.

MÉTODOS

La búsqueda y análisis de la información se realizó en un periodo de 61 días (primero de junio al 31 de julio de 2023) y se emplearon las siguientes palabras: *pediatric supracondylar humeral fractures AND external fixation, external fixation AND elbow, complex fractures AND pediatric supracondylar*.

Para centrar la búsqueda se utilizaron los operadores booleanos OR o AND según correspondía. A partir de la información obtenida se realizó una revisión bibliográfica de un total de 177 artículos publicados en las bases de datos PubMed [<https://pubmed.ncbi.nlm.nih.gov/>], Hinari [<https://www.who.int/hinari/es/>], SciELO [<https://scielo.org/es/>] y Medline [<https://medlineplus.gov/spanish/>] mediante el gestor de búsqueda y administrador de referencias EndNote. De ellos se utilizaron 34 citas seleccionadas para realizar la revisión, 32 de los últimos cinco años. Se consideraron estudios

de revisión, presentaciones de casos y originales. Se excluyeron investigaciones realizadas en laboratorios de biomecánica.

DESARROLLO

Las principales indicaciones de la FE en pacientes pediátricos con fractura supracondílea del húmero son: presencia de daño perióstico (tipo IV de Gartland), fracturas oblicuas, conminutas, abiertas, daño neurovascular, fracturas complejas en que la reducción dure más de 10 minutos y como medio de fijación después de la osteotomía para corregir la deformidad angular y rotacional.^(14,15,16)

Dentro de las contraindicaciones relativas para la colocación de la FE en la articulación del codo se encuentran: infección local en el sitio donde deben colocarse los alambres, alteraciones de la anatomía por afecciones previas lo que aumenta la posibilidad de lesiones vasculonerviosas, presencia de otros medios de osteosíntesis en la zona, inexperiencia del cirujano e imposibilidad por parte del enfermo de garantizar el cuidado posoperatorio de los alambres.^(16,17)

El procedimiento quirúrgico tiene las siguientes ventajas: es útil en todos los patrones de fracturas, brinda una fijación estable, previene el colapso secundario por la conminución de la pared medial o lateral, permite la cicatrización de las partes blandas, favorece la movilización temprana del codo y no necesita de inmovilización enyesada.^(18,19,20)

Existen diferencias a tener en cuenta en relación a la reducción y fijación de pacientes pediátricos con fracturas supracondíleas del húmero manejados alambre de Kirschner *versus* FE (Tabla 1).^(21,22,23)

Tabla 1 Diferencias entre fijación con alambres K y fijación externa

Variables	Fijación con alambres K	Fijación externa
Edad	Cualquiera	Preferiblemente en niños mayores de 8 años
Estabilidad	Buena	Mejor
Movilización precoz	Limitada	Inmediata
Permite la maniobra de apalancamiento para la reducción	No	Si
Lesión del nervio cubital	Mayor	Mínima
Lesión del nervio radial	Menor	Mayor
Necesidad de inmovilización enyesada	Sí	No
Estabilidad biomecánica	Menor	Mayor
Tiempo de colocación	Tres a cuatro semanas	Cinco a seis semanas
Prevención del colapso secundario por conminución de la pared medial o lateral	No útil	Efectivo
Rigidez del codo	Mayor	Menor

El fijador externo más empleado es el de barra lateral que también es empleado en pacientes adultos con fracturas del tercio distal del radio. Entre los componentes de este dispositivo se encuentran: alambre de Kirschner, alambres roscados de 2 mm, barra lateral, dados para el soporte de la barra y los alambres roscados (Figura 1).^(24,25)



Figura 1 Fijador externo. 1- Alambre de Kirschner, 2- Alambres de 2 mm roscados, 3- Barra lateral, 4- Dados para soporte de barra y alambres roscados. (Imagen propia de los autores).

La técnica para la colocación de la FE consiste en cinco pasos (Figura 2):^(10,25,26)

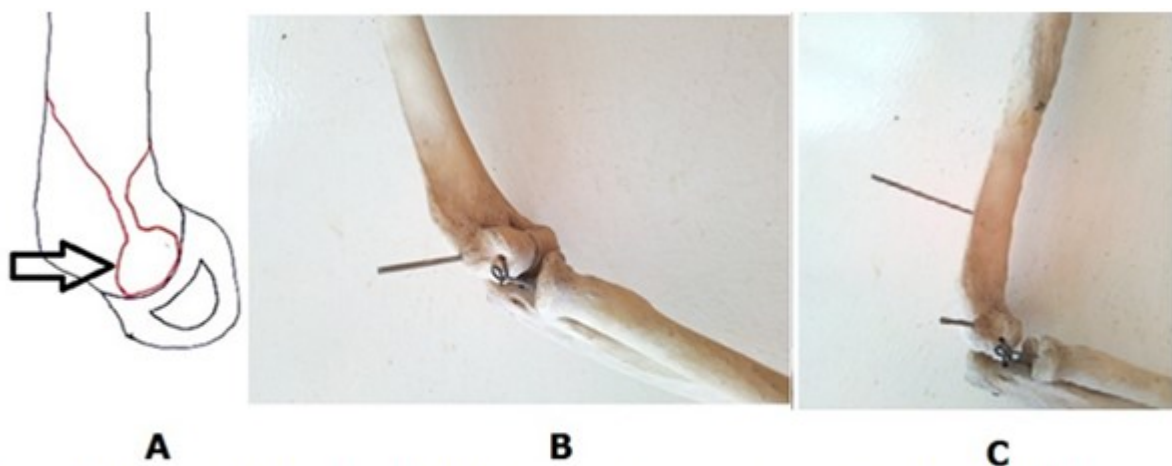


Figura 2 Colocación de alambre distal de 2 mm. A- Representación gráfica donde la flecha negra indica el sitio de colocación del alambre. B- Colocación de alambre de 2 mm. C- Colocación de alambre proximal. (Imagen propia de los autores).

Primero: colocación del alambre distal para lo cual se toma como referencia la porción circular que sirve como una diana (Figura 2A), luego mediante un dispositivo manual se coloca este alambre el cual no debe sobrepasar la cortical medial para evitar daño del nervio cubital (Figura 2B).

Segundo paso: consiste en la colocación del alambre proximal, previa pequeña incisión de piel, mediante una pinza Kelly se avanza hasta el hueso en este caso el húmero y con la ayuda de un deslizador colocamos este alambre. El deslizador evita en mayor medida la lesión del nervio radial (Figura 2C).

Tercer paso: en este momento se realiza la reducción de la fractura mediante las maniobras habituales, en las que los alambres ayudan a obtener una alineación aceptable de los fragmentos.

Cuarto paso: luego del control imagenológico trans-operatorio, se procede a colocar la barra lateral del fijador externo y los dados (Figura 3).

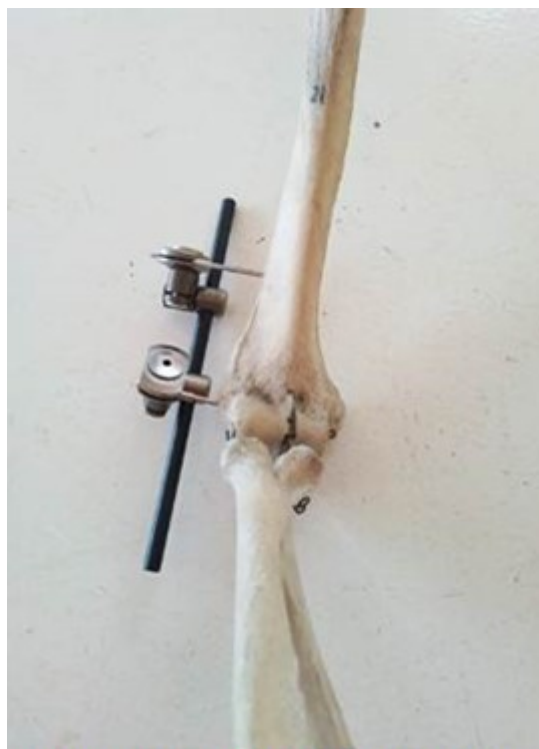

Figura 3 Colocación de fijación externa.
Colocación de la barra lateral y los dados.
(Imagen propia de los autores).

Quinto paso: consiste en la colocación del alambre de Kirschner con el objetivo de evitar la rotación de los fragmentos (Figura 4).

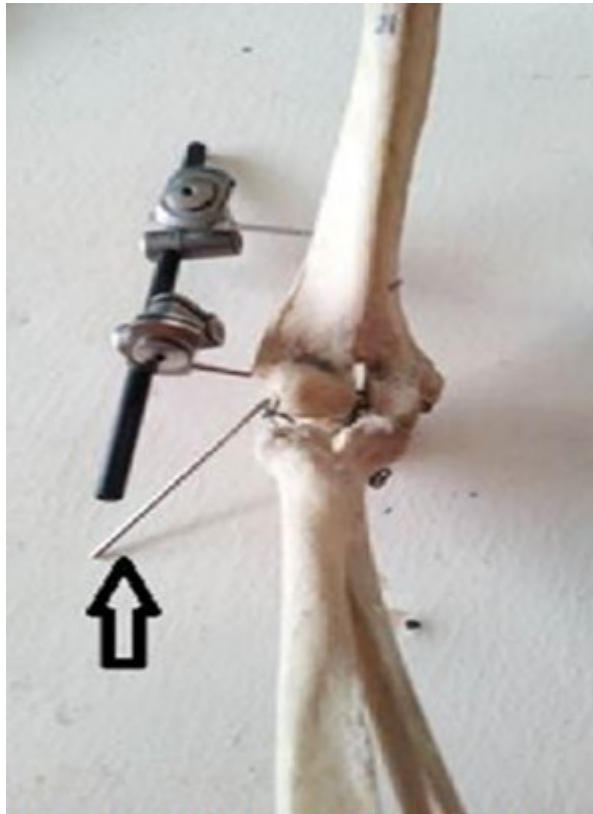


Figura 4 Colocación de alambre anti-rotatorio (flecha negra). (Imagen propia de los autores).

Los cuidados posoperatorios en estos pacientes consisten en la prescripción de analgésicos por dos o tres días, uso del cabestrillo, cura de los alambres, retirar el alambre anti-rotatorio a las tres semanas y del fijador externo a las cinco a seis semanas.^(27,28,29)

Las complicaciones más reportadas después del empleo de la FE incluyen: infección en el trayecto de los alambres, lesiones del nervio radial y/o cubital, pérdida de la reducción y aflojamiento de la fijación.^(30,31) Los resultados de la FE en pacientes pediátricos son satisfactorios en la mayoría de los enfermos según Korobeinikov et al.,⁽³²⁾ He et al.⁽³³⁾ y Segundo et al.⁽³⁴⁾

CONCLUSIONES

La FE constituye una modalidad de tratamiento efectiva para pacientes pediátricos con patrones de fractura complejos. Es una técnica factible de realizar y reproducir. Los resultados son iguales o superiores al ser comparados con las otras modalidades quirúrgicas.

REFERENCIAS BIBLIOGRÁFICAS

1. Ho C. Upper Extremity Injuries. En: Herring JA, editor. Tachdjian's Pediatric Orthopaedics. 6th ed. Philadelphia: Elsevier; 2022.p.1191-1246.
2. Hosseinzadeh P, Rickert KD, Edmonds EW. What's new in pediatric orthopaedic trauma: the upper extremity. J Pediatr Orthop [Internet]. 2020 Apr [citado 18 Jul 2023];40(4):e283-e286. Disponible en: <https://doi.org/10.1097/BPO.0000000000001409>
3. Marson BA, Ikram A, Craxford S, Lewis SR, Price KR, Ollivere BJ. Interventions for treating supracondylar elbow fractures in children. Cochrane Database Syst Rev [Internet]. 2022 Jun [citado 18 Jul 2023];6(6):CD013609. Disponible en: <https://doi.org/10.1002/14651858.CD013609.pub2>
4. Tang X, Wang J, Slongo T, Wang S, Ze R, Zhou R, et al. Comparison of internal fixation vs. external fixation after corrective osteotomy in children with cubitus varus. J Shoulder Elbow Surg [Internet]. 2020 Apr [citado 18 Jul 2023];29(4):845-52. Disponible en: <https://doi.org/10.1016/j.jse.2019.12.026>
5. Wang JH, Morris WZ, Bafus BT, Liu RW. Pediatric supracondylar humerus fractures: AAOS appropriate use criteria versus actual management at a pediatric level 1 trauma center. J Pediatr Orthop [Internet]. 2019 Sep [citado 18 Jul 2023];39(8):e578-e585. Disponible en: <https://doi.org/10.1097/BPO.0000000000001096>
6. Pan T, Widner MR, Chau MM, Hennrikus WL. Open supracondylar humerus fractures in Children. Cureus [Internet]. 2021 Mar [citado 18 Jul 2023];13(3):e13903. Disponible en: <https://doi.org/10.7759/cureus.13903>
7. Bitzer AM, Belkoff SM, LiBrizzi CL, Chibututu C, Lee RJ. Sagittal plane alignment affects the strength of pin fixation in supracondylar humerus fractures. Medicine (Baltimore) [Internet]. 2021 Jun [citado 18 Jul 2023];100(22):e26173. Disponible en: <https://doi.org/10.1097/MD.00000000000026173>
8. Chong HH, Qureshi A. Pediatric distal humeral supracondylar fracture-achievement of optimal pinning configuration. Acta Orthop Belg [Internet]. 2022 Jun [citado 18 Jul 2023];88(2):245-254. Disponible en: <https://doi.org/10.52628/88.2.9691>
9. Skaggs DL, Flynn JM. Supracondylar fractures of the distal humerus. En: Waters PM, Skaggs DL, Flynn JM, editors. Rockwood and Wilkins' Fractures in Children. 9th ed. Philadelphia: Wolters Kluwer; 2020.p.1484-1636. Disponible en: <https://lccn.loc.gov/2018056468>
10. Franz P, Narayanan U, Sepúlveda M. Fracturas supracondíleas de húmero distal. En: Sepúlveda Oviedo M, editor. Traumatología Pediátrica. Santiago de Chile: Universidad Austral de Chile; 2023.p.113-21.
11. He M, Wang Q, Zhao J, Wang Y. Efficacy of ultra-early rehabilitation on elbow function after <http://revistaamc.sld.cu/>

- Slongo's external fixation for supracondylar humeral fractures in older children and adolescents. *J Orthop Surg Res* [Internet]. 2021 Aug [citado 18 Jul 2023];16(1):520. Disponible en: <https://doi.org/10.1186/s13018-021-02671-4>
12. Pierreux PA, MOUNGONDO F, Schuind FA. Treatment of supracondylar humeral non-union by bone autograft and Hoffmann II external fixation. *Orthop Traumatol Surg Res* [Internet]. 2020 Apr [citado 18 Jul 2023];106(2):371-76. Disponible en: <https://doi.org/10.1016/j.otsr.2019.11.014>
13. Heffernan MJ, Lucak T, Igbokwe L, Yan J, Gargiulo D, Khadim M. The reverse oblique supracondylar humerus fracture: description of a novel fracture pattern. *J Pediatr Orthop* [Internet]. 2020 Feb [citado 18 Jul 2023];40(2):e131-e137. Disponible en: <https://doi.org/10.1097/BPO.0000000000001395>
14. Li WC, Meng QX, Xu RJ, Cai G, Chen H, Li HJ. Biomechanical analysis between Orthofix external fixator and different K-wire configurations for pediatric supracondylar humerus fractures. *J Orthop Surg Res* [Internet]. 2018 Jul [citado 18 Jul 2023];13(1):188. Disponible en: <https://doi.org/10.1186/s13018-018-0893-z>
15. Li J, Rai S, Tang X, Ze R, Liu R, Hong P. Surgical management of delayed Gartland type III supracondylar humeral fractures in children. *Medicine* [Internet]. 2020 [citado 18 Jul 2023];99:10. Disponible en: <https://doi.org/10.1097/MD.00000000000019449>
16. Liu S, Peng Y, Liu J, Ou Z, Wang Z, Rai S, et al. Small incision reduction and external fixation for the treatment of delayed over fourteen days supracondylar humeral fractures in children. *Front Pediatr* [Internet]. 2022 Nov [citado 18 Jul 2023];10:1039704. Disponible en: <https://doi.org/10.3389/fped.2022.1039704>
17. Morrey BF, Hotchkiss RN. External fixators of the elbow. En: Morrey BF, editor. *The Elbow and its Disorders*. 3rd ed. Philadelphia: WB Saunders; 2000.p.457-67.
18. Poggiali P, Nogueira FCS, Nogueira MPM. Management of supracondylar humeral fracture in Children. *Rev Bras Ortop (Sao Paulo)* [Internet]. 2020 Jul [citado 18 Jul 2023];57(1):23-32. Disponible en: <https://doi.org/10.1055/s-0040-1709734>
19. Rehm A, Ong JCY, Kobezda T, Granger L. Lateral entry pins and Slongo's external fixation: which method is more ideal for older children with supracondylar humeral fractures? *J Orthop Surg Res* [Internet]. 2022 Apr [citado 18 Jul 2023];17(1):208. Disponible en: <https://doi.org/10.1186/s13018-022-03117-1>
20. Shah M, Han JH, Park H, Kim HW, Park KB. Prevalence and treatment outcome of displaced high-long oblique supracondylar humeral fractures in Children. *Front Pediatr* [Internet]. 2021 Oct [citado 18 Jul 2023];9:739909 Disponible en: <https://doi.org/10.3389/fped.2021.739909>

21. Shi Q, Yan H, Yang M, Chen S, Lu B. Comparative evaluation of pinning and cast fixation vs. external fixation after lateral closing-wedge osteotomy for cubitus varus in children. *J Shoulder Elbow Surg* [Internet]. 2022 Mar [citado 18 Jul 2023];31(3):481-487. Disponible en: <https://doi.org/10.1016/j.jse.2021.04.042>
22. Stroh DA, Sullivan BT, Shannon BA, Sponseller PD. Treatment of a pediatric T-type intercondylar humerus fracture with hybrid percutaneous pinning and external fixation. *Orthopedics* [Internet]. 2017 Nov [citado 18 Jul 2023];40(6):e1096-e1098. Disponible en: <https://doi.org/10.3928/01477447-20170602-05>
23. Wynn M, Glass N, Fowler T. Comparison of direct surgical cost and outcomes for unstable elbow injuries: internal joint stabilizer versus external fixation. *JSES Int* [Internet]. 2023 Apr [citado 18 Jul 2023];7(4):692-8. Disponible en: <https://doi.org/10.1016/j.jseint.2023.03.006>
24. Rehm A, Thahir A, Ngu A, Granger L. Efficacy of ultra-early rehabilitation on elbow function after Slongo's external fixation for supracondylar humeral fractures in older children and adolescents. *J Orthop Surg Res* [Internet]. 2022 Apr [citado 18 Jul 2023];17(1):207. Disponible en: <https://doi.org/10.1186/s13018-022-03120-6>
25. Rinat B, Dujovny E, Bor N, Rozen N, Rubin G. Can a linear external fixator stand as a surgical alternative to open reduction in treating a high-grade supracondylar humerus fracture? *J Int Med Res* [Internet]. 2019 Jan [citado 18 Jul 2023];47(1):133-41. Disponible en: <https://doi.org/10.1177/0300060518797022>
26. Moses MJ, Tejwani NC. The role of external fixation in the management of upper extremity fractures. *J Am Acad Orthop Surg* [Internet]. 2023 Apr [citado 18 Jul 2023];31(16):860-70. Disponible en: <https://doi.org/10.5435/JAAOS-D-22-00077>
27. Xu YW, Zheng Y, Shi Z, Cheng H, Jiao ZJ, Cao W, et al. Case control study on micro external fixator in treating supracondylar fracture of humerus in children. *Zhongguo Gu Shang* [Internet]. 2020 Oct [citado 18 Jul 2023];33(10):902-6. Disponible en: <https://doi.org/10.12200/j.issn.1003-0034.2020.10.003>
28. Sawyer JR, Spence DD. Fractures and Dislocation in Children. En: Azar FM, Beaty JH, editor. *Campbell's operative Orthopaedics*. 14th ed. Philadelphia: Elsevier; 2021.p.1502-10.
29. Suganuma S, Tada K, Takagawa S, Yasutake H, Takata M, Shimanuki K, et al. Independent predictors affecting the reduction of pediatric supracondylar humerus fractures: a retrospective cohort study. *Eur J Orthop Surg Traumatol* [Internet]. 2021 Feb [citado 18 Jul 2023];31(2):399-406. Disponible en: <https://doi.org/10.1007/s00590-020-02784-2>
30. Shu W, Zhao R, Yang Z, Li X, Jiang G, Rai S, et al. Treatment of pediatric intercondylar humerus fracture with external fixation and percutaneous pinning after closed reduction. *Front*

Pediatr [Internet]. 2022 Jul [citado 18 Jul 2023];10:916604. Disponible en:

<https://doi.org/10.3389/fped.2022.916604>

31. Russo SA, Abzug JM. Supracondylar humerus fractures. En: Abzug JM, editor. Pediatric Elbow Fractures. Cham: Springer; 2018.p.37-64. Disponible en: https://doi.org/10.1007/978-3-319-68004-0_4

32. Korobeinikov AA, Aranovich AM, Popkov DA. Ilizarov method in the treatment of children with periarticular fractures. Ortopedii [Internet]. 2021 [citado 18 Jul 2023];27(4):418-23. Disponible en: <https://doi.org/10.18019/1028-4427-2021-27-4-418-423>

33. He M, Wang Q, Zhao J, Jin Y, Wang Y. Lateral entry pins and Slongo's external fixation: which method is more ideal for older children with supracondylar humeral fractures? J Orthop Surg Res [Internet]. 2021 Jun [citado 18 Jul 2023];16(1):396. Disponible en: <https://doi.org/10.1186/s13018-021-02541-z>

34. Segundo-Primero G, Casas-López M, Ruiz-Mejía O, Tapia-De la OV. Surgical treatment of supracondylar fractures in pediatric patients using AO external lateral fixation technique. Acta Ortop Mex [Internet]. 2020 May-Jun [citado 18 Jul 2023];34(3):195-99. Disponible en: <https://www.medigraphic.com/pdfs/ortope/or-2020/or203i.pdf>

CONFLICTOS DE INTERESES

Los autores declaran que no existen conflictos de intereses.

DECLARACIÓN DE AUTORÍA

Alejandro Alvarez-López (Conceptualización. Análisis formal. Metodología. Administración del proyecto. *Software*. Supervisión. Validación. Redacción-borrador original. Redacción-revisión y edición).

Valentina Valdebenito-Aceitón (Conceptualización. Curación de datos. Investigación. Administración del proyecto. *Software*. Validación. Visualización. Redacción-borrador original. Redacción-revisión y edición).

Sergio Ricardo Soto-Carrasco (Curación de datos. Análisis formal. Investigación. Metodología. Supervisión. Visualización. Redacción-borrador original. Redacción-revisión y edición).