

### **Neuroblastoma olfatorio. A propósito de un caso con 10 años de evolución**

### **Olfactory Neuroblastoma. Case Presentation With 10 years of Evolution**

**Dr. Jorge Santana Alvarez**

Hospital Militar Clínico Quirúrgico Docente Dr. Octavio de la Concepción y de la Pedraja. Camagüey, Cuba.

#### **RESUMEN**

Se presenta un nuevo caso de neuroblastoma olfatorio. Se revisa la literatura y se comparan los resultados de nuestros hallazgos con los de los otros autores. Se define la conducta a seguir en estos tumores.

**DeCS:** ESTESIONEUROBLASTOMA/ cirugía.

#### **ABSTRACT**

A new case of olfactory neuroblastoma is presented. Literature is reviewed and the results of our findings are compared with those of other authors. Management of these tumours is defined.

**DeCS:** ESTHESIONEUROBLASTOMA/surgery.

#### **INTRODUCCIÓN**

Los tumores neurógenos de la cavidad nasal revisten mucho interés y representan un 3% del total de los tumores de la región. El neuroblastoma olfatorio se forma encima de la línea del borde libre del cornete medio, al parecer en los elementos neurales del epitelio olfatorio (1) y está constituido por una almohadilla de finas neurofibrillas que contienen nidos de pequeñas células angulares los que exhiben

rosetas donde los núcleos forman un círculo glandular de aspecto epitelial. Esta singular característica inspiró a algunos autores como Osamura a designarlos con el término de neuroepiteliomas (6).

Desde el año 1924 se describió el estesioblastoma (4, 7) publicándose en la bibliografía médica mundial menos de 150 pacientes portadores de estos tumores de los que muestra la posibilidad de que la escasa cantidad de casos se deba más a los errores diagnósticos que a la verdadera rareza de estos tumores, porque es fácil confundirlo con otras lesiones de esta área.

### **RASGOS CLINICOS**

Los tumores de las fosas nasales y los senos paranasales no producen manifestaciones clínicas patognomónicas de una determinada lesión, puede existir sensación de presión y de dolor o ser, indoloros. En ocasiones aparecen tumefacciones externas por encima de la cara, en la parte lateral de la nariz, abombamiento de la mejilla o tumefacción del paladar blando.

El neuroblastoma olfatorio se presenta con más frecuencia en el varón, con mayor incidencia en la segunda década de la vida, su etiología es desconocida y en un 10% metastásico a cadenas ganglionares cervicales, siendo excepcionales las metástasis en huesos, pulmón y cerebro.

Se presume que esta neoplasia se forma en la placoda olfatoria. Es clásico que se presente como una masa tumoral de color rojo, aunque puede ser blanco grisáceo, sino está muy vascularizada. Se localiza en lo alto de la nariz donde produce obstrucción nasal y epistaxis a repetición.

El tumor evoluciona como un bulto, que se agranda poco a poco, hasta que invade y destruye el músculo y el hueso subyacente; las metástasis son raras pero han ocurrido.

Al neuroblastoma olfatorio se le considera como un tumor neuroectodérmico, derivado del epitelio olfatorio; sin embargo, la placoda olfatoria, restos embrionarios situados en el techo de las fosas nasales, el ganglio esfenopalatino y el órgano de Jacobson se han señalado como posible origen de este tumor.

Kadish califica estos tumores en tres grupos según su localización anatómica.

Estadío A: Tumores limitados a la cavidad nasal

Estadío B: Tumores limitados a la cavidad nasal y senos paranasales

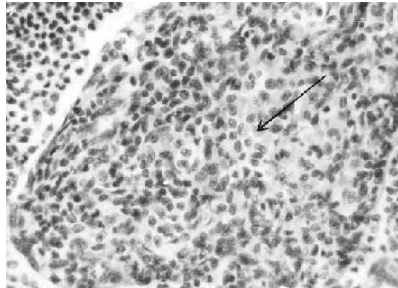
Estadío C: Tumores que sobrepasan los límites de la cavidad nasal y senos paranasales.

### **PATOLOGIA**

Microscópicamente estos tumores adoptan la forma de nidos de células tumorales separados entre sí por tabiques fibrosos.

Se establecen seis criterios patológicos para el diagnóstico :

- 1<sup>ro</sup>. Presencia de fibrillas intercelulares en patrón plexiforme .
- 2<sup>do</sup>. Citoplasma mal definido y casi invisible.
- 3<sup>ro</sup>. Núcleo redondo u ovalado
- 4to. Cromatina en nódulos separados por septos fibrovasculares.
- 5<sup>to</sup>. Cromatina finamente granulada
- 6<sup>to</sup>. Presencia de rosetas o pseudorosetas (**Figura 1**)



Al examen microscópico se aprecian morfologías variadas y suele apreciarse que la célula tumoral primaria puede variar desde un neuroblasto inmaduro hasta un neurocito de aspecto relativamente benigno . No obstante, la diferenciación celular hay tendencia notable a la organización del tejido en nidos tumorales separados por tabiques fibrosos (5).

### ***TRATAMIENTO***

La cirugía amplia es la terapéutica indicada en estos tumores mediante la rinotomía lateral extirpándose por esta vía la totalidad del tumor con abordaje neuroquirúrgico si existe invasión neurocraneal.

En la resección ha de tenerse especial cuidado a nivel del techo de la fosa nasal, debido al gran número de recidivas que se producen a este nivel.

Algunos autores señalan que toda intervención quirúrgica debe ir seguida imprescindiblemente de la radioterapia (3, 5-7) y coinciden otros en describir la eficacia de la quimioterapia en las recidivas utilizando los antiblastos: sulfato de vincristina, adriánitina , ciclofosfamida y lagarbazida (4).

Constituye una medida de inestimable valor el seguimiento de largo y estrecho de los enfermos. Ante la aparición de una recidiva, si bien se empeora el pronóstico, debe ser siempre tratada, pues no descarta la posibilidad de curación. De modo que la evolución natural de estas lesiones es muy lenta y es probable que el seguimiento de cinco años no sea suficiente como para que revista verdadera significación. (7).

### ***OBSERVACION***

L.S.C. HC: 13511, 46 años de edad de la raza blanca, femenina que asiste a consulta el 23/11/87 refiriendo obstrucción de la fosa nasal izquierda desde hace aproximadamente un mes, acompañada de cefalea frontomaxilar izquierda, rinorrea amarillenta y sensación de tensión en el mismo lado.

Antecedentes familiares y personales: Sin interés.

Exploración O.R.L: Buen aspecto general

Coloración de piel y mucosas: normal.

Rinoscopia anterior: Secresión nasal amarillenta, cornetes congestivos en la fosa nasal izquierda, donde se observa tumoración de color rosa pálido, superficie lisa, movable al tacto con estilete, no adherida a cornetes ni septum nasal, dependiente del techo de la fosa nasal izquierda.

Exámenes de laboratorio: Dentro de límites normales.

Biopsia No. 136: Neoplasia maligna de células pequeñas con componente angiomatoso, cuyo aspecto histológico es sugestivo de un tumor estesioneurogénico, se remite lámina al "Hospital Hermanos Ameijeiras" y se confirma el diagnóstico.

El 25/8/88 se realiza rinotomía lateral izquierda con resección completa del tumor y posteriormente se envía al Hospital Oncológico para tratamiento radiante postquirúrgico, pero aconsejan no realizarlo, por ausencia de recidiva tumoral .

En la actualidad al cabo de los 10 años la paciente se encuentra asintomática.

### ***COMENTARIOS***

El neurabloma olfatorio es una tumoración poco frecuente, aunque tal vez su infrecuencia se deba a errores en el diagnóstico histopatológico (4,7), lo que se hace extensible a nuestro medio.

Se presenta con más frecuencia en el varón como una masa polipiodea que sangra fácilmente en un punto alto de la fosa nasal en obstrucción unilateral de dicha fosa o epistaxis de intensidad y frecuencia cada vez mayor.

La subdivisión de estos tumores ha sido de poca utilidad para definir la conducta clínica o supervivencia de los pacientes (5, 6, 7).

La cirugía como método terapéutico permite la supervivencia satisfactoria a largo plazo, siendo a su vez de forma eficaz.

Muchos autores no utilizan la radioterapia en el postoperatorio utilizándola sólo en las recidivas inoperables por extensión del tumor, metástasis o mal estado general del enfermo, no obstante la radioterapia es un complemento terapéutico útil.

## REFERENCIAS BIBLIOGRÁFICAS

1. Bailey BJ. Olfactory Neuroblastoma. Otolaringol 1975; 54-(2): 111.
2. Montgomery W. Tumores de la nariz y de los senos paranasales. En: JJ Ballenger. Enfermedades de la nariz, garganta y oído. La Habana: Científico – Técnica; 1981.t1: 242.
3. Berendez J. Tratado de Otorrinolaringología . Barcelona: Científico Médica, 1969; t1: 591.
4. Blanes Labrada M. Neuroblastoma Olfatorio. Revisión de la literatura y aportación de un caso.
5. Djalilian M. Neuroblastoma Olfatorio. Clin Quir. Na, 1977: 751.
6. Osamura R, Andfine G. Ultrastructures of the Neuroblastoma. Cáncer 1976: 38.
7. Anderson JR. Compendio de Anatomía Patológica y Patología General, 1984: 1044

*Dr. Jorge Santana Alvarez.* Jefe de Servicio de Otorrinolaringología. Hospital Militar de Camagüey. Investigador Agregado. Doctor en Ciencias Médicas. Especialista de I Grado en Otorrinolaringología. Hospital Militar Clínico Quirúrgico Docente Dr. Octavio de la Concepción y de la Pedraja. Camagüey, Cuba.