

Degeneración o distrofia corneal en celosía: presentación de un caso y estudio familiar

Corneal dystrophy or degeneration: a case presentation and study of a family

Dr. Rolando Mendoza Cruz; Dr. Elías Cardoso Guillen Dra; Yalile Fayad Rodríguez

Hospital Provincial Docente Manuel Ascunce Domenech. Camagüey, Cuba

RESUMEN

Se realiza estudio en familia portadora de degeneración corneal, se detectan además del caso original tres comprobados y uno sospechoso. A uno de los diagnosticados se le realizó queratoplastia perforante en un ojo, quedaron pendientes del mismo proceder quirúrgico dos casos. Se actualizó la clasificación internacional vigente y se realizó revisión del tema. No encontramos referencias nacionales sobre estudios familiares en esta enfermedad.

DeCS: DISTROFIAS CORNEALES/ diagnóstico; INFORME DE CASO.

ABSTRACT

A study in a family carrier of corneal degeneration in lattice was performed .After the original case, three more and a suspensions were detected. A perforating keratoplasty in one eye was carried out in one of these diagnosed. Two cases for the same surgical procedure were pending. The international effective classification was updated, and the topic was reviewed with the poor bibliography found. National references about family studies in this disease were not found.

DeCS: HEREDITARY CORNEAL DYSTROPHIES/ diagnosis; CASE REPORT.

INTRODUCCIÓN

La distrofia, degeneración corneal en celosía o enrejado (Lattice Distrophy) fue descrita por Biber, Haab y Dimmer en 1890 como una entidad que es caracterizada por ramilletes o líneas en el estroma, opacidades subepiteliales y neblina en el estroma anterior.¹⁻³ Esta entidad, que sin ser común no es infrecuente, ha sido objeto de diversos y extensos estudios.

La palabra distrofia proviene del griego y significa nutrición defectuosa, por el uso, se ha mantenido esta palabra para incluir todo un grupo de procesos degenerativos corneales.

En 1937 Bückler^{2,4} trató de poner orden a los muchos procesos degenerativos corneales que diferentes autores describieron y los agrupó en tres grandes grupos:

- Granulares.
- Nodulares.
- Celosía.

Este último grupo se caracteriza por presentar los siguientes características comunes:

- Líneas que se entrecruzan o interconectan.
- Nódulos.
- Afectación severa de la visión.
- Herencia dominante.
- Sensibilidad corneal defectuosa.

Posteriores estudios han dividido la distrofia o degeneración en celosía en tres tipos:

Tipo I. (Biber, Haab, Dimmer) caracterizada por ramilletes estromales, opacidades subepiteliales y neblina en el estroma anterior.

Tipo II. (Meretoja Syndrome o Polineuropatía amiloidótica sistémica tipo IV).

Este es una amiloidosis sistémica con una evolución algo más favorable para la visión, los diferentes cambios corneales son más tardíos y se acompañan de trastornos dermatológicos a veces y neuropatías crónicas.

Tipo III: toma tardía de la visión, no lesiones epiteliales recurrentes y las líneas estromáticas son más escasas y gruesas.⁵⁻⁸

Estudiar un paciente portador de degeneración corneal en celosía y sus familiares.

PRESENTACIÓN DE CASOS EN UNA FAMILIA

Hace un año acudió a nosotros un paciente de 56 años de edad con ojo rojo doloroso y pérdida progresiva de la visión mayor del ojo derecho.

El paciente fue estudiado en la consulta de córnea de nuestro servicio con los medios habituales que incluyó biomicroscopia con lámpara de hendidura (L.H.) SL- 30.

Al paciente se le diagnosticó una degeneración, distrofia en celosía o enrejado (Lattice), el mismo refirió que tiene varios familiares enfermos de los ojos, algunos con gran pérdida de la visión, por lo que decidimos realizarle estudio oftalmológico a todos los familiares, y se clasificaron los enfermos de acuerdo a las Normas Internacionales Vigentes en: Tipo I, Tipo II y Tipo III.

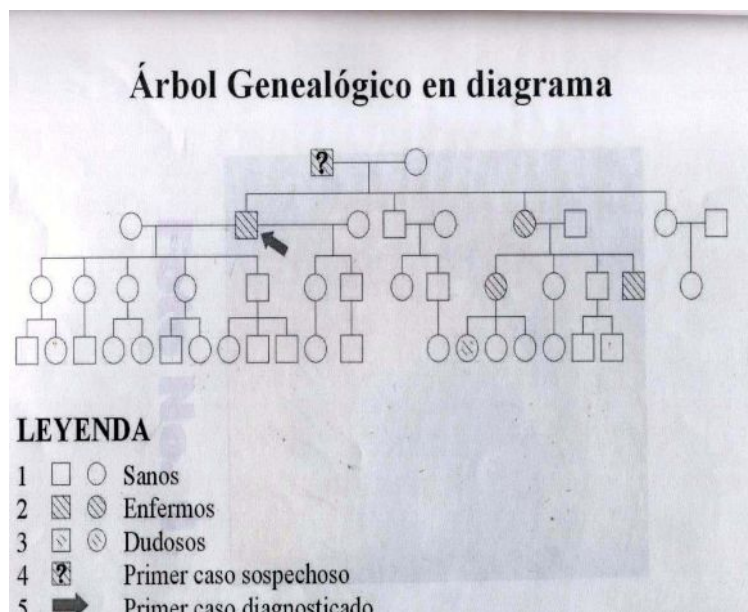
Características	Tipo I	Tipo II	Tipo III
Herencia	Autosómica dominante	Autosómica dominante.	¿Autosómica recesiva?
Aparición inicial de los síntomas	<10años	20 a 35 años	> 40 años
Toma de la visión	Mala después de los 40 años	Buena hasta los 65 años.	Tomada después de los 60 años
Presencia de erosiones corneales	Frecuentes	Infrecuentes.	No
Estudio Biomicroscópico	Numerosas líneas delicadas, muchos depósitos, amorfos, periferia transparente	Algunas líneas gruesas, se extienden hasta la periferia, escasos depósitos amorfos	Líneas gruesas
Patologías sistémicas	No	Piel, arterias y otros órganos con amiloidosis.	No
Cara	No	Paresia facial y blefarocalasia después de los 40 años.	No

De acuerdo a los estudios realizados el amiloide encontrado es del tipo proteína A más que del tipo inmunoglobulina A y se asocia a alteraciones del cromosoma 5_q.⁶

El ascendiente familiar de nuestro paciente es padre venezolano y madre cubana, el padre muerto por suicidio a los 78 años, la madre muerta a los 75 años sin historia de afecciones oftalmológicas, el padre es enucleado en 1957 del ojo derecho por ojo rojo y doloroso de larga evolución a los 51 años de edad y tuvo afectación más o menos severa de la visión desde los 40 años de edad y murió prácticamente ciego, causa a la cual le atribuye la familia su determinación suicida.

No conocemos los ascendientes paternos por ser Venezolanos y desconocidos para la familia. Por línea materna no se conocen problemas visuales.

Esta pareja tiene la siguiente descendencia. (Árbol genealógico en diagrama).



Tienen cuatro hijos: dos hembras y dos varones: un varón y una hembra sanos; y un varón y una hembra enfermos, el varón fue nuestro paciente inicial el cual presentó: historia de afecciones oftalmológicas desde los 12 años de edad (ojo rojo, fotofobia, lagrimeo), desde los 45 años nota pérdida de la visión severa del ojo derecho con múltiples cuadros recurrentes de ojos rojos y dolor que se diagnosticaron como erosiones o úlceras corneales. Hace aproximadamente un año acudieron a nuestro servicio donde se les diagnosticó distrofia o degeneración corneal en celosía tipo I muy avanzada en ojo derecho y algo menos en ojo izquierdo. (foto 1)

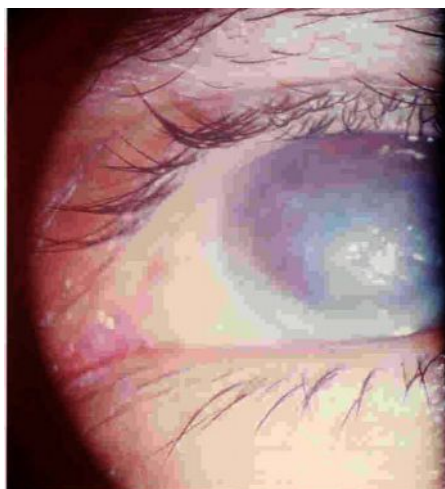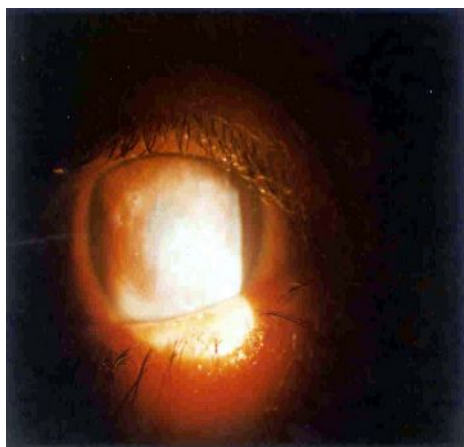


Fig 1. Distrofia o degeneración corneal en celosía tipo I muy avanzada en ojo derecho.

El ojo derecho requirió una queratoplastia perforante en febrero de 2001, quedó pendiente del mismo tratamiento en ojo izquierdo. Este varón tiene siete hijos de dos matrimonios, todos sanos al igual que 12 nietos de los cuales hasta el momento ninguno presenta la enfermedad.

El varón sano tiene una descendencia sana.

La hembra enferma diagnosticada de distrofia en celosía Tipo I está pendiente de queratoplastia de ambos ojos. Tiene cuatro hijos: dos hembras y dos varones, de las hembras una enferma diagnosticada de distrofia Tipo I con el ojo derecho que es candidato a queratoplastia perforante y el ojo izquierdo también enfermo, pero de menos severidad (foto 2).



Esta hembra enferma tiene tres hijas, la mayor de 22 años muy sospechosa de la enfermedad pues tiene historia desde los 10 – 12 años de edad de ojo rojo y fotofobia y en el momento actual tiene algunos de los elementos biomicroscópicos de la enfermedad.

La hembra sana tiene descendencia de dos varones sanos, de los dos varones uno es sano y otro enfermo, el sano con descendencia sana y el varón enfermo diagnosticado también como distrofia o degeneración en celosía Tipo I de carácter más moderado, no tiene descendencia.

Todos los enfermos clasifican dentro del Tipo I ya que los primeros síntomas se presentaron en todos los casos entre los 10 – 15 años de edad, la pérdida de la visión se hizo severa después de los 35 años. Los cuadros corneales fueron tan severos que uno ya recibió queratoplastia, dos están pendientes de la misma y el otro enfermo, al parecer lleva igual evolución, pues ya a los 34 años tiene pérdida progresiva de la visión, ojo rojo y lesiones recurrentes en ambos ojos.

Todos los casos presentan al estudio en L.H. líneas finas y numerosas que se entrecruzan e interconectan, gran cantidad de depósitos amorfos y anestesia o hipoestesia corneal.

En el caso sospechoso de 22 años de edad no hay aún líneas que se interconecten, pero si se observa una línea en el estroma y algunos depósitos amorfos y presenta fotofobia y lagrimeo, en todos los casos la periferia está limpia o menos dañada.

Como hemos podido ver estamos en presencia de una familia portadora de una distrofia o degeneración en celosía (Lattice) Tipo 1.

En la bibliografía revisada encontramos referencias a familias enfermas, no así en la literatura nacional.. ^{3, 4, 5, 8}

De los enfermos hay uno operado con queratoplastia perforante y dos están pendientes de este proceder.

El paciente operado mantiene buenos resultados postoperatorios a mediano plazo (dos años) sin tener aún recidiva de la lesión original.

El estudio familiar de la enfermedad fue de gran relevancia, ya que otros enfermos han requerido tratamiento altamente especializado.

DISCUSIÓN

Se encontraron cuatro casos positivos de la enfermedad (Tipo I) y un caso altamente sospechoso que requiere de un seguimiento a largo plazo.

De los positivos hay tres que requieren tratamiento quirúrgico, uno ya realizado y otros dos pendientes.

En el otro, la actividad aún no lo requiere, pero es muy probable que en un futuro cercano si sea necesario.

Hay que vigilar estrechamente a los descendientes de los enfermos por ser su transmisión autosómica dominante.

No se encontraron del Tipo II ó Tipo III.

La entidad no tiene tratamiento médico efectivo.

El tratamiento quirúrgico de elección es la queratoplastia perforante, aunque se sabe que el donante puede ser invadido por la lesión en un período de dos a 14 años requiriendo nueva queratoplastia. ^(2, 4-8)

CONCLUSIONES

Se realizó estudio familiar de pacientes con degeneración corneal en celosía, se encontraron tres enfermos y un caso altamente sospechoso.

Todos los casos fueron incluidos en el tipo I de la clasificación vigente internacional-mente.

REFERENCIAS BIBLIOGRÁFICAS

1. John Harry Kin Jr, John McTigue. The Cornea World Congress, Butterworth, England. 1965. p. 1211 – 20.
2. Howard M. Leibowitz. Corneal Disorders (Clinical Diagnosis and Management). U.S.A: WB Saunders; 1984. p. 724 – 28.
3. Krachmer Mannis H. Cornea and External Diseases, Vol 2. U.S.A: Mosby;. 1997.
4. Michael P. Ophthalmics Essentials. Hodder and Stoughton. U.S.A. 1998: 321 – 24.

5. David Palay O, Jhon A, Sam Bles H, Kenneth L, Samuel E. Principles and Practice of Ophthalmology. Vol. 2. U.S.A: Saunders; 2000. p. 301 – 3.
6. Pineda R. Ophthalmology. USA. Manor Book. 1998: 71 - 3.
7. Rapuano CJ, Luchs JI, Kim T. Anterior Segmen. U.S.A: Mosby; 2000. p. 68 – 73.
8. Ivan R, Shwab Chair S, Randy J, Epstein David J. Basic and Clinical Science Course. LEO U.S.A. 2000: 220 – 2.

Recibido: 8 de enero de 2003

Aprobado: 4 de julio de 2003

Dr. Rolando Mendoza Cruz Especialista I Grado en Oftalmología. Profesor Asistente Hospital Provincial Docente Manuel Ascunce Domenech. Camagüey, Cuba