

ARTÍCULO DE REVISIÓN

Alteraciones más frecuentes del segmento posterior en pacientes con el virus de inmunodeficiencia humana

Dra. Lidaisy Cabanes Goy¹ , Dr. Adonis Márquez Falcón¹ , Dr. Ricardo Granado Pérez¹ 

¹Hospital Provincial Clínico Quirúrgico Universitario “Arnaldo Milián Castro”, Santa Clara, Villa Clara, Cuba

RESUMEN

Introducción: la infección por el virus de inmunodeficiencia humana se ha incrementado paulatinamente a nivel mundial en los últimos años y se ha convertido en un problema de salud pública, principalmente para los países en vías de desarrollo. **Objetivo:** realizar una revisión acerca de las alteraciones del segmento posterior más frecuentes en estos pacientes con el objetivo de actualizar los conocimientos existentes sobre el tema.

Métodos: revisión de artículos científicos en Google Académico y otros mega buscadores de revisión sistemática mediante TripDatabase y Cochrane. **Resultados:** la retinopatía asociada al virus de inmunodeficiencia humana (no infecciosa) es la alteración del segmento posterior más frecuente en estos pacientes y los exudados algodinosos su hallazgo clínico más representativo. La retinitis por citomegalovirus la infección ocular oportunista más común en pacientes con recuentos muy bajos de linfocitos TCD4; se observa hasta en el 40% y es la causa más frecuente de ceguera en estos enfermos.

Conclusiones: la coriorretinitis por toxoplasma se presenta de una forma atípica en estos pacientes y tiene una estrecha relación con la toxoplasmosis cerebral, por lo que se les debe realizar un estudio neurológico completo. En ocasiones, constituye un reto diagnóstico para el Especialista en Oftalmología.

Palabras clave: retinopatía; VIH; retinitis; citomegalovirus; toxoplasmosis; SIDA

ABSTRACT

Introduction: human immunodeficiency virus infection has gradually increased worldwide in recent years and has become a public health problem, mainly for developing countries. **Objective:** to carry out a review of the most frequent alterations of the posterior segment in these patients with the aim of updating the existing knowledge on the subject. **Methods:** review of scientific articles in Google Academic and other mega search engines for systematic review using Trip Database and Cochrane. **Results:** retinopathy associated to human immunodeficiency virus (non-infectious) is the most frequent posterior segment alteration in these patients and cotton wool exudates its most representative clinical finding. Cytomegalovirus retinitis is the most common opportunistic eye infection in patients with very low CD4 T-cell counts; it is seen in up to 40% and is the most frequent cause of blindness in these patients. **Conclusions:** Toxoplasma chorioretinitis presents in an atypical way in these patients and has a close relationship with cerebral toxoplasmosis, so a complete neurological study should be performed. Sometimes, it is a diagnostic challenge for the Ophthalmology Specialist.

Key words: retinopathy; HIV; retinitis; cytomegalovirus; toxoplasmosis; AIDS

INTRODUCCIÓN

El síndrome de inmunodeficiencia adquirida (SIDA) fue reconocido por primera vez en el año 1981 y el virus de inmunodeficiencia humana (VIH) resultó identificado como su agente etiológico en el año 1984. El VIH es un retrovirus que ataca e infecta a los linfocitos TCD4; la disminución de estos linfocitos conlleva a un grado severo de inmunodeficiencia y permite el desarrollo de enfermedades oportunistas y neoplásicas.⁽¹⁾

La infección por VIH se ha incrementado paulatinamente a nivel mundial en los últimos años y se ha convertido en un problema de salud pública, principalmente en países en vías de desarrollo. Para el año 2014 se estimaba que en el mundo 36,9 millones de personas estaban infectadas con el VIH, el 70% pertenecía al África Subsahariana.⁽²⁾ Alrededor de 1,1 millón de personas en los Estados Unidos estaban infectadas con el VIH en la primera década del siglo XXI; se diagnosticaban aproximadamente 56000 casos nuevos cada año.⁽³⁾ Hasta el año 2014 se diagnosticaron en Cuba cerca de 20 125 casos infectados con el VIH.⁽⁴⁾ En la Provincia de Villa Clara, desde que inició la epidemia, se diagnosticaron 1 045 casos; la tasa más alta correspondió al Municipio de Santa Clara: 276,79x cada 100 000 habitantes.⁽⁵⁾

Las manifestaciones oftalmológicas son variadas, involucran tanto a los anejos como al globo ocular y se presentan entre el 50% y el 73% de los pacientes con VIH. La frecuencia de las complicaciones oftalmológicas aumenta progresivamente con la mayor supervivencia que en la actualidad ofrecen los tratamientos antirretrovirales.^(6,7,8,9,10)

Las enfermedades oftalmológicas en los pacientes infectados con VIH son debidas a infecciones oportunistas, neoplasias, anomalías vasculares y alteraciones neurooftalmológicas y algunas están relacionadas a medicamentos específicos empleados en la terapia de estos enfermos. Las infecciones oportunistas son la mayor causa de morbilidad y ceguera en los pacientes con VIH/SIDA.⁽⁸⁾

Estudios recientes sugieren que entre un 5% y un 25% de los pacientes con VIH en los países en vía de desarrollo pueden desarrollar algún tipo de ceguera en su vida y que las enfermedades que comprometen al segmento posterior son las responsables, en su gran mayoría, de la pérdida visual que experimentan.^(8,9)

Las manifestaciones oftalmológicas son un reflejo de enfermedad sistémica, incluso pueden ser las primeras manifestaciones de infecciones diseminadas en pacientes con SIDA.⁽⁸⁾ Debido al diagnóstico que se dio a un paciente con VIH que tuvo como primera manifestación clínica una enfermedad que le afectó el segmento posterior y le dejó una pérdida visual significativa se decidió realizar una revisión detallada y actualizada de la literatura con el objetivo de profundizar y mejorar el entendimiento sobre las alteraciones más frecuentes del segmento posterior en pacientes con VIH.

MÉTODOS

Para la actualización del conocimiento sobre las alteraciones más frecuentes del segmento posterior en pacientes con VIH se realizó una revisión de las

publicaciones más relevantes relacionadas con el tema durante los últimos años. La búsqueda y la localización de la información se apoyó en la elección de palabras clave/descriptores que configuraron el perfil de búsqueda y se utilizó el MeSH Database de PubMed. Se realizó una extensa revisión de artículos científicos en Google Académico y otros mega buscadores de revisión sistemática mediante TripDatabase y Cochrane. Se utilizaron los siguientes descriptores: retinopatía asociada al VIH, retinitis, citomegalovirus, coriorretinitis, toxoplasmosis, SIDA. La búsqueda bibliográfica incluyó libros de texto actualizados y expertos en la materia.

RESULTADOS Y DISCUSIÓN

Las manifestaciones o las alteraciones del segmento posterior que suelen encontrarse en un paciente con VIH/SIDA pueden dividirse en no infecciosa: retinopatía asociada al VIH, e infecciosas: retinitis por citomegalovirus, necrosis retinal aguda, necrosis retinal externa progresiva, retinitis herpética necrotizante, toxoplasmosis ocular, pneumocistis carinii, sífilis, tuberculosis, candidiasis y criptococosis;^(11,12) las más frecuentes se muestran en la figura 1.

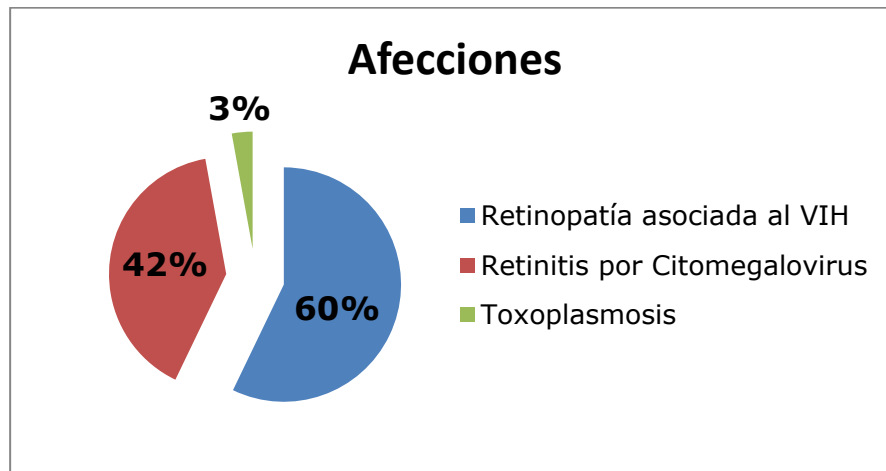


Figura 1. Alteraciones más frecuentes del segmento posterior en pacientes con VIH/SIDA

Retinopatía asociada al VIH

Es una microvasculopatía caracterizada por la presencia de exudados algodonosos, alteraciones microvasculares y hemorragias retinales. Se debe a la deposición del complejo inmune, al aumento de la viscosidad del plasma o a la invasión del endotelio vascular por el VIH. Generalmente es asintomática, a menos que la mácula se encuentre comprometida.^(9,12,13,14) Se ha informado una frecuencia entre el 25% hasta el 50% en los pacientes con VIH, que se asocia a una marcada inmunosupresión y se presenta, generalmente, en pacientes con conteo de linfocitos TCD4 < 200 células/ μ l -tabla 1-.^(1,15)

La presencia de la retinopatía no infecciosa asociada al VIH suele indicar progresión de la enfermedad y mal pronóstico vital, con menor supervivencia en los pacientes con VIH y un fondo de ojo normal.⁽⁷⁾

Tabla 1. Frecuencia de retinopatía asociada al VIH

Estudios	%
Chiotan y colaboradores ⁽⁸⁾	22,9
Pratik y colaboradores ⁽¹⁶⁾	12,5
Kwasi y colaboradores ⁽¹⁷⁾	58,8

Los exudados algodonosos no son patognomónicos de la retinopatía asociada al VIH, pero son el hallazgo clínico más representativo y son el resultado de micro infartos de la capa de fibras nerviosa de la retina por la disrupción del transporte axonal causado por isquemia. En los pacientes con VIH se localizan en el polo posterior, cerca de un vaso retinal y del nervio óptico (o de ambos) y pueden estar asociados a algún tipo de hemorragia retinal. No se relacionan con inflamación, células en el vítreo o fugas vasculares en la angiografía fluoresceínica.^(1,12)

Las alteraciones microvasculares incluyen microaneurismas, telangiectasias, áreas focales de no perfusión y pérdida de capilares; todos demostrados por angiografía fluoresceínica. Las hemorragias pueden presentarse en cerca del 30% de los pacientes con VIH, están localizadas en el polo posterior y suelen ser en forma de llamas (superficiales) o redondeadas (profundas). El patrón de estas hemorragias suele modificarse con el tiempo y no parecen estar relacionadas a coagulopatías o diátesis hemorrágica. Ocasionalmente estas hemorragias presentan un área o una mancha central blanca que se nombran manchas de Roth. Esta retinopatía no requiere de tratamiento médico específico.^(1,12)

Retinitis por citomegalovirus

Suele presentarse en personas severamente inmunocomprometidas: pacientes con SIDA o con inmunosupresión inducida por quimioterapia e inmunomoduladores. Es la infección ocular oportunista más frecuente en pacientes con un recuento de linfocitos TCD4 inferior a 200 células/ μ l. Se observa aproximadamente hasta en un 40% de pacientes con VIH/SIDA y es la causa más frecuente de ceguera en estos pacientes -tabla 2-.^(7,16,17)

Tabla 2. Frecuencia de retinitis por citomegalovirus en pacientes con VIH/SIDA

Estudios	%
Ambou y colaboradores ⁽¹⁵⁾	28,6
Pratik y colaboradores ⁽¹⁶⁾	12,5
Kwasi y colaboradores ⁽¹⁷⁾	5,9

El agente etiológico es el citomegalovirus (CMV), un virus humano omnipresente de la familia de los herpesvirus. A pesar de la disminución de su incidencia en la era de los antirretrovirales de gran actividad, su importancia continúa vigente.^(7,18,19)

El contacto sexual es una fuente importante de inoculación del CMV en hombres que tienen sexo con otros hombres, en este tipo de personas la seropositividad del CMV excede el 90%.⁽²⁰⁾ El virus viaja por el torrente sanguíneo a través de

monocitos y leucocitos polimorfonucleares, cuando llega a la retina infecta las células endoteliales vasculares. El virus alcanza las células gliales y del epitelio pigmentario de la retina y causa la destrucción necrótica de todas las capas retinianas. La coroides suele estar respetada, aunque puede mostrar cambios inflamatorios mínimos con infiltrado neutrofilico.⁽²¹⁾

En estadios iniciales los pacientes pueden referir escasos síntomas, que pueden ser ausentes, particularmente, si la retinitis se presenta en la periferia retinal. La visión borrosa, los flotadores, las fopsias y las alteraciones del campo visual son los síntomas más referidos por los pacientes.^(11,16,20) El examen físico debe incluir biomicroscopía del segmento anterior con lámpara de hendidura, oftalmoscopia indirecta y biomicroscopía (o ambas) del segmento posterior con pupila dilatada.⁽²²⁾

El examen de los anejos y del segmento anterior de un paciente con retinitis por CMV usualmente no revela alteraciones aunque, en algunos casos, se pueden encontrar precipitados finos retroqueráticos y una reacción leve en la cámara anterior; la reacción vítrea es típicamente despreciable.^(18,20) La retinitis comienza con un infiltrado retinal necrótico blanco, de bordes edematosos, asociado a hemorragias retinales; nuevos parches se esparcen a través de la retina subyacente, se unen y progresan desde la retina periférica hacia el polo posterior. La coroides raramente se encuentra afectada. En ocasiones estos infiltrados, en sus inicios y cuando son pequeños, pueden confundirse con exudados algodonosos. La historia natural de la enfermedad revela un crecimiento centrífugo implacable de las lesiones con una destrucción total de la retina en ausencia de tratamiento médico en un período que oscila entre tres y seis meses.^(1,12,18,20)

Se han descrito tres variantes clínicas de la retinitis por CMV:^(1,9,12,18,19,20)

- Forma clásica o necrótica fulminante hemorrágica (también conocida como "retinopatía en queso y salsa de pizza"): se caracteriza por un infiltrado necrótico con edema y hemorragias subyacentes con un crecimiento hacia la retina central a lo largo del trayecto de las arcadas vasculares.
- Forma granular o indolente: caracterizada por afectar a la retina periférica con un infiltrado granular oval o redondeado, con escaso o ningún edema, pocas hemorragias y escaso o ningún envainamiento vascular. La retina en la zona central se atrofia y la retinitis activa progresa lentamente hacia la frontera de la lesión.
- Forma perivascular (también conocida con angeítis de rama congelada): está caracterizada por un marcado envainamiento vascular.

El nervio óptico puede encontrarse afectado hasta en un 4% de los pacientes con retinitis por CMV, sobre todo si las lesiones se encuentran en el polo posterior.⁽¹⁸⁾

El diagnóstico se basa en criterios clínicos por las características típicas del fondo de ojo de un paciente inmunocomprometido mediante la oftalmoscopia indirecta. La prueba de Goldmann-Witmer (niveles de anticuerpos en humor acuoso y vítreo comparados con los del suero) puede apoyar el diagnóstico en los casos difíciles y atípicos.^(11,23)

El diagnóstico diferencial en los estadios iniciales incluye a los exudados algodonosos y en los estadios más avanzados debe ser diferenciada de otras retinitis causadas por herpesvirus o por varicela zoster (necrosis retinal aguda, necrosis retinal externa progresiva), coriorretinitis por toxoplasma, retinitis sifilítica, infecciones micóticas y linfomas intraoculares.^(1,11,18,20)

Si el tratamiento se retrasa una pérdida visual severa e irreversible es la norma.⁽²⁴⁾

Para un tratamiento exitoso de la retinitis por CMV se requiere la combinación entre el anti-CMV y la terapia antirretroviral de gran actividad, por lo que se necesita una estrecha colaboración entre el médico tratante y el Especialista en Oftalmología para conseguir la terapia más favorable. El plan terapéutico debe ser individualizado y planificado en dependencia del estado inmunológico del paciente, de las medicaciones concomitantes, de la tolerancia individual, de las preferencias personales que involucren la efectividad y riesgos del tratamiento, de las restricciones y del impacto en su calidad de vida -tabla 3-.^(18,20)

Tabla 3. Terapia sistémica de la retinitis por CMV^(1,11,12,18,20)

Rasgos	Ganciclovir	Foscarnet	Cidofovir	Valganciclovir
Dosis de ataque	5mg/kg/12horas por 14-21 días EV	60mg/kg/3 veces al día por 14-21 días EV	5mg/kg/semanal por 2 semanas EV	900mg/2 veces al día/por 21 días VO
Dosis de mantenimiento	5mg/kg/día 5 veces por semana EV	30-40mg/kg/3 veces al día EV	5mg/kg/cada 2 semanas EV	900mg/diario
Principales reacciones adversas	Supresión de la médula ósea	Nefrotoxicidad	Nefrotoxicidad, uveítis	Supresión de la médula ósea

Mg: Milígramo; kg: kilogramo; EV: endovenoso; VO: vía oral

El tratamiento sistémico de mantenimiento se extiende hasta la total cicatrización de las lesiones y con un conteo de CD4 superior a 100 células/ μ l.⁽²⁵⁾ La terapia sistémica se puede combinar con terapia local siempre que exista disponibilidad, es una alternativa más en el difícil manejo de estos pacientes. Se describe el uso intravítreo de ganciclovir en dosis de entre 200–2 000 μ g en 0,1ml o foscarnet de 2,4mg en 0,1ml dos o tres veces a la semana en la fase de inducción y una vez a la semana en la fase de mantenimiento. Otra alternativa son los dispositivos intravítreos de ganciclovir, que ofrecen la ventaja de una liberación lenta y prolongada del medicamento en la cavidad vítrea y logran altas concentraciones en el sitio de la infección. El tiempo de duración de estos dispositivos es de entre cinco a ocho meses y pueden ser retirados en caso de ser necesario.^(1,18,20)

La pérdida visual que experimentan estos pacientes se debe, principalmente, al compromiso de la mácula y del nervio óptico y al desprendimiento regmatógeno de retina, que se presenta entre un 11% y un 35% de los ojos con retinitis por CMV y se debe a desgarros que aparecen en la unión entre la retina necrótica y la retina normal.⁽¹⁸⁾ La fotocoagulación con láser puede ser empleada para tratar de prevenir esta complicación.⁽¹¹⁾ Una vez instaurado el desprendimiento de retina la

vitrectomía pars plana con aceite de silicona como tamponador es el tratamiento de elección.^(1,12,18,20)

La uveítis por reconstitución inmunitaria es una complicación que puede presentarse en un paciente con retinitis por CMV cuando mejoran sus estatus inmune. Una vez instaurada la terapia con antirretrovirales de gran actividad el sistema inmune comienza su recuperación, la respuesta inmune intraocular al virus trae como consecuencia una marcada reacción inflamatoria en la cámara anterior y en el vítreo. La uveítis por reconstitución inmunitaria puede presentarse entre un 15 y un 63% de los pacientes con adecuada respuesta al tratamiento y con una retinitis inactiva. La inflamación puede acompañarse de edema macular, papilitis, membrana epirretiniana y síndrome de tracción vítreo macular. El tratamiento con corticosteroides orales, periorbitales o intravítreos es la regla.^(1,18,20,25)

La práctica clínica ha confirmado la importancia que reviste el trabajo mancomunado entre los especialistas que siguen, diagnostican y tratan a personas con retinitis por CMV. Debido a que los antecedentes patológicos personales y los hallazgos clínicos en el fondo de ojo de un paciente inmunocomprometido, cualquiera que sea la causa es, en muchas ocasiones, suficiente para hacer un diagnóstico clínico oportuno y certero, que permita obtener mejores resultados en la terapia de los pacientes.

Toxoplasmosis ocular en pacientes con VIH

Los pacientes inmunocomprometidos tienen un riesgo incrementado de padecer toxoplasmosis aguda. Generalmente obedece a la reactivación de una infección crónica o a una infección reciente. Las principales formas de contagio son la congénita y la adquirida. El toxoplasma Gondii es el agente etiológico, un protozoo intracelular obligado responsable de causar la enfermedad alrededor del mundo. Los gatos son los hospederos definitivos del parásito, los humanos y una variedad de otros animales de sangre caliente son hospederos intermedios. La infección por toxoplasma en los pacientes inmunocomprometidos puede ser fulminante, con un resultado fatal si no se trata apropiadamente.^(25,26,27)

La toxoplasmosis ocular se presenta entre un uno y hasta un 3% de los pacientes con VIH/SIDA, de ellos un cuarto responden a una infección reciente. Suele presentarse en pacientes muy inmunocomprometidos, con conteo de CD4 inferiores a 150/ μ l. Entre el 25 y el 40% de pacientes con VIH/SIDA y toxoplasmosis ocular van a presentar una toxoplasmosis cerebral asociada, que es la forma más frecuente de infección por toxoplasma en estos pacientes; mientras, a la inversa, entre un 10 y un 20% de pacientes con encefalitis por toxoplasma van a presentar una retinocoroiditis por toxoplasma. Por tanto, un estudio neurológico completo que incluye tomografía axial computadorizada con contraste debe realizarse en un paciente con VIH/SIDA y retinitis por toxoplasma.^(1,22,26,28,29,30)

La retinocoroiditis por toxoplasma en pacientes con SIDA se presenta de forma atípica. La reacción inflamatoria es variable y depende del conteo de CD4 en el momento en el que se presenta la infección. Al examen del fondo de ojo se encuentran lesiones necróticas blanco amarillentas grandes, localizadas en polo

posterior o en periferia, con escasas o ninguna hemorragia, con pobre vitritis asociada, incluso ausente, y frecuentemente sin relación con cicatrices coriorretinianas antiguas. En ocasiones se observan lesiones múltiples y bilaterales. Los precipitados retroqueráticos, el flare y la celularidad en el humor acuoso pueden ser leves o estar ausentes.^(1,11,26)

En ocasiones la retinocoroiditis por toxoplasma en pacientes con SIDA puede tener un curso devastador y extenderse a la esclera e, incluso, a la órbita.⁽²⁶⁾

Los estudios serológicos de IGG suelen ser típicamente positivos en pacientes en los que el diagnóstico no esté totalmente claro, puede indicarse una reacción en cadena de la polimerasa en humor acuoso y vítreo.^(25,26,30,31)

Los diagnósticos diferenciales más importantes son la necrosis retinal aguda, retinitis por sífilis, la retinitis por CMV, la necrosis retinal externa progresiva y la coriorretinitis/endoftalmitis fúngica.^(1,26) La forma de presentación atípica de la retinocoroiditis por toxoplasma en un paciente con SIDA puede ser un reto diagnóstico para el Especialista en Oftalmología especializado en retina, más cuando no se cuente con los medios diagnósticos necesarios para definir estos casos. Se debe pensar en esta enfermedad para poder diagnosticarla, incluso, como primera manifestación de un paciente con un VIH no detectado previamente.

El tratamiento de elección es la pirimetamina de 25mg, de 75 a 100mg, en dosis de ataque seguido de 50mg en dos tomas diarias asociadas a sulfadiacina de 500mg, de cuatro a seis gramos diarios en cuatro dosis durante seis semanas. El sulfaprim de 480mg, dos tabletas cada 12 horas, es una alternativa si existe alergia a alguna de las drogas anteriores. La doxiciclina de 100mg, una tableta cada 12 horas, o la clindamicina de 300mg, una tableta cuatro veces al día por cuatro semanas, asociadas o no a la pirimetamina, y la azitromicina de 500mg, un gramo diario por tres semanas, asociada o no al sulfaprim, pueden manejarse como otras opciones. Los esteroides deben indicarse 48 horas después de comenzado el tratamiento antibiótico y cuando existen pocos o ningún signo inflamatorio no son necesarios. Se debe indicar ácido fólico de 5mg dos o tres veces por semana mientras se use la pirimetamina por el efecto supresor de la médula ósea que esta provoca, con estudio hematológico mensual mientras dure el esquema. Se debe indicar un tratamiento de mantenimiento con sulfadiacina, dos gramos, dos o tres veces por semana, o sulfaprim, dos tabletas tres veces por semana durante seis meses. En pacientes con antirretrovirales de alta eficacia y conteo de CD4 > 250/μl puede descontinuarse el tratamiento.^(11,31)

CONCLUSIONES

Las alteraciones del segmento posterior se pueden presentar en un número considerable de pacientes con VIH/SIDA, incluso pueden ser la primera manifestación clínica de la enfermedad. La retinopatía asociada al VIH (no infecciosa) es la más representativa. La retinitis por CMV es la infección ocular oportunista más frecuente en pacientes con recuentos muy bajos de linfocitos TCD4. Puede observarse casi en la mitad de personas con VIH/SIDA y es la causa más común de ceguera en estos pacientes. La forma de presentación atípica de la

coriorretinitis por toxoplasma debe ser tenida en cuenta aunque no sea tan frecuente como las anteriores, pensarse en ella para hacer el diagnóstico y realizar estudio neurológico completo por su asociación con la toxoplasmosis cerebral en pacientes con SIDA. Los conteos bajos de linfocitos TCD4 son el denominador común de las alteraciones del segmento posterior en los pacientes inmunocomprometidos.

REFERENCIAS BIBLIOGRÁFICAS

1. Khayyam D, Cochereau I, Hoang-Xuan T. Human Immunodeficiency Virus Associated Uveitis. In: Diagnosis and Treatment of Uveitis. Foster CS, Vitale AT. 2nd ed. Philadelphia: W.B Saunders Company; 2002. p. 688-698.
2. Fragozo Gamez LM. Caracterización epidemiológica de la morbimortalidad de VIH-DIDA y su relación con las variables sociales de la salud. ESE Hospital San Rafael en San Juan del Cesar. 2005-2014 [tesis de maestría]. Barranquilla: Universidad del Norte; 2015 [citado 11/02/2020]. Disponible en: <https://manglar.uninorte.edu.co/bitstream/handle/10584/9388/123395.pdf>
3. Espinoza LR. El VIH y las enfermedades reumáticas. EE.UU: American College of Rheumatology; 2013.
4. Ministerio de Salud Pública. Dirección de Registros Médicos y Estadísticas de Salud. Anuario estadístico 2015. La Habana: Minsap; 2015 [citado 11 Feb 2020]. Disponible en: https://files.sld.cu/dne/files/2016/04/Anuario_2015_electronico-1.pdf
5. Mujica Rodríguez MM, Alegret Rodríguez M, Quirós Hernández JL. Aspectos epidemiológicos del VIH-Sida en Villa Clara (1986-2011). Medicentro Electrónica [Internet]. 2014 Jul-Sep [citado 11 Feb 2020];18(3):121-123. Disponible en: http://scielo.sld.cu/scielo.php?script=sci_arttext&pid=S1029-30432014000300006&lng=es
6. Admiravision [Internet]. Cataluña: Admiravision; 2015 [citado 11 Feb 2020]. Manifestaciones oculares del SIDA; [aprox. 2 pantallas]. Disponible en: <https://admiravision.es/manifestaciones-oculares-del-sida/>
7. Cadena Torres LA, Osorio Pacheco DG. Prevalencia de Retinopatía por VIH y su relación con el recuento de linfocitos CD4 en los pacientes que acuden a consulta externa de Oftalmología del Hospital Eugenio Espejo [tesis]. Quito: Universidad Central del Ecuador; 2016 [citado 11 Feb 2020]. Disponible en: <http://www.dspace.uce.edu.ec/bitstream/25000/13280/1/T-UCE-0006-001-2016.pdf>
8. Chiotan C, Radu L, Serban R, Cornăcel C, Cioboată M, Anghelie A. Posterior segment ocular manifestations of HIV/AIDS patients. J Med Life [Internet]. 2014 Sep [citado 11 Feb 2020];7(3):399-402. Disponible en: <https://www.ncbi.nlm.nih.gov/pmc/articles/PMC4233448/>
9. Feroze KB, Gulick PG. VIH Retinopathy. In: Stat Pearls [Internet]. Treasure Island (FL): Stat Pearls Publishing; 2020 [citado 11 Feb 2020]. Disponible en: <https://www.ncbi.nlm.nih.gov/books/NBK470530/>
10. Luo J, Jing D, Kozak I, Huiming Z, Siying C, Yezhen Y, et al. Prevalence of ocular manifestations of HIV/AIDS in the highly active antiretroviral therapy (HAART) era: a different spectrum in Central South China. Ophthalmic Epidemiol [Internet]. 2013 Jun [citado 11 Feb 2020];20(3):170-5. Disponible en: <https://pubmed.ncbi.nlm.nih.gov/23713918/>.
<http://doi.org/10.3109/09286586.2013.789530>

11. Eguía Martínez F, Río Torres M, Capote Cabrera A, Ríos Caso R, Hernández Silva JR, Gómez Cabrera CG, et al. Manual de diagnóstico y tratamiento en Oftalmología. 2da ed. La Habana: Ciencias Médicas; 2009. p. 356-360.
12. Kozak JI, McCutchan A, Freeman RW. VIH associated infections. In: Stephen Ryan, Andrew Schachat, Charles Wilkinson, David Hinton, and Peter Wiedemann, et al. 5th ed. Los Ángeles: Saunders; 2013. p. 1442-1466 [citado 11 Feb 2020]. Disponible en: <https://www.elsevier.com/books/retina/9781455707379>
13. Zhou HY, Di Y, Ye JJ, Xu HY. The ocular manifestations of human immunodeficiency virus and syphilis coinfection. Zhonghua Yan Ke Za Zhi [Internet]. 2019 Apr [citado 11 Feb 2020];55(4):267-272. Disponible en: <https://pubmed.ncbi.nlm.nih.gov/30982288/>.
<https://doi.org/10.3760/cma.j.issn.0412-4081.2019.04.008>
14. De Pinho Queiroz P, Viana Inês D, Telöken Diligenti F, Haygert Schnor V, Melamed J, Ribeiro Campos W, et al. The ghost of the great imitator: prognostic factors for poor outcome in syphilitic uveitis. J Ophthalmic Inflamm Infect [Internet]. 2019 Jan [citado 11 Feb 2020];9(1):2. Disponible en: https://www.ncbi.nlm.nih.gov/pmc/articles/PMC6338615/pdf/12348_2019_Article_169.pdf
15. Ambou Frutos I, Rodríguez Ahuar N, Ramos Bello L, Vilches Lescailles D, Osorio Illas L, Padilla González CM. Comportamiento de las enfermedades oftalmológicas en pacientes con VIH-SIDA. Rev Cubana Oftalmol [Internet]. 2017Jun [citado 14 Feb 2020];30(2):1-15. Disponible en: http://scielo.sld.cu/scielo.php?script=sci_arttext&pid=S0864-21762017000200006&lng=es
16. Gogri PY, Misra SL, Kothari RN, Bhandari AJ, Gidwani HV. Ophthalmic manifestations of HIV patients in a rural area of Western Maharashtra, India. Int Sch Res Notices [Internet]. 2014 Nov [citado 14 Feb 2020];2014:347638. Disponible en: <http://downloads.hindawi.com/archive/2014/347638.pdf>.
<https://doi.org/10.1155/2014/347638>
17. Kwasi Abu E, Abokyi S, Obiri-Yeboah D, Dadzie Ephraim R K, Afedo D, Duah Agyeman L, et al. Retinal microvasculopathy is common in HIV/AIDS patients: A cross-sectional study at the cape coast teaching Hospital, Ghana. J Ophthalmol [Internet]. 2016 [citado 14 Feb 2020];2016:8614095. Disponible en: <https://www.hindawi.com/journals/joph/2016/8614095/>.
<https://doi.org/10.1155/2016/8614095>
18. Abouammoh MA, Hani S. Al-Mezaine, Ahmed M, Abu El-Asrar. Infections of the posterior segment: Cytomegalovirus retinitis. In: Tabbara KF, Abu El-Asrar AM, Khairallah M. Ocular Infections. Berlin: Springer-Verlag Berlin Heidelberg; 2014. p. 161-165. Disponible en: <https://link.springer.com/content/pdf/10.1007%2F978-3-662-43981-4.pdf>
19. Vejerano Duany AÁ. Retinitis por citomegalovirus en un paciente con VIH. Rev Cubana Oftalmol [Internet]. 2016 Oct-Dic [citado 14 Feb 2020];29(4):741-746. Disponible en: http://scielo.sld.cu/scielo.php?script=sci_arttext&pid=S0864-21762016000400017&lng=es
20. Capella MJ, Foster CS. Herpesviruses. In: Foster CS, Vitale AT. Diagnosis and treatment of uveitis. 2da ed. New Delhi, India: Jaypee Brothers Medical Publishers; 2012. p. 437-453.
21. Rodríguez Martínez O, Benítez Cartaya M, Ambou Frutos I, Vilches Lescaille DC, Hernández Cruz C, Castro Machado A. Citomegalovirus: de la primoinfección a la retinitis. Rev Cubana Oftalmol [Internet]. 2014 Jul-Sep [citado 14 Feb

- 2020];27(3):439-454. Disponible en:
http://www.revofthalmologia.sld.cu/index.php/oftalmologia/article/view/307/html_118
22. Wei WB, Zhou N. Efforts to improve the level of clinical diagnosis and treatment of infectious fundus diseases. *Zhonghua Yan Ke Za Zhi* [Internet]. 2019 Apr [citado 14 Feb 2020];55(4):241-245. Disponible en:
<https://pubmed.ncbi.nlm.nih.gov/30982285/>.
<https://doi.org/10.3760/cma.j.issn.0412-4081.2019.04.001>
23. Hassan-Moosa R, Chinappa T, Jeena L, Visser L, Naidoo K. Cytomegalovirus retinitis and HIV: Case reviews from KwaZulu-Natal Province, South Africa. *S Afr Med J* [Internet]. 2017 Sep [citado 14 Feb 2020];107(10):843-846. Disponible en:
<https://pubmed.ncbi.nlm.nih.gov/29022526/>.
<https://doi.org/10.7196/samj.2017.v107i10.12740>
24. Jabs DA, Drye L, Van Natta ML, Thorne JE, Holland GN. Incidence and Long-term Outcomes of the HIV-Neuroretinal Disorder in Patients with the Acquired Immunodeficiency Syndrome. *Ophthalmology* [Internet]. 2015 Apr [citado 14 Feb 2020];122(4):760-768. Disponible en:
<https://www.ncbi.nlm.nih.gov/pmc/articles/PMC4372475/>.
<https://dx.doi.org/10.1016/j.ophtha.2014.11.009>
25. Khairallah M, Kahloun R. Infections of the Posterior Segment: Parasitic and Fungal Infections. In: Tabbara KF, Abu El-Asrar AM, Khairallah M. *Ocular Infections*. Berlin: Springer-Verlag Berlin Heidelberg; 2014. p. 135-151.
26. Oréface F, Vasconcelos-Santos D V, Azeredo Cordeiro C, Lambert Oréface J, Alves Costa R. Toxoplasmosis. In: Foster CS, Vitale AT. *Diagnosis and Treatment of Uveitis*. 2da ed. New Delhi, India: Jaypee Brothers Medical Publishers; 2012. p. 543-564.
27. Rahimi MT, Mahdavi SA, Javadian B, Rezaei R, Moosazadeh M, Khademlou M, et al. High seroprevalence of toxoplasma gondii antibody in HIV/AIDS. *Iran J Parasitol* [Internet]. 2015 Oct-Dec [citado 14 Feb 2020];10(4):584-589. Disponible en:
<https://www.ncbi.nlm.nih.gov/pmc/articles/PMC4724835/pdf/IJPA-10-584.pdf>
28. Hermida Pérez JA, Bermejo Hernández Á, Sobenes Gutiérrez R. Manifestaciones oftalmológicas de la infección por toxoplasma en paciente portador del virus de la inmunodeficiencia humana. Descripción de un caso. *SEMERGEN* [Internet]. 2014 Mar [citado 14 Feb 2020];40(2):23-27. Disponible en: <https://www.elsevier.es/es-revista-medicina-familia-semergen-40-articulo-manifestaciones-oftalmologicas-infeccion-por-toxoplasma-S1138359313000233>
29. Chemoh W, Sawangjaroen N, Siripaitoon P, Andiappan H, Hortiwakul T, Sermwittayawong N, et al. Toxoplasma gondii – prevalence and risk factors in HIV-infected patients from Songklanagarind Hospital, Southern Thailand. *Front Microbiol* [Internet]. 2015 Nov [citado 14 Feb 2020];6:1304. Disponible en:
<https://www.frontiersin.org/articles/10.3389/fmicb.2015.01304/full>.
<https://doi.org/10.3389/fmicb.2015.01304>
30. Shen G, Wang X, Sun H, Gao Y. Seroprevalence of toxoplasma gondii infection among HIV/AIDS patients in eastern China. *Korean J Parasitol* [Internet]. 2016 Feb [citado 14 Feb 2020];54(1):93-96. Disponible en:
<https://www.ncbi.nlm.nih.gov/pmc/articles/PMC4792320/pdf/kjp-54-1-93.pdf>
31. Belfort R, Silveira C, Muccioli C. Ocular Toxoplasmosis. In: Ryan S, Andrew Schachat A, Wilkinson C, Hinton D, Wiedemann P, et al. *Retina*. 5th ed. Los Angeles: Saunders; 2013. p. 1494-1498. Disponible en:
<https://www.elsevier.com/books/retina/9781455707379>

CONTRIBUCIÓN DE LOS AUTORES

LCG y AMF: diseño del estudio, revisión bibliográfica y redacción de la primera versión del manuscrito.

RGP: diseño del estudio y revisión bibliográfica.

Todos los autores revisaron la redacción del manuscrito y aprobaron la versión finalmente remitida.

CONFLICTO DE INTERESES

Las autoras declaran no tener conflicto de intereses.

Recibido: 3-3-2020

Aprobado: 7-5-2020

Adonis Márquez Falcón. Hospital Clínico Quirúrgico Universitario "Arnaldo Milián Castro". Avenida Arnaldo Milián Castro No. 5 e/ Avenida 26 de julio (Doble Vía) y Circunvalación. Santa Clara, Villa Clara, Cuba. Código Postal: 50200 Teléfono: (53)42270000

adonismf@infomed.sld.cu

<https://orcid.org/0000-0003-3488-0061>