

## INFORME DE CASO

# Cirugía mínimamente invasiva para la fractura de cadera. Informe de caso

Lázaro Martínez Aparicio<sup>1</sup> , Lázaro Martín Martínez Estupiñán<sup>1\*</sup> , Luis Alberto Lugo Pijuan<sup>1</sup> 

<sup>1</sup>Hospital Provincial General Universitario “Mártires del 9 de Abril”, Sagua la Grande, Villa Clara, Cuba

\*Lázaro Martín Martínez Estupiñán. [lazarome@infomed.sld.cu](mailto:lazarome@infomed.sld.cu)

Recibido: 14/08/2019 - Aprobado: 10/02/2020

## RESUMEN

**Introducción:** la presentación de este caso aporta una nueva visión de cómo abordar una de las enfermedades traumáticas más comunes del adulto mayor en Cuba.

**Información del paciente:** se presenta una paciente anciana, de 77 años de edad, con caída de sus pies. Al examen físico se encontraron acortamiento, abducción y rotación externa del miembro inferior; se diagnosticó fractura de cadera. La paciente hizo saber que, por motivos religiosos, no deseaba ser transfundida de ser necesario; se indicó fijación con lámina y tornillos. Se decidió realizar cirugía mínimamente invasiva.

**Conclusiones:** se puede plantear la posibilidad de realizar técnicas mínimamente invasivas en la intervención quirúrgica de la fractura de cadera con el fin de ahorrar sangre y de lograr menor exposición, cicatrices menores, menor morbilidad y menos complicaciones.

**Palabras clave:** fractura de cadera; cirugía mínima invasiva

## ABSTRACT

**Introduction:** the presentation of this case provides a new vision of how to address one of the most common traumatic diseases of the elderly in Cuba.

**Case report:** a 77 year-old elderly patient is presented with a fall. On physical examination, shortening, abduction and external rotation of the lower limb were found, then hip fracture was diagnosed. The patient stated that, for religious reasons, she did not wish to be transfused if necessary; fixation with a plate and screws was indicated. It was decided to perform minimally invasive surgery.

**Conclusions:** minimally invasive techniques can be considered for hip fracture surgery in order to save blood and achieve less exposure, minor scarring, lower morbidity and fewer complications.

**Keywords:** hip fracture; minimal invasive surgery

## INTRODUCCIÓN

Las fracturas de cadera son muy frecuentes en personas de edad avanzada, varios estudios epidemiológicos han sugerido que la incidencia de este tipo de lesión se incrementa debido a que en las últimas décadas la expectativa de vida de la población ha aumentado.<sup>(1)</sup> Las fracturas intertrocantéricas de fémur son muy frecuentes entre la población de edad avanzada, lo que hace que sean un tipo de enfermedad cada vez más habitual en los servicios de urgencias. Este tipo de pacientes sufre un mayor número de complicaciones con largas estancias hospitalarias y un gran costo sanitario.<sup>(2)</sup>

Estas fracturas se relacionan con una morbilidad y una mortalidad considerables porque entre el 15 y el 20% de los pacientes fallecen por este motivo. Las principales causas de estas fracturas en pacientes ancianos habitualmente son traumas moderados o leves; sin embargo, en pacientes jóvenes la mayor frecuencia se debe a traumatismos de alta energía.<sup>(3)</sup>

El paciente anciano no debe mantenerse encamado, por lo que actualmente se aboga por el tratamiento quirúrgico, la movilización y la carga precoz, condición que se puede lograr con el tornillo dinámico de cadera (DHS). El desarrollo del DHS supuso un avance en el tratamiento de las fracturas de cadera; en la actualidad y en países desarrollados se considera como un patrón de oro.

La reducción y la estabilización de la fractura con placa-tubo y tornillo deslizante es una técnica ampliamente utilizada, se han diseñado otros sistemas en pos de superarla, con resultados muy dispares.<sup>(4)</sup> Para reducir la morbilidad y mejorar los resultados logrados con esta técnica varios autores propusieron la cirugía mínimamente invasiva.<sup>(3,4,5)</sup>

Con la presentación de este caso se pretende comenzar a realizar este procedimiento y protocolizar la técnica en el servicio, una técnica viable, barata y rápida que evita el sangramiento y posibilita la movilización temprana del paciente, primer acercamiento al tema de investigación doctoral.

## INFORMACIÓN DEL PACIENTE

Se trata de una paciente femenina de 77 años de edad, de la raza blanca, con antecedentes patológicos personales de diabetes mellitus, hipertensión arterial esencial, cardiopatía isquémica, estenosis aórtica degenerativa e insuficiencia venosa periférica, enfermedades controladas con medicamentos. La paciente, por razones religiosas, manifiesta negación a la transfusión de sangre o de sus derivados si fuera medicamente necesario.

### Hallazgos clínicos

En esta ocasión acudió al Cuerpo de Guardia de Ortopedia y Traumatología del Hospital Provincial General Universitario "Mártires del 9 de Abril" de la Ciudad de Sagua la Grande, Provincia de Villa Clara, por comenzar con dolor en la región de la cadera derecha luego de que sufriera caída de sus pies. Al examen físico se constató paciente en decúbito supino, con facies de dolor, la pierna derecha con ligero acortamiento, semiflexión de la rodilla y rotación externa, clínica sugestiva

de fractura de cadera. Se le realizó una radiografía de cadera derecha antero-posterior con rotación interna de la pierna de aproximadamente 15°.

### **Evaluación diagnóstica**

La radiografía constató una fractura de fémur proximal en el área de la cadera. Según la región anatómica se clasificó como de tipo intertrocantérica; según Boyd y Griffin como un tipo I, según Kyle y Gustillo como un tipo I y según la Asociación de osteosíntesis (AO): tipo 3\_1-A\_1.

Se indicaron complementarios pre-operatorios:

- Hematocrito: 0,38%
- Hemoglobina: 12,5g/l
- Tiempo de sangramiento: 1,5 minutos
- Tiempo de coagulación: 9 minutos

Conteo de plaquetas:  $240 \times 10^9/l$

Se decidió su ingreso para estudio y tratamiento quirúrgico. La paciente y su familiar firmaron el consentimiento informado, en el que dejaron plasmada su negación a las transfusiones sanguíneas o de sus derivados.

Debido a que la paciente tenía antecedentes de padecer múltiples enfermedades y a que estaba descompensada fue tratada por Especialistas en Geriátrica, Cardiología, Angiología y Endocrinología; la operación se planificó para cuando mejorara su estado.

### **Intervención terapéutica**

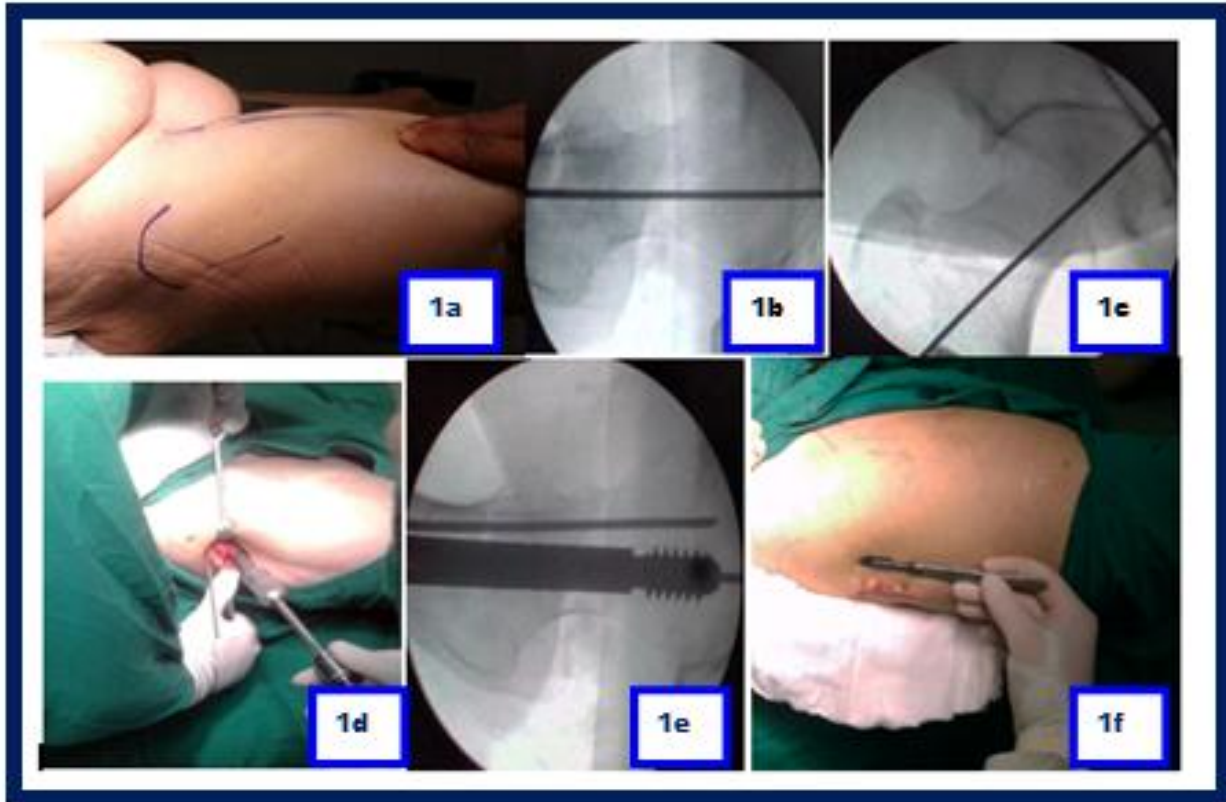
Se optó por realizar la reducción cerrada y la osteosíntesis a través de cirugía mínimamente invasiva de la cadera con tornillo dinámico de cadera, de tipo Richard Classic.

Técnica quirúrgica: previa anestesia, se colocó a la paciente en la mesa quirúrgica ortopédica, se practicó la maniobra de reducción (según Whitman), que fue verificada a través de una radiografía de planos antero-posterior y axial, con superposición de la placa Richard Classic, con tornillo y alambre Kirschner, se trató de lograr la posible posición del implante y el lugar de la incisión (se intentó hacer coincidir el contorno de la lámina con la diáfisis femoral lateral y la posición central de tornillo cefálico), se marcaron con rotulador los puntos guías, la posición y la orientación del implante, además del lugar de la incisión (Figura 1 a y Figura 1 b).

Luego se realizaron la asepsia y la antisepsia del sitio quirúrgico obtenido a través de la técnica descrita anteriormente.

Se procedió a practicar la incisión postero-lateral, de aproximadamente 4cm, la disección superficial a través de tejido celular subcutáneo y la fascia lata y luego la disección profunda a través del músculo vasto lateral (se desinsertó parcialmente una pequeña porción para lograr más campo), se colocó una guía para alambre trans-cervical, con orientación de 135°, debida a la superposición de la placa con tornillo y alambre y orientada bajo radiografía al principio de la reducción (Figura 1 c), además de un segundo alambre estabilizador colocado 1cm por encima del alambre guía. Se procedió a fresado, brocado y colocación del tornillo cefálico (se utilizó un tornillo de 85mm) -Figura 1 d-, se retiró el alambre

guía y de dejó el estabilizador, luego se introdujo la lámina (se utilizó una lámina Richard Classic de 135° de dos orificios) con barril, que mira al exterior, bajo el músculo vasto lateral. Una vez dentro se giró 180° hasta colocarla en el tornillo cefálico y aplicarla a la cortical externa del fémur, se colocaron el tornillo de tracción y los tornillos corticales del fémur (Figura 1 e). Se retiró el alambre estabilizador.



**Figura 1.** Secuencia de la cirugía. a) Planificación quirúrgica, b) imagen radiológica de la colocación de la guía para la osteosíntesis plano axial, c) plano antero posterior, d) inicio de las brocas, e) imagen radiológica del clavo placa colocado en su vista axial, f) intervención terminada, nótese el tamaño de la herida quirúrgica.

En la Figura 1 f se muestra el tamaño de la incisión al final del acto quirúrgico comparada con un bisturí número 20 utilizado en la operación.

- Lámina colocada: Richard Classic de dos orificios
- Longitud del tornillo cefálico colocado: 85mm
- Tiempo quirúrgico real: 42minutos
- Pérdida sanguínea trans-operatoria: <50ml
- Tiempo radiográfico: 20segundos

Complementarios post-operatorios:

- Hematocrito: 0,37%
- Hemoglobina: 12,2g/l
- Tiempo de sangramiento: 1minuto
- Tiempo de coagulación: 9minuto

- Conteo de plaquetas:  $240 \times 10^9 / l$

### Seguimiento y resultados

La paciente fue seguida en la consulta externa y evoluciona satisfactoriamente; la consolidación ocurrió alrededor de las 16 semanas. En estos momentos camina sin ningún medio accesorio que la ayude, refiere gran satisfacción por la intervención realizada y se la sugiere a otras personas que como ella sufran de este tipo de lesión.

### DISCUSIÓN

El objetivo del tratamiento quirúrgico es conseguir la máxima estabilidad de la fractura en el menor tiempo posible para permitir la movilización precoz y hacer posible la carga, garantizar un sangrado mínimo, evitar complicaciones y buscar conseguir una menor morbi-mortalidad para estos pacientes. La placa DHS está compuesta por la placa tubo, la que es fijada a la diáfisis del fémur por tornillos corticales de 4,5mm de diámetro y longitud variable. El tornillo deslizante canulado tiene una longitud variable y un diámetro de 12,5mm en la parte roscada. Este tornillo va por dentro de la placa tubo de  $135^\circ$ , fijado a ella por el tornillo de compresión. La unión del tornillo con la placa del implante es un contacto deslizante entre ambas partes, lo que da a la placa DHS su condición de implante dinámico. El DHS proporciona un alto índice de estabilidad.<sup>(6)</sup>

El sistema DHS es uno de los sistemas actuales más difundidos<sup>(7,8)</sup> y manifiesta un adelanto en el acto quirúrgico, es recomendado por varios autores. La cirugía mínimamente invasiva supone la reducción de la agresión tisular y la pérdida hemática del abordaje convencional,<sup>(1,8,9,10)</sup> un tiempo quirúrgico menor y una herida más pequeña y más estética y con menos riesgo de infección. Se recomienda su implementación en pacientes con trastornos hematológicos con predisposición al sangrado trans-operatorio y disminución en la transportación celular de oxígeno o con conflictos religiosos que se opongan al tratamiento con sangre o sus derivados.

El tamaño de la incisión está directamente relacionado con el dolor post-operatorio y la contaminación de la herida. En la tabla 1 se muestra la relación del tamaño de la herida quirúrgica con las dimensiones de la lámina Richard en algunas series de casos de autores diversos. En esta paciente se utilizó una incisión de 4cm aproximadamente, la que supone una evolución favorable y una pérdida sanguínea mínima, además de mejor campo.

**Tabla 1.** Relación del tamaño de la herida en varios estudios

Estudio	Tamaño de la herida (cm)	Dimensiones de la lámina (orificios)
Ho y colaboradores <sup>(11)</sup>	5	4
Alobaid y colaboradores <sup>(12)</sup>	3	2
Walia y colaboradores <sup>(13)</sup>	3	2
Autores de este trabajo	3	2

Según varios autores<sup>(14,15)</sup> la posibilidad de utilizar intensificadores de imágenes posibilita siempre estar enfocados en la reducción, lo que brinda mejores resultados y disminución del tiempo quirúrgico, algo que concuerda con los resultados de otros autores.

En esta técnica, de requerirse una reducción a cielo abierto o por dificultades trans-operatorias que dificulten la osteosíntesis, el abordaje mínimamente invasivo se puede extender y convertirse en convencional.

En el caso presentado se comprobó que el tiempo quirúrgico se acorta y las pérdidas sanguíneas disminuyen considerablemente con respecto al abordaje convencional, además, precisa de mayor aceptación.

Con este trabajo se inicia otro de dimensiones mayores en el que se comparan el método convencional de osteosíntesis con clavo-lámina del sistema AO, el sistema DHS tipo Richard Classic y el sistema DHS tipo Richard Classic con técnica mínimamente invasiva.

Se plantea la posibilidad de realizar técnicas mínimamente invasivas en la intervención quirúrgica de la fractura de cadera con el fin de ahorrar sangre y de lograr menor exposición, cicatrices menores, menor morbilidad y menos complicaciones.

### **Consentimiento informado**

Según el protocolo del Servicio de Ortopedia y Traumatología de la institución todo paciente que necesite una intervención quirúrgica debe dar su consentimiento informado, previa información de su médico y análisis con este sobre las expectativas y complicaciones del procedimiento. La paciente en plena conciencia brindó su consentimiento para ser intervenida y participar en la investigación que comienza.

### **REFERENCIAS BIBLIOGRÁFICAS**

1. Gómez-Sarduy A, Morales-Piñeiro S, López-González MH, Mata-Cuevas R. Acciones educativas para prevenir fracturas de cadera por caídas. Rev Cubana Ortop Traumatol [Internet]. 2018 [citado 16/07/2019];3(2):[aprox. 13 p.]. Disponible en: <http://www.revortopedia.sld.cu/index.php/revortopedia/article/view/98/106>
2. Toogood P, Huang A, Siebuhr K, Miclau T. Minimally invasive plate osteosynthesis versus conventional open insertion techniques for osteosynthesis. Injury [Internet]. 2018 Jun [citado 19/07/2019];49(Supl 1):S19-S23. Disponible en: <https://pubmed.ncbi.nlm.nih.gov/29929686/>. [https://doi.org/10.1016/S0020-1383\(18\)30297-3](https://doi.org/10.1016/S0020-1383(18)30297-3)
3. Dhakad RKS, Kapoor A, Gupta S. A comparative study of fixation of fracture intertrochanteric femur with D.H.S. by M.I.S. versus conventional muscle reflection surgical approach. OJMPC [Internet]. 2015 Jul-Dec [citado 20/07/2019];21(2):50-7. Disponible en: <https://ojmpc.com/index.php/ojmpc/article/view/13/13>
4. Ramos-Maza E, Chávez-Covarrubias G, García-Estrada F, Buffo-Sequeira I, Domínguez-Barrios C, Meza-Reyes G. Principio biomecánico del sostén. Acta Ortop Mex [Internet]. 2016 [citado 20/07/2019];30(S1):S25-S33. Disponible en: <https://www.medigraphic.com/pdfs/ortope/or-2016/ors161f.pdf>

5. Gokulakrishnan PP, Manohara PK, Sakthivel A. Use of minimal invasive technique in dynamic hip screw fixation. *J Minim Invas Orthop*. 2017;4(1):e19.
6. Kumar J, Kumar D, Sahito B, Ali M. Minimally invasive dynamic hip screw for fixation of stable intertrochanteric fractures of the femur. *J Pak Orthop Assoc [Internet]*. 2015 Mar [citado 20/07/2019];27(1):5-11. Disponible en: <https://jpoa.org.pk/index.php/upload/article/view/228/172>
7. Zamora T, Klaber I, Bengoa F, Botello E, Schweitzer D, Amenábar P. Controversias en el manejo de la fractura de cadera en el adulto mayor. Encuesta nacional a traumatólogos especialistas en cirugía de cadera. *Rev Med Chile [Internet]*. 2019 Feb [citado 20/07/2019];147(2):199-205. Disponible en: [https://scielo.conicyt.cl/scielo.php?script=sci\\_arttext&pid=S0034-98872019000200199](https://scielo.conicyt.cl/scielo.php?script=sci_arttext&pid=S0034-98872019000200199). <http://dx.doi.org/10.4067/s0034-98872019000200199>
8. Shah FA, Alam W, Ali MA. Intertrochanteric fractures; frequency of lag screw cut out fixed with dynamic hip screw. *Professional Med J [Internet]*. 2017 [citado 20/07/2019];24(11):1740-4. Disponible en: <http://www.theprofesional.com/index.php/tpmj/article/view/634/464>. <https://doi.org/10.17957/TPMJ/17.3867>
9. Pillai Gokulakrishnan P, Gowtham Manivannan A, Annamalai S, Umamaheshwaran B. Minimal invasive dynamic hip screw fixation technique in patient with cardiac complications: A case scenario. *J Orthop Case Rep [Internet]*. 2017 Sep-Oct [citado 20/07/2019];7(5):34-7. Disponible en: <https://www.ncbi.nlm.nih.gov/pmc/articles/PMC5727996/>. <https://dx.doi.org/10.13107/jocr.2250-0685.886>
10. Gohiya A, Sharma P, Verma R, Gaur S. A comparative study between conventional and minimally invasive dynamic hip screw fixation in management of intertrochanteric femoral fractures. *J Orthop Allied Sci [Internet]*. 2016 [citado 16/07/2019];4(1):36-9. Disponible en: <https://www.joas.in/text.asp?2016/4/1/36/180691>. <https://doi.org/10.4103/2319-2585.180691>
11. Ho M, Garau G, Walley G, Oliva F, Panni AS, Longo UG, et al. Minimally invasive dynamic hip screw for fixation of hip fractures. *Int Orthop [Internet]*. 2009 Apr [citado 16/07/2019];33(2):555-60. Disponible en: <https://www.ncbi.nlm.nih.gov/pmc/articles/PMC2899045/>. <https://dx.doi.org/10.1007/s00264-008-0565-4>
12. Alobaid A, Harvey EJ, Elder GM, Lander P, Guy P, Reindl R. Minimally invasive dynamic hip screw: prospective randomized trial of two techniques of insertion of a standard dynamic fixation device. *J Orthop Trauma [Internet]*. 2004 Apr [citado 16/07/2019];18(4):207-12. Disponible en: <https://pubmed.ncbi.nlm.nih.gov/15087963/>. <https://doi.org/10.1097/00005131-200404000-00003>
13. Sanjeev Reddy B, Sanjeevi Bharadwaj. Stable intertrochanteric fractures of femur treated with minimally invasive sliding hip screw fixation – Outcomes, pearls and pitfalls. *JEMDS [Internet]*. 2014 Sep [citado 16/07/2019];46:11242-11248. Disponible en: [https://jemds.com/latest-articles.php?at\\_id=5396](https://jemds.com/latest-articles.php?at_id=5396). <https://doi.org/10.14260/jemds/2014/3466>
14. Haonga BT, Eliezer EN, Makupa JE, Shearer D, Liu MB, Wu H. Sign hip construct: achieving hip fracture fixation without using an image intensifier. *EAOJ [Internet]*. 2016 Mar [citado 16/07/2019];10:7-11. Disponible en: <https://www.ajol.info/index.php/eaoj/article/view/137369/126930>

15. Roberts KC, Brox WT. AAOS Clinical practice guideline: Management of hip fractures in the elderly. J Am Acad Orthop Surg [Internet]. 2015 Feb [citado 20/07/2019];23(2):138-40. Disponible en: [https://journals.lww.com/jaaos/FullText/2015/02000/AAOS\\_Clinical\\_Practice\\_Guideline\\_Management\\_of.10.aspx](https://journals.lww.com/jaaos/FullText/2015/02000/AAOS_Clinical_Practice_Guideline_Management_of.10.aspx)

## CONFLICTO DE INTERESES

Los autores declaran no tener conflicto de intereses.