

Angioplastia transluminal percutánea de femoral superficial en paciente con oclusión de sectores fémoro-poplíteo e infra-poplíteo

Percutaneous Transluminal Angioplasty of the Superficial Femoral Artery in a Patient with Occlusion in the femoro-popliteal and infra-popliteal Sector

Onerys Ramón Sosa Vázquez^{1*} <http://orcid.org/0000-0003-1469-6179>

Calixto Valdés Pérez¹ <http://orcid.org/0000-0001-6227-3002>

William Orlando Savigne Gutiérrez¹ <http://orcid.org/0000-0001-6516-2199>

Alain Figueroa Martínez¹ <http://orcid.org/0000-0002-7894-9334>

Amirelia Fabelo Martínez¹ <http://orcid.org/0000-0001-5832-8808>

Abran Alberto Martínez Hernández¹ <http://orcid.org/0000-0002-6613-3573>

¹Instituto Nacional de Angiología y Cirugía Vascular. La Habana, Cuba.

*Autor para la correspondencia: onerysosa@infomed.sld.cu

RESUMEN

Introducción: La indicación más clara de revascularización en las extremidades inferiores lo constituye la presencia de lesiones isquémicas y el tratamiento de elección, siempre que sea posible, es el endovascular debido a su buena permeabilidad, baja morbilidad y mortalidad.

Objetivo: Presentar un caso en el que se utilizó la angioplastia transluminal percutánea del sector fémoro-poplíteo.

Presentación del caso: Se presenta un caso con diagnóstico de enfermedad arterial periférica en la extremidad inferior derecha. La angioplastia transluminal percutánea se utilizó para cicatrizar lesiones isquémicas aún en presencia de oclusiones no revascularizables de las arterias infra-poplíteas. El paciente presentaba al examen físico lesión isquémica en el primer dedo y patrón esteno-oclusivo fémoro-poplíteo. Se detectó disminución de los índices de presiones en poplíteo y distales. En la arteriografía se apreciaron lesiones esteno-oclusivas en la femoral superficial y oclusión de las arterias infra-poplíteas. Se realizó angioplastia

transluminal percutánea de la femoral superficial y el paciente recuperó pulso poplíteo con mejoría hemodinámica. Evolucionó satisfactoriamente y egresó con tratamiento médico. A los cinco meses de operado mantiene su pulso poplíteo presente y la lesión cicatrizada.

Conclusión: La angioplastia del sector fémoro-poplíteo es beneficiosa para la cicatrización de la lesión isquémica aún en presencia de oclusiones infra-poplíteas no revascularizables.

Palabra clave: enfermedad arterial periférica; isquemia crítica; angioplastia transluminal percutánea.

ABSTRACT

Introduction: The clearest indication for revascularization in lower limbs is the presence of ischemic lesions. The treatment of choice, whenever possible, is the endovascular one, due to its good permeability, as well as low morbidity and mortality.

Objective: To present a case in which percutaneous transluminal angioplasty of the femoro-popliteal sector.

Case presentation: A case is presented with a diagnosis of peripheral arterial disease in the right lower limb. The percutaneous transluminal angioplasty was used to heal ischemic lesions even in the presence of nonrevascularizable occlusions of the infra-popliteal arteries. On physical examination, the patient presented an ischemic lesion on the first finger and a femoro-popliteal steno-occlusive pattern. Decrease in pressure indices was detected in the popliteal and the distal ones. Arteriography showed steno-occlusive lesions in the superficial femoral and occlusion of the infra-popliteal arteries. Percutaneous transluminal angioplasty of the superficial femoral artery was performed and the patient recovered the popliteal pulse with hemodynamic improvement. The patient evolved satisfactorily and was discharged with medical treatment. Five months after surgery, the patient maintains popliteal pulse and the lesion has cicatrized.

Conclusion: Angioplasty of the femoro-popliteal sector prove beneficial for the healing of the ischemic lesion even in the presence of nonrevascularizable infra-popliteal occlusions.

Keywords: peripheral arterial disease; critical ischemia; percutaneous transluminal angioplasty.

Recibido: 27/08/2019

Aceptado: 25/02/2020

Introducción

La localización más frecuente de la enfermedad arterial periférica (EAP) es en las extremidades inferiores⁽¹⁾ y la arterioesclerosis es la causa más frecuente.⁽²⁾ Aumenta su prevalencia en varones,^(1,2,3) con la edad^(1,2,4) y en los pacientes con diabetes mellitus (DM).^(4,5) En esta última la afectación de vasos distales de las extremidades es muy típica.^(2,3)

Desde el comienzo del abordaje endovascular de la EAP, el tratamiento de las oclusiones a nivel del sector arterial fémoro-poplíteo se ha realizado mediante estas técnicas.⁽⁶⁾ Este sector ofrece dificultades técnicas debido a su complejidad anatómica y funcional; además se dirige a un territorio de alta resistencia como es el infra-poplíteo. Esto conlleva a lesiones más largas, calcificadas y de aparición más precoz que en otros sectores.⁽⁷⁾

El objetivo del presente artículo es presentar un caso en el que se utilizó la angioplastia transluminal percutánea del sector fémoro-poplíteo para cicatrizar lesiones isquémicas aún en presencia de oclusiones no revascularizables de las arterias infra-poplíteas.

Presentación del caso

Paciente masculino de 52 años de edad, fumador, con antecedentes de DM de tipo 2 y de hipertensión arterial desde hace 13 años. Fue hospitalizado en el Instituto Nacional de Angiología y Cirugía Vascular (INACV) por presentar una lesión isquémica seca, dolorosa a nivel del dorso del primer dedo del pie derecho. Presentaba patrón esteno-oclusivo fémoro-poplíteo en el miembro inferior derecho.

Se realizó estudio hemodinámico, apreciándose el índice de presiones disminuido, de (0,71) en arteria poplíteo y de (0,45 y 0,35) en arterias tibial posterior y pedia derecha; en el izquierdo, valores normales.

La arteriografía transfemoral reveló arterias femoral común y profunda permeables, femoral superficial presenta oclusión de 5 cm de longitud y estenosis hacia la salida del canal de

Hunter. Poplítea permeable; con oclusión de las arterias infrageniculares desde su origen. Se restituye la tibial posterior en el tercio inferior de la pierna (Fig.1).

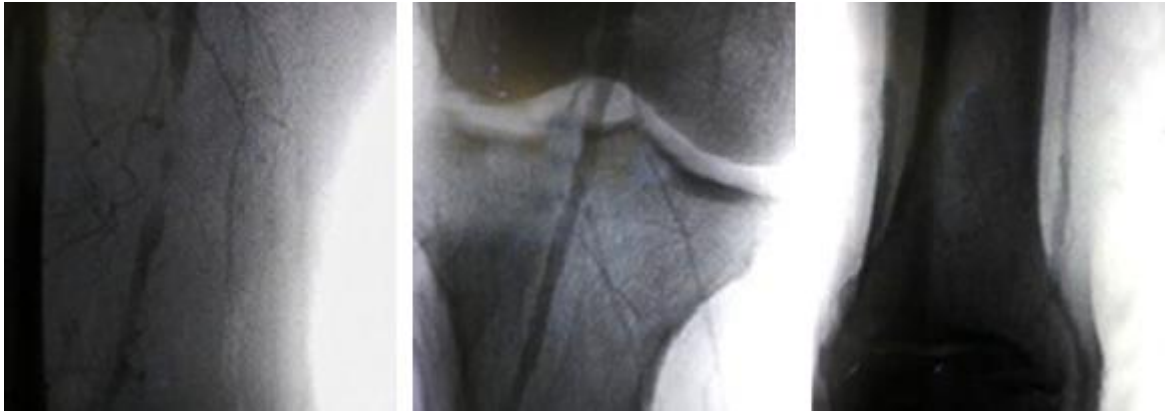


Fig. 1 - Arteriografía transfemoral.

Se realizó angioplastia transluminal percutánea (ATP) (balón de 5 mm de diámetro por 200 mm de longitud) a la arteria femoral superficial (Fig. 2) logrando permeabilizarla (Fig. 3). No se realizó tratamiento de las oclusiones de las arterias de la pierna por lo extensas de dichas oclusiones.




Fig. 2 - Angioplastia transluminal percutánea de la arteria femoral superficial.

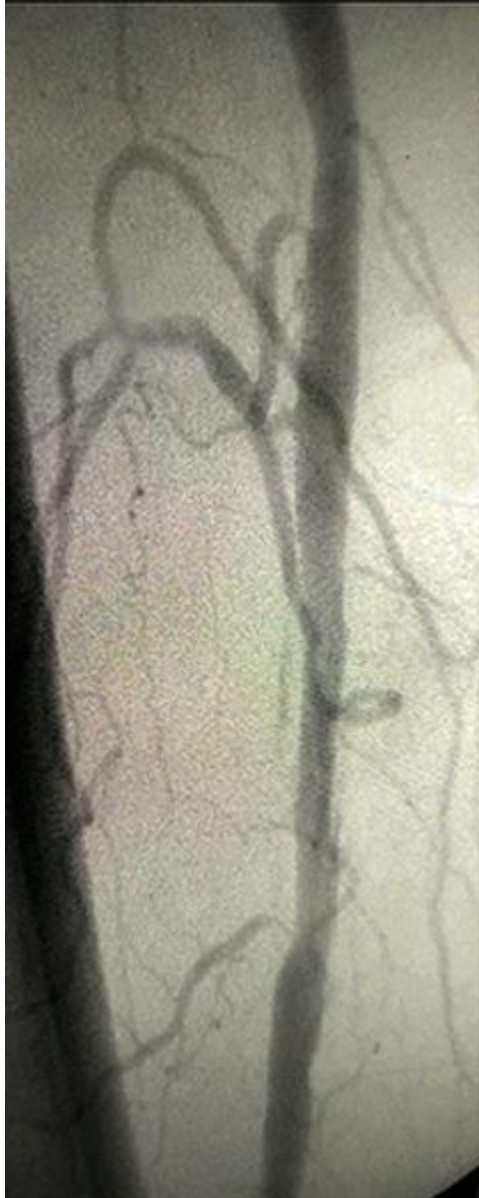

Fig. 3 - Imagen del estudio postangioplastia transluminal percutánea de la arteria femoral superficial (con permeabilización).

Durante el transoperatorio se realizó anticoagulación sistémica del paciente con heparinas no fraccionadas. En el posoperatorio se inició tratamiento con una tableta de aspirina 100 mg y clopidogrel 75 mg al día.

El paciente recuperó el pulso poplíteo y presentó una mejoría hemodinámica (índice de presiones de 1,0 en la arteria poplíteo y de 0,80 y 0,73 en las arterias tibial posterior y pedia respectivamente).

Evolucionó satisfactoriamente y egresó con tratamiento médico: pentoxifilina de 400 mg cada 12 horas, aspirina de 100 mg y clopidogrel de 75 mg diario. A los cinco meses de operado, mantiene el pulso poplíteo presente y cicatrizada la lesión.

Discusión

El tratamiento quirúrgico (convencional/endovascular) de la EAP está indicado cuando existe una claudicación invalidante o una isquemia más grave en forma de dolor en reposo o lesiones tróficas.⁽²⁾

El paciente presentaba una lesión isquémica, lo cual constituye la indicación más clara de revascularización debido al alto riesgo de pérdida de extremidad ⁽²⁾ y presentaba lesiones angiográficas del sector fémoro-poplíteo e infra-genicular, lo que es más frecuente en pacientes diabéticos.⁽⁸⁾

Actualmente se propone al tratamiento endovascular como de elección para las lesiones (estenosis/oclusión) del sector fémoro-poplíteo limitada a 10 cm de longitud;^(1,3,6) aunque el consenso de 2017 propone hasta 25 cm, la implantación primaria de *stent* y el uso de balones o *stent* liberadores de fármacos.⁽⁸⁾ Se propone también que la ATP de lesiones cortas infra-poplíteas debe ser realizada en conjunto, con la misma técnica, en las arterias femoral o poplíteas si es posible.⁽³⁾

No se realizó tratamiento de arterias infra-poplíteas debido a la extensión de las oclusiones; ya que, se propone como predictor de éxito tratar preferentemente oclusiones cortas y el menor número de vasos,⁽³⁾ donde las lesiones en este sector son más difíciles de tratar.⁽¹⁾

A modo de conclusión se puede señalar que la angioplastia del sector fémoro-poplíteo fue beneficiosa para la cicatrización de la lesión isquémica aún en presencia de oclusiones infra-poplíteas no revascularizables.

REFERENCIAS BIBLIOGRÁFICAS

1. La Mura R, Ferreira L. Revascularización en la enfermedad arterial periférica de los miembros inferiores: ¿cuándo y cómo intervenir? Soc Arg Cardiol. 2013 [acceso 14/08/2019];9(2). Disponible en:

<https://www.google.com/search?client=firefoxbd&channel=crow&q=1.%09La+Mura+R%2C+Ferreira+L+.+Revascularizaci%C3%B3n+en+la+enfermedad+arterial+perif%C3%A9rica+de+los+miembros+inferiores%3A+%C2%BFcu%C3%A1ndo+y+c%C3%B3mo+intervenir%3F+Soc.+Arg.+De+Cardiol.++2013%3B9%282%29%3A1-19#>

2. Moñux G, Martín A. Isquemia crónica de miembros inferiores. Enfermedad arterial periférica. *Medicine*. 2017 [acceso 14/08/2019];12(41):2440-7. Disponible en: <https://www.medicineonline.es/es-isquemia-cronica-miembros-inferiores-enfermedad-articulo-S030454121730224X>

3. Norgren L, Hiatt W, Dormandy J, Nehler M, Harris K, Fowkes F. Inter-Society Consensus for the management of peripheral arterial disease (TASC II). *Eur J Vasc Endovasc Surg*. 2007;33(1):1-70.

4. Pineda G, Real N, Santander A, Giménez L. Leguizamón. *Rev virtual Soc Parag Med Int*. 2018 [acceso 14/08/2019];5(1):49-58. Disponible en: <http://scielo.iics.una.py/pdf/spmi/v5n1/2312-3893-spmi-5-01-00049.pdf>

5. Dini A, Mauro D, Tamashiro A, Bluguermann J, Belcastro F, Elissamburu P, *et al*. Consenso de revascularización de miembros inferiores del Colegio Argentino de Cardioangiólogos Intervencionistas (CACI). *Rev Arg Card Interv*. 2018 [acceso 14/08/2019];9(3):136-61. Disponible en: <http://www.raci.com.ar/contenido/art.php?recordID=MTE0Ng==>

6. Aguado A, Martín M, Fuente R, San Norberto E, Vaquero C. Valoración de stent vasculomimético en sector arterial fémoro - poplíteo: revisión de resultados a medio plazo. *Rev Iberoam Cir Vasc*. 2016;4(2):60-71.

7. Sociedad Española de Radiología Médica: Congreso SERAM. Angioplastia con el catéter balón con droga de lesiones en el sector fémoro-poplíteo Madrid: Congreso; 2014 [acceso 06/09/2019]. Disponible en: <https://posterng.netkey.at/esr/viewing>

8. Aboyans V, Ricco J, Bartelink ML, Björck M, Brodmann M, Cohnert T, *et al*. 2017 ESC Guidelines on the diagnosis and treatment of peripheral arterial diseases, in collaboration with the European Society for Vascular Surgery. *Eur J Vasc Endovasc Surg*. 2017 [acceso 14/10/2018];1-66. Disponible en: https://www.researchgate.net/publication/322911199_2017_ESC_Guidelines_on_the_Diagn

[osis and Treatment of Peripheral Arterial Diseases in collaboration with the European Society for Vascular Surgery ESVS](#)

Conflicto de intereses

El autor declara que en este artículo no hay conflicto de intereses de ningún tipo (económico, laboral, étnico ni personal).

Declaración de contribución de autoría

Onerys Ramón Sosa Vázquez: hizo aportaciones importantes al tema, la idea y el diseño del artículo, trabajó en la redacción del borrador del artículo y aprobó la versión final que se va a publicar. Participó en la cirugía.

Calixto Valdés Pérez: hizo aportaciones importantes al tema, la idea y el diseño del artículo participó en la redacción del borrador del artículo y aprobó la versión final que se va a publicar.

William Orlando Savigne Gutiérrez: hizo aportaciones importantes al tema, la idea y el diseño del artículo, en la redacción del borrador del artículo y aprobó la versión final que se va a publicar.

Alain Figueroa Martínez: Hizo aportaciones importantes al tema, la idea y el diseño del artículo. Participó en la redacción del borrador del artículo y aprobó la versión final que se va a publicar. Participó en la cirugía.

Amirelia Fabelo Martínez: Hizo aportaciones importantes al tema, la idea y el diseño del artículo, participó en la redacción del borrador del artículo y aprobó la versión final que se va a publicar. Participó en la cirugía.

Abran Alberto Martínez Hernández: Hizo aportaciones importantes al tema, la idea y el diseño del artículo, participó en la redacción del borrador del artículo y aprobó la versión final que se va a publicar. Participó en la cirugía.