

Presentación de un recién nacido prétermino con perforación intestinal espontánea

Presentation of a Preterm Newborn with Spontaneous Intestinal Perforation

Isabel María Mulet Santiesteban ¹, Rita Oset Rodríguez ², Lourdes Prieto Oset ³, Carmen Marrero Fuentes ⁴

1. Máster en Atención Integral al Niño. Especialista de Primer Grado en Neonatología. Instructor. Hospital General Universitario Vladimir Ilich Lenin. Holguín. Cuba.
2. Máster en Atención Integral al Niño. Especialista de Primer Grado en Neonatología. Asistente. Hospital General Universitario Vladimir Ilich Lenin. Holguín. Cuba.
3. Máster en Atención Integral al Niño. Especialista de Primer Grado en Neonatología. Asistente. Hospital General Universitario Vladimir Ilich Lenin. Holguín. Cuba.
4. Máster en Atención Integral al Niño. Especialista de Primer Grado en Neonatología. Asistente. Hospital General Universitario Vladimir Ilich Lenin. Holguín. Cuba.

RESUMEN

La perforación intestinal espontánea es una afección infrecuente en el periodo neonatal. Se describió la evolución de un recién nacido, masculino de 28 semanas de edad, 1 000 g de peso al nacer, con perforación intestinal espontánea. A las 50 h de vida presentó signos clínicos de distensión abdominal y compromiso del estado general, se le realizó radiografía simple de abdomen donde se observó neumoperitoneo, que se evacuó mediante drenaje peritoneal. Evolucionó de forma satisfactoria. En este caso el tratamiento conservador fue efectivo.

Palabras clave: perforación intestinal, neonatal, espontánea, tratamiento conservador.

ABSTRACT

The spontaneous intestinal perforation is a rare affection in the neo-natal period. The evolution of a 28- week- old male newborn weighing 1000 g at birth with spontaneous intestinal perforation was described. The patient showed abdominal distension at 50 h of life and pneumoperitoneum was observed through radiography and peritoneal drainage was performed. A satisfactory evolution was observed in this patient. The conservative treatment was effective in this case.

Keywords: intestinal perforation, neonatal, spontaneous, conservative treatment.

INTRODUCCIÓN

La perforación espontánea del tracto gastrointestinal en el periodo neonatal es una entidad infrecuente, los segmentos más afectados son el íleon y el colon ¹.

En la mayoría de los casos publicados de perforaciones gastrointestinales en el recién nacido no se encuentran factores etiopatogénicos conocidos, y se denominan a estas "perforaciones intestinales espontáneas" (PIE), porque generalmente afectan a neonatos sanos, y su etiología es desconocida. Se han postulado diversas teorías para explicar la etiología de las PIE, las que incluyen un defecto congénito de la capa muscular, con mucosa y submucosas íntegras, y necrosis isquémica de la pared intestinal secundaria a hipoxia y asfixia perinatal. Estos dos posibles factores etiopatogénicos explicarían más del 50% de las PIE ^{1,2}.

En unidades de cuidados intensivos neonatales, la incidencia de la PIE en recién nacidos con peso menor de 1 000 g es de aproximadamente 7,4% ³. El signo clínico más frecuente de la PIE, es la distensión abdominal rápidamente progresiva, debido a la presencia de aire libre en la cavidad abdominal, que muestra un neumoperitoneo en la radiografía de abdomen simple ^{4,5}.

Se describe el cuadro clínico, imágenes radiográficas y evolución de un recién nacido pretérmino, con una PIE, así como, el resultado del tratamiento conservador.

PRESENTACIÓN DE CASO

Recién nacido masculino, de 28 semanas de edad, su madre tenía 20 años de edad, primigesta, sin antecedentes patológicos familiares, ni personales. Embarazo clasificado de alto riesgo, durante este presentó anemia. Recibió dos dosis de inductores de la madurez pulmonar. Parto distócico por cesárea por prociencia del cordón y presentación transversa, líquido amniótico claro, muy escaso, placenta pequeña e inmadura. Se aplicó anestesia general durante el proceder quirúrgico. Recién nacido con puntaje de Apgar ¹⁻³⁻⁷, al minuto, cinco y diez minutos de nacido, respectivamente, que recibe reanimación cardiopulmonar, con un peso al nacer de 1 000 g.

Ingresó en la Unidad de Cuidados Intensivos Neonatal a los 30 minutos de edad, se acopló a equipo de ventilación artificial, Babylog 8 000, con presión positiva intermitente (VPPI), su primera gasometría presentó acidosis respiratoria y la radiografía de tórax sugirió enfermedad de membrana hialina y bronconeumonía de inicio precoz. Se administró surfactante exógeno e inició tratamiento con antibióticos, según protocolo de la unidad, -penicilina cristalina 50 000 UI/kg cada 12 h por vía endovenosa y amikacina 7,5 mg/kg diario vía intramuscular, ambos antimicrobianos durante siete días.

A las 25 h de edad se inició alimentación enteral mínima, evolucionó de forma favorable hasta las 50 h de edad que presentó abdomen globuloso, distendido, brillante, que impresionó doloroso a la palpación, con deterioro importante de su estado general. Se realizó radiografía simple de abdomen, con tres vistas ([fig.1](#)) y se observó radiotransparencia en abdomen que se corresponde con aire libre en cavidad abdominal por neumoperitoneo([fig.2](#)), se diagnosticó perforación intestinal espontánea.

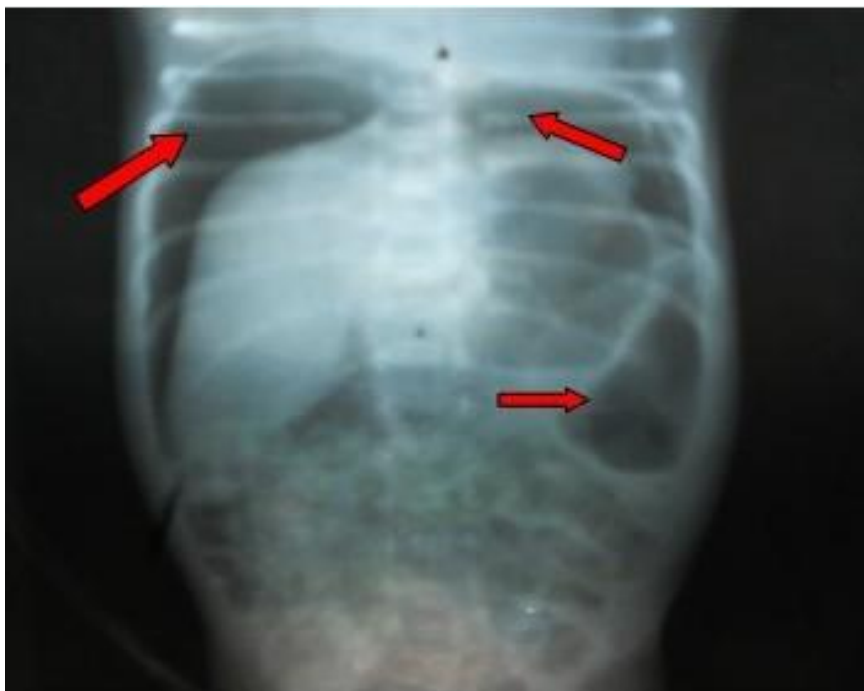

Fig. 1. Rayo x: abdomen simple vista anteroposterior de pie. Aire libre en cavidad abdominal

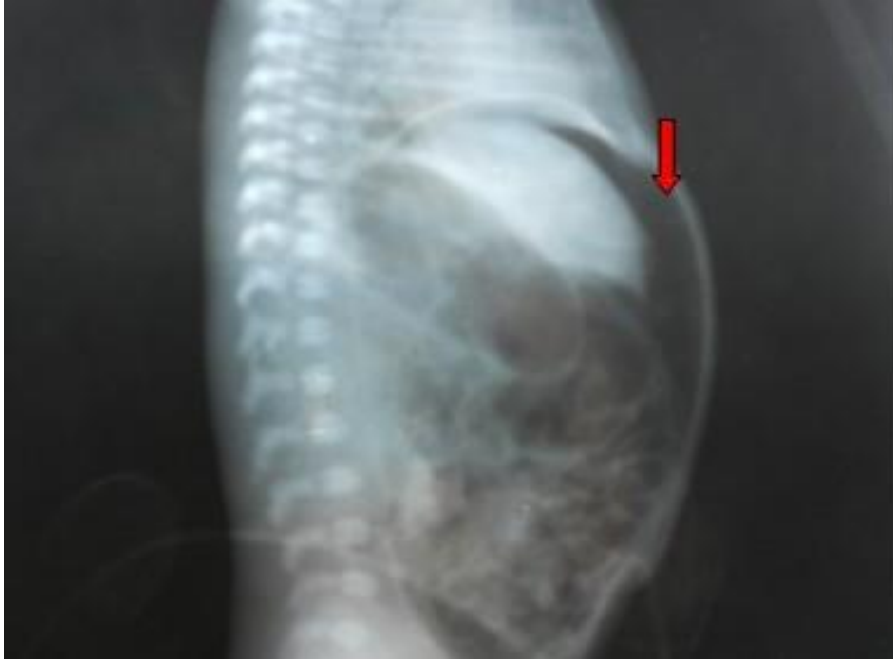

Fig. 2. Rayo x: abdomen simple vista lateral, acostado, aire libre en cavidad abdominal

Se interconsultó con Cirugía Pediátrica y se decidió realizar tratamiento conservador, por las características del paciente: su edad, peso y estado crítico. El tratamiento consistió en drenar la cavidad abdominal con dos drenes de buen calibre para evacuar aire y contenido peritoneal, suspender la vía oral y seguimiento las primeras 24 h con estudios radiográficos seriados cada seis horas.

Los drenajes se realizaron con dos catéteres calibre 14 colocados en la cavidad abdominal, se evacuó neumoperitoneo, con escasa cantidad de líquido peritoneal. Se le añadió al tratamiento metronidazol 7,5 mg/kg cada 48 h, 7 dosis y se mantuvo con vía oral suspendida, sonda nasogástrica abierta y alimentación parenteral.

A los cuatro días de edad se retiró la ventilación mecánica, evolucionó de forma favorable. A los seis días, se le retiraron los drenajes abdominales, y se mantuvo sin vía oral durante diez días, la cual se reinició a los 12 días de edad, con alimentación enteral mínima.

Se mantuvo con buena vitalidad, sin aspiración de contenido gástrico, examen físico de abdomen negativo, con radiografía de abdomen normal ([fig. 3](#)). El resultado de ultrasonido del sistema nervioso central (SNC) reflejó hemorragia intraventricular grado II (ecogenicidad en región subpedimaria, núcleo caudado y ecogenicidad que llena el 25% de los ventrículos laterales sin dilatación).

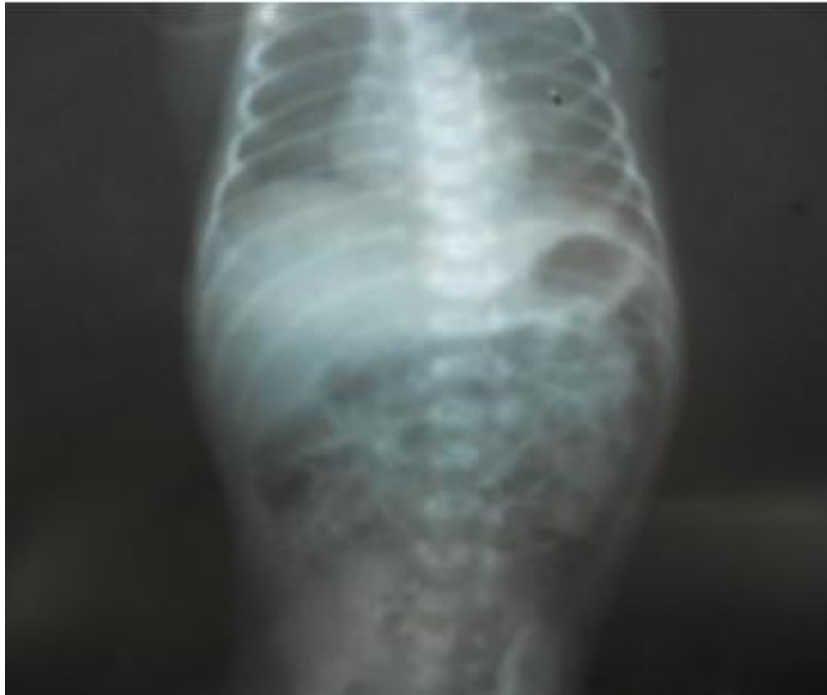


Fig. 3. Rayo x: abdomen simple en decúbito supino, patrón gaseoso normal

A los 16 días de edad egresó de la especialidad de Cirugía, a los 45 se mantuvo en recuperación nutricional, con buena tolerancia por la vía oral, con peso 1 225 g y ultrasonido del SNC con reabsorción completa de la hemorragia intraventricular.

DISCUSIÓN

Las causas más frecuentes de PIE durante el periodo neonatal son generalmente secundarias a enterocolitis necrotizantes (ECN), íleo meconial y a obstrucciones intestinales por malformaciones ⁶. Las menos frecuentes son las idiopáticas o debidas a diversos factores como: isquemia, infarto de la pared intestinal, o alteración de la capa muscular ¹.

La PIE puede presentarse de forma precoz, antes de la primera semana de vida. Se invocan factores predisponentes como: la prematuridad, el sexo masculino, el muy bajo peso al nacer y la hipoxia perinatal ^{4,7}, los cuales estuvieron presentes en este caso. El mecanismo fisiopatológico que se postula para el desarrollo de una PIE es la isquemia intestinal localizada con el posterior infarto de la pared ¹.

La sospecha diagnóstica se produjo a causa de la distensión abdominal y compromiso del estado general, como se describe en la literatura, y se confirmó por una radiografía simple de abdomen que mostraba un neumoperitoneo.

La forma de presentación clínica característica de una PIE es la rápida distensión abdominal en un recién nacido prematuro ⁷, consecuencia de la presencia de aire libre en la cavidad intrabdominal, con el consiguiente cambio en la coloración (azulado) de la pared abdominal ^{1,4}.

El diagnóstico diferencial con la ECN es difícil de realizar, pero orientan hacia este cuadro, un mayor compromiso de estado general de tipo séptico, un abdomen no

tan distendido pero doloroso y empastado, con un estudio radiográfico abdominal que muestra imágenes de neumatosis quística y en ocasiones aire en el sistema porta. En el caso de existir un neumoperitoneo, éste no es tan significativo ^{1,6}. El diagnóstico de PIE se confirma por una radiografía simple de abdomen antero-posterior y lateral, que muestra en el 96% de los casos un neumoperitoneo ^{1,2}.

La mayoría de la literatura revisada indica la elección el tratamiento quirúrgico con anastomosis primaria para una mejor sobrevida ^{1,2,8}. Aquellos casos que por su gravedad no toleren una intervención quirúrgica mayor, se pueden tratar transitoriamente y a veces en forma definitiva, con drenaje peritoneal con buenos resultados, aunque existen pocos estudios que permitan sustentar su bondad frente a los procedimientos quirúrgicos^{6,9}. En el caso presentado, se realizó el drenaje peritoneal, debido fundamentalmente a su estado grave e inestabilidad fisiológica.

Se consideró que cuando se presenta un neonato pretérmino, con bajo peso extremo (menor de 1 500 g), que presenta una distensión abdominal rápidamente progresiva, con cambios de coloración de su pared y con una radiografía de abdomen simple que muestre un neumoperitoneo, sin imágenes de neumatosis quística intestinal, debe pensarse en el diagnóstico de PIE que este pudiera sobrevivir con tratamiento conservador, aunque el de elección es quirúrgico.

REFERENCIAS BIBLIOGRÁFICAS

1. León del Pedregal J, Pavez M, Paula A, Bancalari MA. Perforación intestinal espontánea durante el período neonatal. Rev Chil Pediatr. 2006 [citado 29 nov 2012]; 77(5): 506-11. Disponible en: http://www.scielo.cl/scielo.php?script=sci_arttext&pid=S0370-41062006000500009&lng=es. doi: [10.4067/S0370-41062006000500009](https://doi.org/10.4067/S0370-41062006000500009).
2. Poblete SM, Varela BP. Caso Clínico Radiológico. Rev Chil Pediatr. 2004 [citado 29 nov 2012]; 75(3): 259-261. Disponible en: http://www.scielo.cl/scielo.php?script=sci_arttext&pid=S0370-41062004000300008&lng=es. doi: [10.4067/S0370-41062004000300008](https://doi.org/10.4067/S0370-41062004000300008).
3. Knope SS, Vivekanand SS. Neonatal colonic perforation with low anorectal anomaly. A case report. J Postgrad Med. 1989; 35(4): 226-7.
4. Resch B, Mayr J, Kuttinig-Haim M, Reiterer F, Ritschl E, Muller W. Spontaneous gastrointestinal perforation in very-low-birth-weight infants-a rare complication in a neonatal intensive care unit. Pediatr Surg Int. 1998; 13(2-3): 165-7.
5. AJA Holland A, Shun H, Martin C, Cooke Yarborough J, Holland. Small bowel perforation in the premature neonate: congenital or acquired? Pediatr Surg Int. 2003; 19: 489-94.
6. Jonguitud Aguilar A, Turrubiarres Carrizales A, Valle Armienta R. Neonato con enterocolitis necrosante y perforación intestinal manejado mediante drenaje peritoneal. Rev Mex Pediatr. 2006 [citado 29 nov 2012]; 73(3): 132-4. Disponible en: http://www.imbiomed.com.mx/1/1/articulos.php?method=showDetail&id_articulo=5114&id_seccion=198&id_ejemplar=559&id_revista=45

7. Mintz AC, Applebaum H. Focal gastrointestinal perforations not associated with necrotizing enterocolitis in very low birth weight neonates. *J Pediatr Surg.* 1993; 28: 857-60.

8. Cantero Tejedor MT, Vaquerizo Pollino C, Camina Gutiérrez AB, Gutiérrez Dueñas JM, Burón Martínez E, Aragón García MP. Perforación duodenal neonatal espontánea. *An Pediatr.* 2005 [citado 29 nov 2012]; 62(1):83-4. Disponible en: <http://www.elsevier.es/es/revistas/anales-pediatria-37/perforacion-duodenal-neonatal-espontanea-13070191-cartas-al-editor-2005?bd=1>

9. Tepas JJ, Sharma R, Hudak ML, Garrison RD, Pieper P. Coming full circle: an evidence-based definition of the timing and type of surgical management of very low-birth-weight (<1 000 g) infants with signs of acute intestinal perforation. *J Pediatr Surg.* 2006; 41: 418-22.

Recibido: 30 de noviembre de 2012

Aprobado: 11 de enero de 2013

Dra. *Isabel María Mulet Santiesteban*. Hospital General Universitario Vladimir Ilich Lenin. Holguín. Cuba.

Correo electrónico: mmulet@hvil.hlg.sld.cu