

Presentación de una paciente con mioma gigante del útero

Report of a Patient with Giant Uterine Myoma

Jorge Luís Hiralda Martínez

Máster en Atención Integral a la Mujer. Especialista de Primer Grado en Ginecología y Obstetricia. Hospital General Universitario Vladimir Ilich Lenin. Holguín. Cuba.

RESUMEN

Se presentó una paciente de 32 años de edad, de la raza negra, con historia obstétrica de dos abortos espontáneos en el primer trimestre del embarazo, nulípara, que acudió a la Consulta de Ginecología en enero de 2010 en el Hospital de Kabgayi, Rwanda, África, y refirió aumento de volumen del abdomen y además, constipación, tenesmo vesical y sangrados abundantes, que le causaban anemia severa. Después del interrogatorio y examen físico se encontró una tumoración gigante de la cavidad abdominal que ocupaba todo el hemiabdomen inferior y sobrepasaba la cicatriz umbilical que parecía ser un mioma uterino, diagnóstico que se corroboró posteriormente con la ultrasonografía abdominal. Se decidió tratamiento quirúrgico con histerectomía total, y se obtuvo una pieza correspondiente a un mioma uterino con un peso de 4,7 kg.

Palabras clave: útero, mioma uterino, tumoración gigante.

ABSTRACT

A 32- year- old patient of black race, with obstetrical history of two spontaneous abortions in the first trimester of pregnancy, nullipara, who was attended at Gynecology Service in January 2010, Kabgayi Hospital in Rwanda, Africa. The patient 's abdomen increased and the clinical manifestations were constipation, vesiacal tenesmus and profuse bleeding that caused severe anemia. After the patient's interview application and the physical examination was done a giant tumor of the abdominal cavity was found that filled the lower abdomen and surpassed the umbilicus that clinically impressed: a uterine myoma that was later confirmed

by abdominal ultrasonography. Surgical treatment was performed with total hysterectomy, and showed a giant tumor of 4.7 kg

Keywords: uterus, uterine myoma, giant tumor.

INTRODUCCIÓN

El término mioma es uno de los más utilizados para designar las tumoraciones benignas del tejido muscular liso, aunque existen otros vocablos para su nominación como: fibroma, fibromioma, leiomioma ¹.

Los miomas son neoplasias sólidas benignas, constituidas por fibras musculares lisas y tejido fibroso, que pueden ser únicos o múltiples, aparecen muy frecuentemente durante las edades reproductivas de la vida, con mayor frecuencia en pacientes negras o mestizas y nulíparas, aunque no es exclusivo de mujeres con esas características ².

Cuando los miomas están presentes en el útero pueden presentar diversos síntomas sobre todo en dependencia de su localización. Los submucosos crecen hacia el interior de la cavidad uterina, tapizados por el endometrio o fijados por pedículos; los intramurales crecen incluidos en el espesor del músculo uterino y los subserosos lo hacen hacia la cavidad abdominal, en ocasiones fijados por pedículos ³.

Existen diferentes formas anatómo-clínicas según su ubicación, aunque con frecuencia se presentan varios miomas con diferentes localizaciones en una misma paciente ^{4,5}.

En las mujeres con miomas submucosos predomina la metrorragia; con intramurales, el dolor y la metrorragia pueden estar presentes; y con subserosos pueden cursar en forma asintomática o pueden presentarse síntomas de compresión sobre los uréteres, vejiga, intestino delgado o colon, hígado y vasos retroperitoneales, entre otros, en dependencia del tamaño y su posición ⁶.

Esta compresión extrínseca sobre el aparato urinario puede ocasionar el retardo en la eliminación de orina por un aumento de la presión intraureteral que puede provocar hidronefrosis y daño renal a mediano o largo plazo e incremento en la frecuencia urinaria por su efecto sobre la vejiga. Cuando la compresión se ejerce sobre el aparato gastrointestinal puede originar diversos síntomas ⁷.

PRESENTACIÓN DEL CASO

Paciente del sexo femenino, de 32 años de edad, con antecedentes personales de infertilidad no tratada, con deseos de maternidad, y sin antecedentes familiares. Nacida de parto eutócico, a término, asistió a la Consulta de Ginecología en el Hospital de Kabgayi, Rwanda, África, porque notaba aumento de volumen del abdomen; refirió además, constipación, tenesmo vesical y sangrados abundantes, que la causaban anemia severa. Después del interrogatorio y examen físico se diagnosticó un mioma uterino gigante.

Por la clínica y por ultrasonografía se diagnosticó un mioma subseroso, por lo que se decidió, según la sintomatología de la paciente, el tratamiento quirúrgico. Se realizó histerectomía total abdominal. De esta intervención quirúrgica se obtuvo como resultado una pieza tumoral correspondiente a un mioma uterino con un peso de 4,7 Kg ([fig. 1](#)).

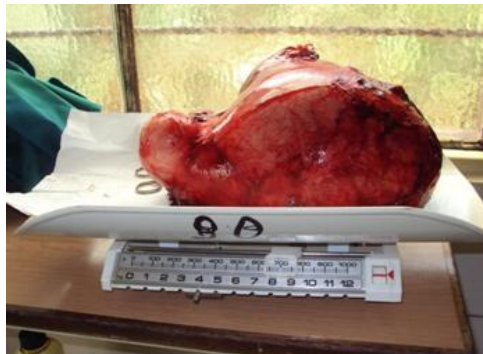

Fig.1. La muestra durante el pesaje

La intervención del útero en la reproducción es múltiple y compleja. Este órgano debe ser suficientemente multifacético en sus actividades como para permitir que acontezcan una serie de fenómenos en una estructura relativamente pequeña, que incluyen, el transporte de espermatozoides, la implantación del huevo y el mantenimiento del embarazo⁷.

En múltiples ocasiones, este tipo de tumor puede crecer de forma que produce obstrucción de órganos vecinos, y compromete fundamentalmente la micción y la defecación, puede provocar también adherencias de órganos vecinos fundamentalmente en el intestino ([fig. 2](#)).

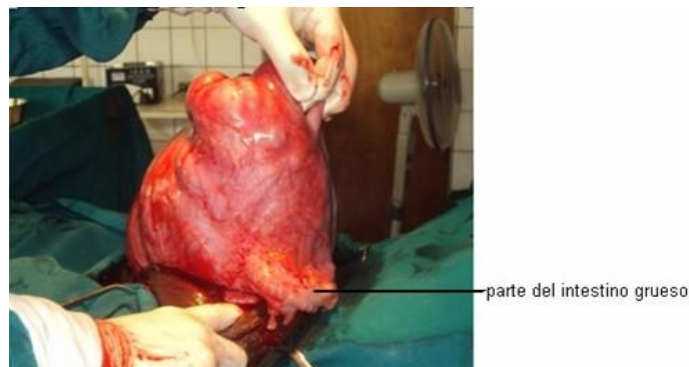


Fig.2 Pieza quirúrgica que muestra adherencias del intestino grueso al tumor

Es lógico, por tanto, deducir que su afección interferiría en el desarrollo del embarazo, y constituiría probablemente la causa de su infertilidad.

DISCUSIÓN

En casos como el presentado destacan por su importancia clínica, el diagnóstico de la miomatosis uterina, la valoración de los síntomas y la decisión sobre el momento apropiado para indicar la cirugía. Esta intervención quirúrgica fue realizada por un médico cubano, que se cumplía misión internacionalista en Rwanda, África, en un hospital rural, en condiciones estructurales y epidemiológicas inadecuadas y sin un médico anestesista. No obstante, la operación se desarrolló con éxito.

La paciente cumplió cinco días de seguimiento en sala, no tuvo complicaciones inmediatas, mediatas, ni tardías. A los tres meses de seguimiento en consulta médica programada mensualmente fue dada de alta.

Es difícil encontrar un caso como este en Cuba, como resultado de los adelantos de la medicina cubana y al acceso gratuito a los servicios de salud, que permiten realizar un diagnóstico precoz y actuar sobre la base de los factores de riesgo.

REFERENCIAS BIBLIOGRÁFICAS

1. Alena Isaac RN, Suárez López A, Marín Portuondo P. Fibroma gigante de útero. Presentación de un caso. *Multimedgrm*. 2005. [citado 24 abr 2012]; 9(3). Disponible en: <http://www.multimedgrm.sld.cu/articulos/2005/v9-3/9.html>
2. Sosa Martín G, Gutiérrez Gaitán LR, Crespo Galán A. Mioma uterino gigante. Presentación de caso. *Rev Cubana Cirug*. 2011 [citado 12 jun 2012]; 50 (4):555-559 Disponible en: http://scielo.sld.cu/scielo.php?script=sci_pdf&pid=S0034-74932011000400017&lng=es&nrm=iso&tlng=es
3. Sarduy Nápoles M, Vasallo Prieto R, Simeón Collera Y, Martínez Chang M, Correa Padilla JM, Rivero Ojeda J, et al. Miomatosis uterina gigante. Presentación de caso. *Rev Cubana Obstet Ginecol*. 2009 [citado 12 jun 2012]; 35 (3). Disponible en: http://scielo.sld.cu/scielo.php?script=sci_pdf&pid=S0138-600X2009000300011&lng=es&nrm=iso&tlng=es
4. Leal Soliguera MC. Presentación de un caso de mioma uterino gigante. *Rev Cubana Med Gen Integr*. 2008 [citado 12 jun 2012]; 24(4). Disponible en: http://scielo.sld.cu/scielo.php?script=sci_pdf&pid=S0864-21252008000400014&lng=es&nrm=iso&tlng=es
5. Hernández Duran D, Ferreiro RM, Rodríguez Hidalgo N, Díaz Garrido D, Vera Fernández V, Pérez García N. Algunos resultados de la histerectomía total y subtotal abdominal en pacientes con diagnóstico de fibroma uterino. *Rev Cubana Ginecol y Obst*. 2010 [citado 12 jun 2012]; 36(4):552-564. Disponible en: http://scielo.sld.cu/scielo.php?script=sci_pdf&pid=S0138-600X2010000400009&lng=es&nrm=iso&tlng=es
6. Sanchez Portela CA, Garcia Valladares A, Sanches Portela CJ. Quiste gigante de ovario y mioma uterino. Presentación de un caso. *Rev Cienc Méd Pinar del Río*. 2012 [citado 24 abr 2012]; 16(5).
7. Sequeiro Rojas LH, Montero Alfaro A. Miomatosis uterina en una mujer joven nulípara. Reporte de un caso. *Rev Méd Costa Rica y Centro América*. 2007; [citado 12 jun 2012] 64(579):71-75.
8. Lethaby A, Mukhopadhyay A, Naik R. Total versus subtotal hysterectomy for benign gynaecological conditions. *Cochrane Database of Systematic Reviews*. 2012, Issue 4: CD004993.

Recibido: 6 de enero de 2013
Aprobado: 15 de febrero de 2013

Dr. *Jorge Luís Hiralda Martínez*. Hospital General Universitario Vladimir Ilich Lenin. Holguín.
Cuba.
Correo electrónico: hiralda@hvil.hlg.sld.cu