

Presentación de tres pacientes con reconstrucción del labio inferior con la técnica Bernard (modificada)

Presentation of Three Patients with Lower Lip Reconstruction through Bernard Technique (Modified)

Miriam Vivar Bauzá¹, Eryuris García Cosme², María de los Ángeles Reynaldo González³, Marcos Campaña Rodríguez⁴, Cecilia Parladé Formell⁵

1. Especialista de Primer Grado en Cirugía Máxilo-Facial. Instructor. Hospital Vladimir Ilich Lenin. Holguín. Cuba.
2. Especialista de Primer Grado en Otorrinolaringología. Instructor. Hospital Vladimir Ilich Lenin. Holguín. Cuba.
3. Doctora en Ciencias. Especialista de Segundo Grado en Otorrinolaringología. Profesor Auxiliar. Hospital Vladimir Ilich Lenin. Holguín. Cuba.
4. Especialista de Primer Grado en Cirugía Máxilo-Facial. Instructor. Hospital Vladimir Ilich Lenin. Holguín. Cuba.
5. Especialista de Primer Grado en Cirugía Maxilo-Facial. Asistente. . Hospital Vladimir Ilich Lenin. Holguín. Cuba.

RESUMEN

Introducción: el tratamiento quirúrgico de los tumores malignos que afectan el labio inferior requiere de la resección de una gran parte de esta área anatómica. Varias técnicas están descritas para la reparación del defecto que genera, entre ellas, la técnica de Bernard, descrita por primera vez en 1853 y que ha asimilado ciertas modificaciones que la hacen más funcional y estética.

Objetivo: presentar tres pacientes a los cuales se les realizó reconstrucción de defectos del labio inferior con el empleo de la técnica quirúrgica Bernard (modificada).

Métodos: se presentaron tres pacientes sometidos a tratamiento quirúrgico por carcinoma espinocelular que requirieron resección de más de un tercio del labio inferior y queiloplastia reconstructiva por la técnica de Bernard (modificada).

Resultados: en los tres pacientes, la excéresis tumoral fue completada y se lograron resultados estéticos y funcionales favorables.

Conclusiones: la técnica quirúrgica de Bernard modificada es muy útil para la reconstrucción de grandes defectos del labio inferior lográndose un labio funcional y estético.

Palabras clave: labio inferior, carcinoma espinocelular, cirugía reconstructiva, técnica de Bernard modificada.

ABSTRACT

Introduction: surgical treatment of malignant tumors affecting the lower lip requires the removal of a large part of this anatomical area. Several techniques are described for generating defect repair, including Bernard technique, first described in 1853 and has assimilated some changes that make it more functional and aesthetic.

Objective: to present three patients that underwent reconstruction of lower lip defects with the use of the Bernard surgical technique (modified).

Methods: three patients underwent surgical treatment for squamous cell carcinoma requiring resection of more than one third of the lower lip and reconstructive cheiloplasty by Bernard technique (modified).

Results: in all three patients, the tumor exeresis was completed and achieved favorable aesthetic and functional results.

Conclusions: Bernard surgical technique (modified) is very useful for the reconstruction of large defects of the lower lip achieving a functional and esthetic lip.

Keywords: lower lip, squamous cell carcinoma, reconstructive surgery, modified Bernard technique.

INTRODUCCIÓN

Los labios son estructuras que cumplen importantes funciones tales como constituir la puerta de entrada al organismo de todos los alimentos, protección de las estructuras bucales, participación en la fonación y obviamente su importancia estética, sublime en el área afectiva.

El cáncer de labio es una neoplasia que se caracteriza por su localización visible. En la inmensa mayoría de los pacientes se trata de carcinomas epidermoides originados en el epitelio de revestimiento del bermellón, casi siempre se localizan en el labio inferior y aparece con poca frecuencia en mujeres, es casi exclusivo de la raza blanca y se manifiesta a partir de la quinta década de la vida.

Este tumor, en su origen está relacionado con las radiaciones solares y está precedido muchas veces de lesiones premalignas, tiene implicaciones estéticas importantes y por ende psicológicas. Su tratamiento está basado en el empleo de la cirugía y la radioterapia. Existe una gran diversidad de técnicas quirúrgicas para tratar el cáncer de labio cuya selección depende de la forma, tamaño y grosor del defecto de la exéresis entre otros factores. El objetivo primario de la cirugía es la resección total de la enfermedad y en segundo lugar realizar una reconstrucción que resulte en un neolabio estética y funcionalmente aceptable.

Se han descrito más de 80 técnicas de reconstrucción del labio inferior en la literatura médica. Estos métodos de reconstrucción se engloban fundamentalmente en cuatro categorías: 1) cierre directo, 2) colgajos locales, 3) colgajos pediculados y 4) colgajos libres. Para muchos autores, los colgajos locales constituyen el principal método de

reconstrucción ya que aportan tejido de similares características al resecado. Cuanto mayor es el defecto labial a reconstruir, mayor es la dificultad para conseguir unos resultados funcionales y estéticos satisfactorios.

La técnica descrita por Bernard en 1853 se utiliza para la reparación de defectos de más de un tercio del labio inferior ¹⁻³, varias modificaciones se han incorporado desde la primera descripción de esta técnica al agregarle mejoras para que sea más conservadora y lograr resultados estéticos y funcionales adecuados ⁴⁻⁵.

Los principios de esta técnica también pueden ser utilizados para las reparaciones plásticas completas del labio superior. Se extirpa el tumor incluido dentro de un fragmento cuadrilátero, dejando colgajos de la mucosa bucal en los triángulos de Bürow del labio superior, que, pediculados inferiormente, sirven para conformar la nueva línea bermellón. La sutura vertical puede ser modificada por una Z-plastia. Las incisiones de la zona inferior de la mejilla se extienden hacia abajo, con lo que se obtiene músculo innervado en el labio nuevo formado. De esta forma se proporciona un labio definitivo sensible, de mejor aspecto y de suficiente competencia esfinteriana ([fig. 1](#)) ¹⁻².

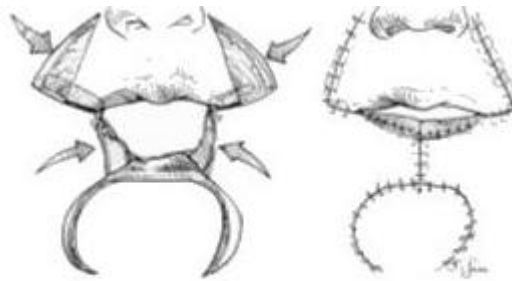


Fig. 1. Técnica quirúrgica Bernard (modificada)

Se presentó el uso de la técnica de Bernard (modificada) en el tratamiento quirúrgico de lesiones malignas del labio inferior en tres pacientes, que requirieron exéresis de más de dos tercios del mismo.

PRESENTACIÓN DE LOS CASOS

Paciente 1

Se presentó un paciente de 30 años de edad, color de piel blanca, pescador de ocupación, no fumador, el cual refiere iniciar con una lesión blanquecina en labio inferior desde hacía aproximadamente un año y que al cabo de los seis meses comenzó a notar un aumento de volumen de crecimiento rápido, en ocasiones, con presencia de úlceras y sangrado espontáneo.

Al examen físico se detectó una lesión tumoral nódulo-ulcerada en región de labio inferior lado izquierdo, de bordes irregulares, que sobrepasaba la línea media, indurada, de 37 mm de diámetro en su base, rodeada de un halo eritematoso, con huellas de sangrado, fijo a planos profundos y afectaba la piel y la mucosa. A la palpación se detectaron múltiples adenopatías submaxilares bilaterales duras, elásticas de aproximadamente 1,5 cm, móviles y asintomáticas.

Se realizó biopsia incisional de lesión labial con diagnóstico histopatológico de carcinoma de células escamosas invasivo bien diferenciado. Se procedió al vaciamiento

supraomohioideo bilateral y exéresis quirúrgica con margen oncológico de seguridad y queiloplastia reconstructiva de Bernard modificada ([fig.2](#)).

Radioterapia postquirúrgica con cobalto 60 del lecho quirúrgico

El reporte histopatológico informa un CCE invasivo bien diferenciado, con un tamaño del tumor de 37 mm (T2), sin adenopatías metastásicas (N0).La pieza quirúrgica presenta bordes libres de lesión, T2N0M0. Estadio II.

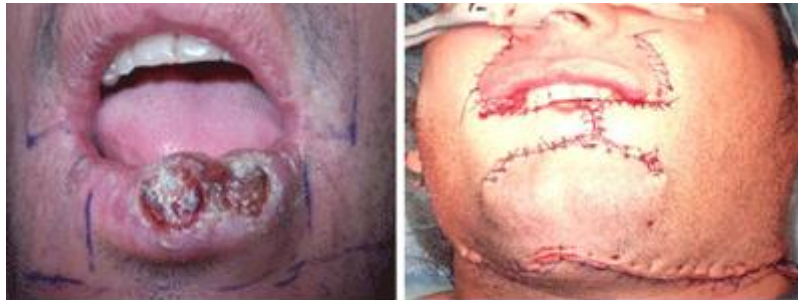

Fig. 2 . Imagen preoperatoria y post-operatoria del paciente 1

Paciente 2

Enfermo masculino, 64 años de edad, fumador, que presentaba lesión de seis meses de evolución en el labio inferior. En la exploración se observó una lesión exofítica de aspecto verrucoso de 65 x 40 mm, en la parte central y lateral derecha, que afectaba más del 80% del labio inferior con infiltración en el musculo y la mucosa bucal, sobrepasaba la línea media y afectaba comisura labial derecha. Al examen de cadenas cervicales se detectó una adenopatía submandibular derecha de 14 mm, alargada, asintomática y móvil.

Se procedió al tratamiento quirúrgico, vaciamiento supraomohioideo bilateral y exéresis con queiloplastia de Bernard (modificada) ([fig.3](#)). Se realizó radioterapia postquirúrgica con cobalto 60.

Al reporte histopatológico se evidenció un carcinoma espinocelular infiltrante bien diferenciado y adenopatías sin metástasis, T3N0M0, estadio³.

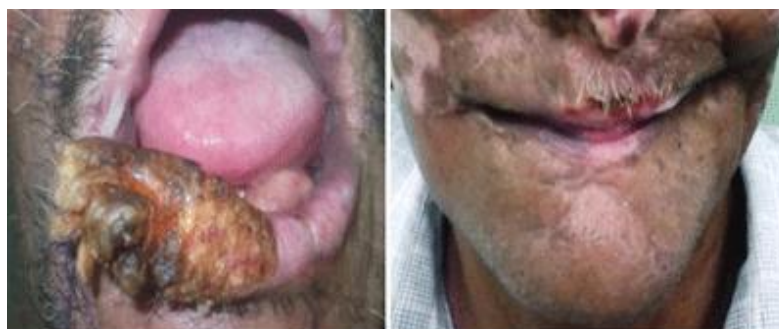

Fig. 3. Imagen preoperatoria y post-operatoria del paciente 2

Paciente 3

Enfermo masculino de 59 años de edad, antecedentes de aparente salud, fumador, que presentaba una lesión de aproximadamente dos años de evolución; al examen físico se constató la presencia de una lesión ulceroinfiltrante de 83 mm x 47 mm que afectaba la totalidad del labio inferior; el examen de cadenas linfáticas cervicales fue negativo.

Se realizó exudado exfoliativo el cual fue positivo para células neoplásicas.

Se procedió al tratamiento quirúrgico exéresis tridimensional y plastia por técnica de Bernard (modificada) y radioterapia postquirúrgica con cobalto 60 de la estructura ([fig. 4](#)).

El reporte histopatológico informó un carcinoma espinocelular infiltrante moderadamente diferenciado, T3N0M0, estadio III.

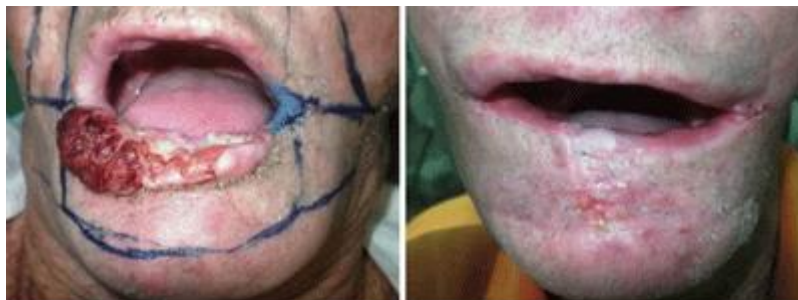

Fig. 4. Imagen preoperatoria y post-operatoria del paciente 3

DISCUSIÓN

Existen numerosas técnicas reconstructivas para el labio inferior. La elección de la técnica debe ser individualizada y depende del tamaño del defecto, su localización, las características generales del paciente, la laxitud cutánea, la necesidad de colocar después prótesis dentales y la experiencia del cirujano⁶⁻⁸.

La técnica de queiloplastia de Bernard (modificada) permite la reconstrucción subtotal y total del labio inferior, con resultados estéticos y funcionales satisfactorios.

Es una técnica reconstructiva en un solo paso a diferencia de otros colgajos en dos tiempos como el desarrollado por Abbe. Se consigue una adecuada simetría labial con una apertura oral favorable y una adecuada función esfinteriana, se preserva la inserción del músculo buccinador, la inervación y la vascularización. Puede asociarse a una bermelloplastia si fuera necesario⁹⁻¹⁰.

Aunque no existe una técnica reconstructiva ideal para los grandes defectos del labio inferior que sea satisfactoria y aceptada por todos, se consideró que este método quirúrgico permite lograr un labio funcional y aceptable.

REFERENCIAS BIBLIOGRÁFICAS

1. Cruse CW, Radocha RF. Squamous cell carcinoma. *Plastic Reconstruct Surgery*. 1987; 80:787-91.
2. Webster JP, Coffey R, Kelleher RE. Total and partial reconstruction of the lower lip with innervated muscle-bearing flaps. *Plastic and reconstructive Surgery*. 1960; 25:360-371.
3. Jackson IT. Lip reconstruction. Local flaps in head and neck reconstruction. St Louis: Mosby; 1985.
4. Kroll SS. Staged sequential flap reconstruction for large lower lip defects. *Plast Reconstr Surg*. 1991; 88(4):620-7.
5. Hills RJ. Innervated cutaneous muscle of the lip flap (Karapandzic Technique). *Austral J Dermatol*. 1998; 39(3):190-1.
6. Calhoun KH. Reconstruction of small and medium sized defects of the lower lips. *Am J Otolaryngol*. 1992; 13(1):16-22.
7. Leonard AL, Hanke CW. Second intention healing for intermediate and large postsurgical defects of the lip. *J Am Acad Dermatol*. 2007; 57:832-5.
8. Baker SR. Local flaps in facial reconstruction. Philadelphia: Elsevier; 2007.
9. Anvar BA, Evans BCD, Evans GRD. Lip reconstruction. *Plast Reconstr Surg*. 2007; 120: 57-64.
10. Kuo YR, Jeng SF, Wei FC, Su CY, Chien CY. Functional reconstruction of complex lip and cheek defect with free composite anterolateral thigh flap and vascularized fascia. *Head Neck*. 2008; 30:10 01–1006.

Recibido: 22 de noviembre de 2012

Aprobado: 11 de enero de 2013

Dra. *Miriam Vivar Bauzá*. Hospital Vladimir Ilich Lenin. Holguín. Cuba.
Correo electrónico: mvivar@hvil.hlg.sld.cu