

Artrodesis trapecio metacarpiana en el tratamiento de la rizartrrosis del pulgar

Metacarpal Trapezium Arthrodesis for Thumb Rhizartrrosis Treatment

Luis Alberto Guerrero Leyva

Especialista de Primer Grado en Ortopedia y Traumatología. Asistente. Hospital Docente General Guillermo Luis Fernández Hernández. Moa. Holguín. Cuba.

RESUMEN

Se presentó el caso de una paciente de 39 años de edad, con antecedentes de histerectomía total de hace aproximadamente nueve años por un carcinoma uterino, cuestión que favoreció a la aparición de una marcada osteoporosis y degeneración articular a pesar de su juventud. Esto trajo como consecuencia una rizartrrosis del pulgar derecho, caracterizada por dolor intenso a nivel de la articulación trapecio metacarpiana, además de la imposibilidad para realizar la oposición del pulgar y la pinza digital, lo que incapacitaba la realización de su trabajo habitual. Luego del diagnóstico es seguida en Consulta de Ortopedia con tratamiento conservador, pero ante la permanencia del cuadro clínico incapacitante se estudiaron alternativas de tratamiento quirúrgicos y se decidió realizar artrodesis trapecio metacarpiana. Esta técnica fue seleccionada entre otras como son las artroplastias de interposición y las de resección, por brindar mejores resultados y menos recidivas. A los tres meses de operada, la paciente presentó resolución total de los síntomas y se encontraba reincorporada laboralmente.

Palabras clave: rizartrrosis, artrodesis, artroplastia.

ABSTRACT

A 39-year-old patient with a history of total hysterectomy about nine years ago due to uterine carcinoma that caused a marked osteoporosis and articular degeneration despite her youth. Rhizartrrosis in a right thumb, characterized by severe pain in the joint

metacarpal trapezium appeared, as well as inability to perform the opposition of the thumb and the digital caliper, which disabled performing their regular work. After diagnosis was made in Orthopedics consultation, conservative treatment was given, which was not effective, and the specialists decided to perform the surgical therapy (metacarpal trapezium arthrodesis). This technique was selected among others such as interposition arthroplasty and resection, to provide better results and fewer relapses. Three months after the patient underwent the surgery, symptoms disappeared and good results were observed.

Keywords: rhizarthrosis, arthrodesis, arthroplasty.

INTRODUCCIÓN

Se define la rizartrrosis como una alteración degenerativa de la articulación trapeciometacarpiana, caracterizada por abrasión, deterioro progresivo de las superficies articulares y neoformación ósea en dicha articulación, a modo de osteofitos^{1,2-4}.

La particularidad de esta enfermedad radica en el déficit funcional que ocasiona y en su elevada frecuencia. El pulgar asume el 40% de la función de la mano, y la articulación trapeciometacarpiana es la más importante de su complejo osteoarticular. La biomecánica del complejo articular permite la formación de pinza entre el pulgar, los dedos largos y la realización de una empuñadura potente. La importancia funcional de esta articulación explica el hecho, que cualquier proceso patológico que la altere pueda ser causa de incapacidad socio laboral de carácter crónico².

La articulación trapecio-metacarpiana es una de las localizaciones más comunes de artrosis en mujeres post-menopáusicas², cifrándose la prevalencia radiológica de rizartrrosis en este grupo de población, de edad media de 64 años, en el 33%, de este porcentaje sólo un tercio presentó un cuadro doloroso en la base del pulgar.

La rizartrrosis es un cuadro menos frecuente e incide en varones (proporción hombres – mujeres de 1:10), es frecuente diagnosticarla en edades cercanas a los 50 años. Es un proceso que afecta fundamentalmente a mujeres post-menopáusicas, y considerada actualmente como la artrosis del miembro superior que mayor número de procesos quirúrgicos origina¹⁻⁶.

La articulación trapecio-metacarpiana forma en el pulgar un complejo osteoarticular cuya fisiología y patrón biomecánico hay que conocer para valorar la artrodesis de dicha articulación. La artrodesis supone la desaparición de las superficies articulares entre el trapecio y el primer metacarpiano, mediante la fusión ósea de los mismos. La columna osteoarticular permite una rotación del eje, que comienza en la trapecio-metacarpiana y a la que acompañan metacarpo-falángica e interfalángica. La articulación trapecio-metacarpiana permite la rotación sobre su eje longitudinal y giro sobre sus ejes transversales. En cuanto al movimiento de oposición del pulgar, la anteposición corre a cargo de la trapeciometacarpiana y de la metacarpo-falángica, mientras que la flexión se consigue con estas dos, además de la interfalángica.

La fijación de la articulación antes mencionada, permite una oposición correcta, pues la limitación que puede producirse es totalmente compensable con el resto de articulaciones

que constituyen el pulgar, siempre y cuando la artrodesis se efectuó en 30°-40° de abducción, 30° de anteoposición del primero metacarpiano con respecto al segundo metacarpiano^{3, 5-6}.

PRESENTACIÓN DEL CASO

Paciente femenina de 39 años de edad, de profesión licenciada en enfermería, con antecedentes de una buena salud hasta marzo de 2004 en que se le realiza histerectomía total por carcinoma cuello uterino. Cinco años después comienza a presentar dolores poliarticulares a repetición, crisis de lumbago y dolor en ambas manos, es estudiada y diagnosticada con una osteoporosis secundaria a menopausia inducida por cirugía.

Hace aproximadamente un año que comienza a presentar dolor en la articulación metacarpotrapezoidea derecha con impotencia funcional y deformidad a ese nivel. Al examen físico presentaba limitación para los movimientos del pulgar, mas evidente para realizar pinza digital y oposición del dedo de la mano, además, cuando intentaba realizar maniobras como coser, retorcer paños, girar llaves, pulsar botones, etcétera, el dolor era intenso.

Se realizó una radiografía de la mano y se diagnosticó rizartrrosis grado III, caracterizada por una disminución del espacio articular y esclerosis subcondral, subluxación mayor de un tercio, osteofitos mayores de dos milímetros con cambios degenerativos pantrapeziales ([fig. 1](#)). Durante este tiempo cumplió un tratamiento conservador (fisioterapia, infiltraciones, uso de ortesis, inmovilizaciones), no respondió a este procedimiento médico, por lo que el caso es discutido en colectivo y se concluyó realizar el tratamiento quirúrgico (artrodesis trapecio-metacarpiana).

Técnica quirúrgica empleada para la artrodesis trapecio-metacarpiana: se realizó disección por planos, apertura de cápsula articular, artrotomía con limpieza de ambas superficies articulares, del trapecio y del metacarpiano. Se colocó el dedo pulgar en 30°-40° de abducción, 30° de anteoposición del 1° metacarpiano con respecto al 2° metacarpiano y se fijó con dos alambres de kirschner cruzados, de forma tal que permitiera realizar la pinza digital y la oposición del pulgar ([fig. 2](#)).

A los 15 días postoperatorios, se retiraron los puntos y se colocó el yeso definitivo, se siguió con control radiográfico. A los 60 días había ocurrido la consolidación de la artrodesis, se procedió a retirar las agujas y el yeso, se iniciaron los ejercicios activos ([fig. 3](#)). A los cuatro meses la paciente presentaba muy buena movilidad, pinza digital adecuada, desaparición del cuadro doloroso y reincorporación laboral.

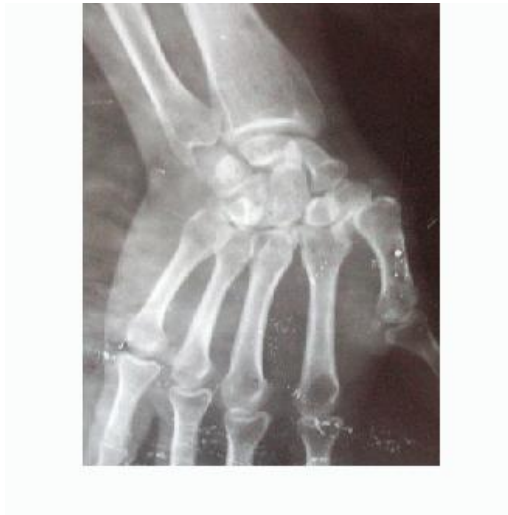

Fig.1. Luxación carpometacarpiana (preoperatoria)

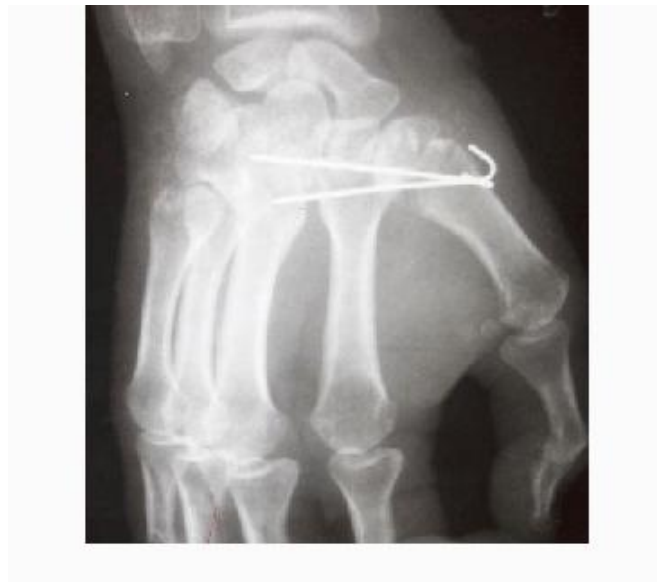

Fig. 2. Artrodesis trapecio metacarpiana (postoperatorio)

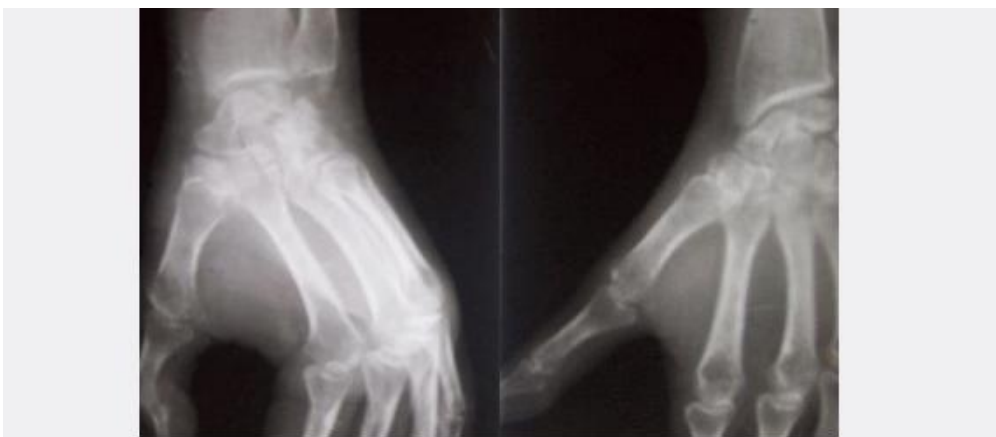


Fig. 3. Artrodesis trapecio - metacarpiana consolidada sin agujas (dos meses de operada)

DISCUSIÓN

Los autores consultados coincidieron que la rizartrosis es una patología invalidante que afecta la mano dominante aunque muchas veces se presenta de forma bilateral ². El diagnóstico se realizó por el cuadro clínico y las radiografías simples y en los estadios iniciales puede mejorar con tratamiento conservador, una vez instalada la subluxación de la articulación con presencia de disminución del espacio articular, formación de osteofitos y geodas está indicado el tratamiento quirúrgico como única vía para resolver esta enfermedad, como señala la literatura estudiada ^{1,5-6}.

Diferentes autores se plantearon diversas técnicas quirúrgicas como las artroplastias de interposición o resección ⁵, pero la mayoría coincidió en que la más segura es la artrodesis trapecio – metacarpiana, pues las otras tienden a ser menos efectivas a corto y mediano plazo.

Se demostró, concordando con la literatura consultada, que la artrodesis trapecio metacarpiana constituye una eficaz técnica pues alivia el dolor, brinda estabilidad y es posible que aumente la fuerza: la artroplastia alivia el dolor, aumenta la movilidad y es posible que disminuye la fuerza ⁵⁻⁶. La actividad después de una artroplastia de resección, por lo general, causa un dolor fuerte que requiere protección e inmovilización durante varias semanas después de la operación. Cuando se inician los movimientos, la pinza puede ser muy débil y es posible que exista dolor, hasta que con el transcurso de los meses se construya un fuerte tejido cicatrizal.

A propósito de la técnica empleada para la artrodesis de la articulación carpometacarpiana del pulgar, la posición del primer metacarpiano debe ser la de máxima abducción y oposición normales. Esto permite la pinza pulpejo a pulpejo con el dedo índice y, con flexión de la articulación interfalángica del pulgar, con el dedo medio. La extensión de la articulación metacarpofalángica del pulgar mueve al pulgar para permitir formar un puño con flexión sin obstrucción de todos los dedos.

Este estudio señala que resulta beneficioso y más seguro para el paciente este método quirúrgico (artrodesis), pues los métodos conservadores basados en estudios de otros autores ^{2,5-6}, y con la experiencia en este caso, se reporta un alivio del dolor de forma temporal; mientras que las artroplastias de interposición no brindan solución definitiva al problema clínico, debido a que pasado un tiempo se hace necesario realizar artrodesis ¹⁻⁵.

REFERENCIAS BIBLIOGRÁFICAS

1. Alnot JY, Saint Laurent Y. Total trapeciometacarpal arthroplasty. *Ann Chir Main N Engl J Med.*1998;4:11-21.
2. Armstrong A. The prevalence of degenerative arthritis of the base of the thumb in post-menopausal women. *J Hand Surg.*1994; 53(40): 340-341.
3. Burton RI, Pellegrini VD. Surgical management of basal joint arthritis of the thumb. Part II. Ligament reconstruction with tendon interposition arthroplasty. *J Hand Surg.* 1986; 16(1):p.324-332.
4. Varona O, Cortés R, Schnitman M, Búlgaro C, Barrio G. Luxación arpo-metacarpiana del primer rayo. *Rev Asoc Argentina Ortop Traumatol.* 1991; 56(1):130.

5. Weilby A. Tendon interposition arthroplasty of the first carpometacarpal joint. J Hand Surg. 1988; 16(2):421-425.

6. Zancolli EA, Zancolli ER, Cagnone JC. Rizartrosis del pulgar. Tratamiento quirúrgico en estadios iniciales y tardíos. Rev Iberoamer Cirug Mano. 2000; 27(57): 8-18.

Recibido: 26 de abril de 2013

Aprobado: 7 de mayo de 2013

Dr. *Luis Alberto Guerrero Leyva*. Hospital Docente General Guillermo Luis Fernández Hernández. Moa. Holguín. Cuba.

Correo electrónico: alberto@moa.hlg.sld.cu