

PRESENTACIÓN DE CASO

## Paciente con íctero intermitente como forma de presentación de un adenoma de papila duodenal

### A Patient with Recurrent Jaundice as Presentation of an Adenoma of Duodenal Papilla

Jorge Omar Cabrera Lavernia<sup>1</sup>, Yoel Mario Ricardo Serrano<sup>2</sup>

1. Máster en Procederes Diagnósticos en Atención Primaria de Salud. Especialista de Segundo Grado en Gastroenterología. Asistente. Hospital Carlos Manuel de Céspedes. Bayamo. Granma. Cuba.
2. Máster en Enfermedades Infecciosas. Especialista de Segundo Grado en Gastroenterología. Asistente. Hospital Carlos Manuel de Céspedes. Bayamo. Granma. Cuba.

---

#### RESUMEN

Los tumores duodenales son menos frecuentes que los del estómago y colon. Los habituales son los carcinomas, linfomas y tumores de los estromas malignos o benignos; los pólipos duodenales suelen ser asintomáticos. Su manifestación más frecuente es la hemorragia. Las lesiones de gran tamaño pueden cursar con un cuadro suboclusivo y las periampulares producir ictericia. Se presentó el caso de una paciente de 68 años de edad, colecistectomizada que ingresa por íctero intermitente, con episodios de coluria, acolia, prurito generalizado, pérdida de peso y dolor en epigastrio, se realizó ecografía de hígado, vías biliares y páncreas en la cual se evidenció dilatación de vías biliares, se exploró endoscópicamente el duodeno y se observó una lesión sobreelevada se le realizó biopsia, diagnosticándose un adenoma de papila duodenal. La paciente fue sometida a una ampulectomía, no se observó focos de adenocarcinoma en la biopsia quirúrgica y el cuadro ictérico desapareció, no se presentaron complicaciones postoperatorias.

**Palabras clave:** adenoma, papila duodenal, íctero, ampulectomía.

---

## ABSTRACT

Duodenal tumors are less frequently than those of stomach and colon. The habitual ones are carcinomas, lymphomas and malignant or benign stromal tumors, duodenal polyps are usually asymptomatic. The haemorrhage is the most frequent sign. The great size lesions can show a subocclusive presentation and the periampullary ones can produce. A 68-year-old female patient to whom cholecystectomy was performed was presented in this article. The patient was admitted due to recurrent jaundice, episodes of dark urine, acholia, generalized pruritus, weight loss and epigastric pain. Ultrasonography of the liver, biliary tract and pancreas was performed in which bile duct dilatation was evident, duodenum was also explored and a lesion was observed. Biopsy was done and an adenoma of duodenal papilla was diagnosed. Surgical ampulectomy was performed without adenocarcinoma findings in the surgical biopsy, the jaundice disappeared and none postsurgical complication was observed.

**Keywords:** adenoma, duodenal papilla, jaundice, ampulectomy.

---

## INTRODUCCIÓN

Los tumores de duodeno son raros y específicamente aquellos que se originan en la ampolla de Vater, representan el 0,2% de todos los tumores del sistema digestivo; dentro de ellos los dos tipos más habituales son los adenomas y los adenocarcinomas<sup>1</sup>. Los adenomas se clasifican histológicamente de acuerdo con su configuración en tubulares, vellosos y tubulovellosos. Usualmente crecen en la región periampular, a pesar de baja frecuencia, su incidencia va en aumento debido al empleo rutinario de la endoscopia digestiva alta y particularmente de la colangiopancreatografía retrógrada endoscópica (CPRE) como procedimiento diagnóstico y terapéutico<sup>2,3</sup>.

El más común es el adenoma velloso con una frecuencia de 0,012% en series de autopsias<sup>4</sup>. La importancia clínica de los adenomas estriba en que son considerados lesiones premalignas en las cuales la secuencia adenoma-carcinoma está presente en el 91% de los tumores de la papila<sup>5</sup>. La ictericia intermitente o constante es un signo clínico cardinal y de peor pronóstico porque indica un tumor de gran tamaño y hace pensar en la etiología maligna de la obstrucción biliar<sup>6</sup>. Debido a

los pocos casos presentados, y lo inusual de esta enfermedad en la práctica médica el presente trabajo tiene como objetivo presentar una paciente que presentó íctero y se le diagnosticó un adenoma de papila duodenal.

## PRESENTACIÓN DE CASO

Paciente femenina de 68 años de edad, con antecedentes de estar colecistectomizada por vía convencional debido a una litiasis vesicular hace 15 años, que en diciembre de 2012 presentó íctero verdínico, coluria, acolia y prurito generalizado, lo cual duró una semana y desapareció espontáneamente, se acompañaba de síntomas generales como cansancio, anorexia y pérdida de peso, se interpretó inicialmente como una hepatitis. Se le indicó tratamiento sintomático, sin embargo, los síntomas generales se intensificaron, apareció dolor de tipo cólico en hipocondrio derecho de moderada intensidad que se irradiaba a la región dorsolumbar derecha y a epigastrio, por lo que se decidió su ingreso en el Servicio de Medicina Interna.

Examen físico (datos positivos)

Mucosas: ictéricas de aspecto verdínico y húmedas.

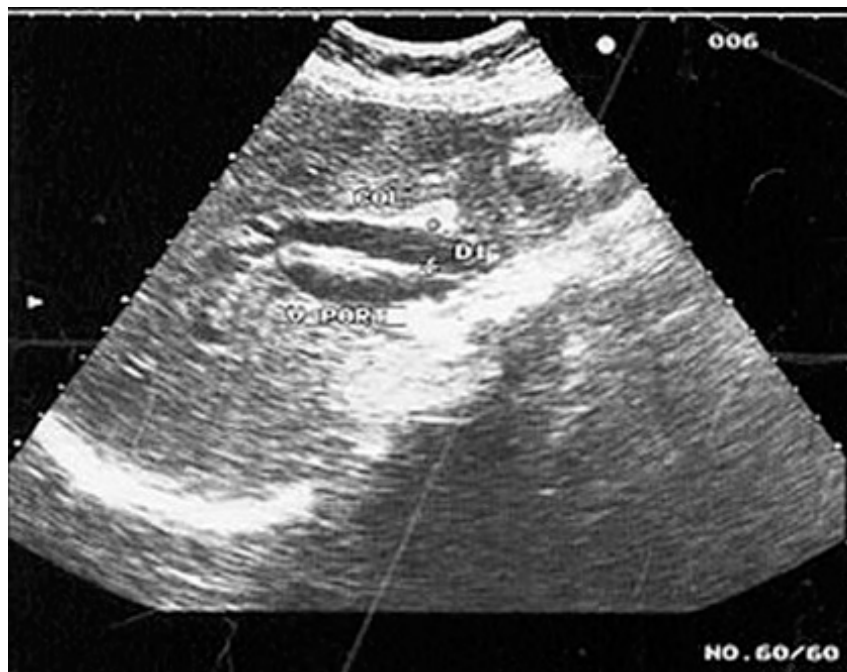Abdomen: globuloso, simétrico, con cicatriz quirúrgica de 10 cm, sin queloides en hipocondrio derecho, doloroso ligeramente a la palpación en epigastrio e hipocondrio derecho, no reacción peritoneal, no se palpa visceromegalia.

Exámenes de laboratorio (entre paréntesis los valores de referencia):

- Hemoglobina: 118 g/L (115-145 g/L)
- Eritrosedimentación: 50 mm/h (2-20 mm/h)
- Leucocitos:  $8,2 \times 10^9/L$  ( $5-10 \times 10^9/L$ )
- Polimorfonucleares: 0,80 (0,55-0,65)
- Linfocitos: 0,19 (0,25-0,40)
- Eosinófilos: 0,011 (0,01-0,05)

- Plaquetas: 300 x 10<sup>9</sup>/L (150-350 x 10<sup>9</sup>/L)
- Tiempo de protrombina control 13 segundos (control + 3 segundos), paciente 20 segundos
- Tiempo de sangramiento un minuto (1-3 minutos)
- Tiempo de coagulación seis minutos (5-10 minutos)
- Transaminasa glutámico pirúvica 200 UI/L (2-49 UI/L)
- Transaminasa glutámico oxalacética 190 UI/L (2-46 UI/L)
- Bilirrubina total: 170 µmol/L (11-17 µmol/L)
- Bilirrubina indirecta: 65 µmol/L (menos 12 µmol/L)
- Bilirrubina directa: 105 µmol/L (menos de 7 µmol/L)
- Colesterol: 9,34 mmol/L (3,8-6,2 mmol/L)
- Triglicéridos: 2,87 mmol/L (menos 1,8 mmol/L)
- Albúmina: 40 g/L (35-45 g/L)
- Fosfatasa alcalina: 1 234 U/L (100-290 U/L)
- Gammaglutamiltranspeptidasa: 459 U/L (5-32 U/L)
- Glucemia: 7,5 mmol/L (4,2-6,1 mmol/L)
- Creatinina: 123 µmol/L (46-106 µmol/L)

En la ecografía de hígado, vías biliares y páncreas existió dilatación de las vías biliares intra y extrahepáticas ([fig. 1](#)).



**Fig. 1.** Imagen ecográfica donde existe dilatación de la vía biliar extrahepática

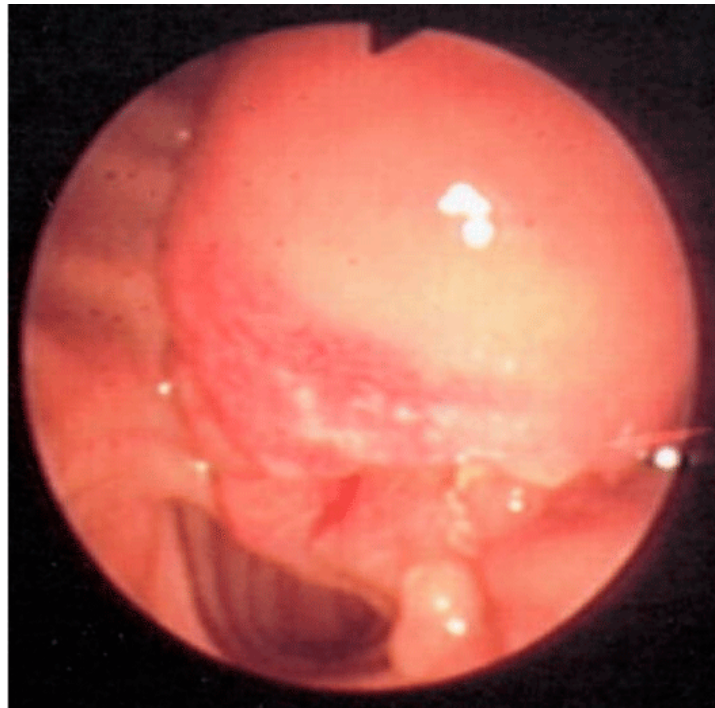
Teniendo en cuenta que el tiempo de protrombina estaba prolongado, las heces acólicas y la dilatación de las vías biliares se decidió administrar vitamina K (25 mg) 1 ampula intramuscular cada 8 h por 24 h y repetir el coagulograma completo, donde se observó normalización del tiempo de protrombina; se repitió el hepatograma que mostró los siguientes valores:

- Transaminasa glutámico pirúvica: 79 UI/L
- Transaminasa glutámico oxalacética: 68 UI/L
- Bilirrubina total: 150  $\mu\text{mol/L}$
- Bilirrubina indirecta: 48  $\mu\text{mol/L}$
- Bilirrubina directa: 102  $\mu\text{mol/L}$
- Colesterol: 10,07 mmol/L
- Triglicéridos: 2,80 mmol/L
- Albúmina: 40 g/L

- Fosfatasa alcalina: 1 354 U/L
- Gammaglutamil transpeptidasa: 539 U/L

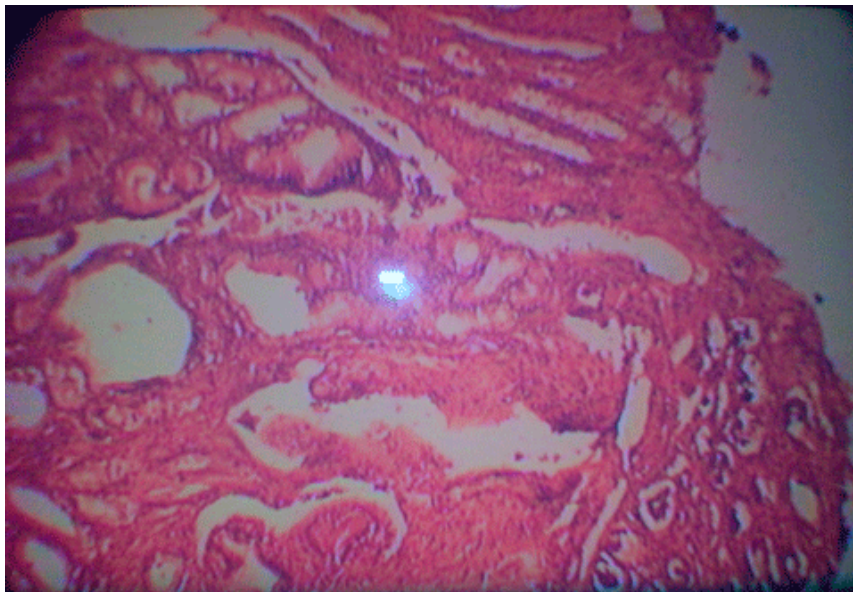
Se discute el caso con el colectivo de Medicina Interna y se decide realizar endoscopia digestiva superior para explorar segunda porción del duodeno y papila duodenal.

Endoscopia digestiva superior: se introdujo el fibroendoscopio hasta explorar mucosa de la segunda porción del duodeno de caracteres normales, sin embargo, en la papila duodenal se observó una zona sobreelevada, eritematosa, que ocupaba un área de 7-9 mm, con tendencia a ser nodular de la cual se tomó muestra para biopsia ([fig. 2](#)).



**Fig. 2.** Se observó una zona sobreelevada, eritematosa

El resultado de la biopsia de papila duodenal arrojó un adenoma de papila duodenal sin evidencias de focos de displasia o de adenocarcinoma ([fig. 3](#)).



**Fig. 3.** Histología del adenoma

Teniendo en cuenta este diagnóstico se discute el caso con el Servicio de Cirugía General y se le practicó una laparotomía exploradora donde se observó un tumor de 2 cm en la papila mayor que estenosa parcialmente la vía biliar principal, sin indicios de infiltración tumoral en hígado, peritoneo ni epiplón, sólo se observó adherencias posquirúrgicas. Se realizó biopsia intraoperatoria.

En el estudio histológico se comprobó un adenoma vellosos de papila duodenal. Se practicó una ampulectomía total con una coledoyeyunostomía. Se siguió a la paciente a consulta durante un mes en espera al resultado de la biopsia por parafina, donde se confirmó el diagnóstico de un adenoma de papila duodenal sin indicio de displasia, ni de adenocarcinoma. La paciente actualmente está con buen estado general y los valores del hepatograma regresaron a la normalidad.

## **DISCUSIÓN**

Los adenomas son tumores benignos con una alta probabilidad de degenerar hasta adenocarcinoma, se encuentran generalmente en el colon, y como menos frecuencia en intestino delgado, papila de Vater y raramente en los conductos biliares. El duodeno es el sitio extracolónico más frecuente de asiento de estos tumores en pacientes con enfermedades polipósicas como la poliposis adenomatosa familiar (PAF), sin embargo, no es frecuente que aparezcan en aquellos sin antecedentes personales o familiares de esta enfermedad.

Por su poca frecuencia, los tumores benignos de los conductos biliares son ocasionalmente considerados en el diagnóstico diferencial de la ictericia. Los síntomas pueden presentarse en días o años debido a que el cuadro clínico puede simular colecistitis, cálculo biliar o ampular, cáncer pancreático o biliar; los cuales son mucho más frecuentes. La aparición de los síntomas varía de semanas a 35 años, la ictericia se presenta en el 90 % de los pacientes y ocurre de manera intermitente hasta en el 40%.

La mayoría de los enfermos refieren dolor en el cuadrante superior derecho<sup>7</sup>; en esta paciente el síntoma principal fue el íctero, con el antecedente de la colecistectomía se sospechó inicialmente en una estenosis de la vía biliar principal, sin embargo, por las características del íctero que era intermitente este diagnóstico se desechó, al aparecer el dolor en el hipocondrio derecho, que fue el motivo del ingreso, se valoró la posibilidad diagnóstica de una litiasis coledociana, pero, los hallazgos ecográficos no fueron compatibles con este diagnóstico.

En la evaluación y seguimiento del íctero la ecografía es de vital importancia, permite conocer el estado de la vía biliar, la existencia de cálculos o la presencia de cambios en la textura hepática, así como, el estado del páncreas. El examen más frecuente en todo el mundo por su aplicabilidad y aceptación en diferentes enfermedades es el transabdominal. La mayor ventaja es que es un examen de bajo costo <sup>8,9</sup>; sin embargo, la exploración endoscópica y las técnicas de exploración de las vías biliares y pancreáticas a través de la endoscopia (CPRE) y el ultrasonido endoscópico son las pruebas principales para el diagnóstico porque permite la obtención de muestras para el estudio histológico que es lo que brinda la confirmación definitiva y la presencia o no de malignidad<sup>10, 11</sup>.

Existen otras técnicas de imágenes para el diagnóstico como son la ecoendoscopia, la tomografía axial computarizada (TAC), la colangiografía transparietohepática (CTPH), colangiorresonancia<sup>12</sup>, y la dosificación en sangre de marcadores tumorales como el antígeno carcinoembrionario (CEA) que en la paciente presentada no fueron utilizados por limitaciones de recursos, sin embargo, el diagnóstico se realizó a partir del alto grado de sospecha de este padecimiento.

## REFERENCIAS BIBLIOGRÁFICAS

1. Gaspar B, Beuran M, Paun S, Ganescu R, Hostiuc S, Negoii I. Current strategies in the therapeutic approach for adenocarcinoma of the ampulla of Vater. *J Med Life*. 2013 [citado 11 abr 2013]; 6(3): 220-5. Disponible en: <http://www.ncbi.nlm.nih.gov/pmc/articles/PMC3786484/>



2. Ende A, Zopf Y, Konturek P, Naegel A, Hahn EG, Matthes K, *et al.* Strategies for training in diagnostic upper endoscopy: a prospective, randomized trial. *Gastrointest Endosc.* 2012 [citado 11 abr 2013]; 75(2):254-260. Disponible en: <http://www.ncbi.nlm.nih.gov/pubmed/22153875>
3. Choi YR, Han JH, Cho YS, Han HS, Chae HB, Park SM, *et al.* Efficacy of cap-assisted endoscopy for routine examining the ampulla of Vater. *World J Gastroenterol.* 2013 [citado 11 abr 2013]; 19(13): 2037-2043. Disponible en: <http://www.ncbi.nlm.nih.gov/pubmed/23599622>
4. Luna K, Escobar G, Alfeiran A. Adenoma vellosa con adenocarcinoma oculto del ámpula de Vater. Reporte de un caso. *Rev Inst Nal Cancerol.* 2000 [citado 11 abr 2013]; 46(3): 179-82. Disponible en: [www.medigraphic.com/pdfs/cancer/ca-2000/ca003g.pdf](http://www.medigraphic.com/pdfs/cancer/ca-2000/ca003g.pdf)
5. Fischer H. Histology of cancer of the papilla, distal common bile duct, and duodenum. En: Beger H, Warshaw AL, Buchler M, Kozarek R, Lerch M, Neoptolemos J, *et al.* *The Pancreas: An Integrated Textbook of Basic Science, Medicine, and Surgery.* 2 ed. Oxford: Blackwell Publishing Limited; 2008.p. 863-9.
6. Hornick J, Johnston F, Simon P, Morgan BS, Chamberlin M, Mitchem JB, *et al.* A single-institution review of 157 patients presenting with benign and malignant tumors of the Ampulla of Vater: Management and outcomes. *Surgery.* 2011 [citado 11 abr 2013]; 150(2):169-6. Disponible en: <http://www.sciencedirect.com/science/article/pii/S0039606011002121>
7. Cisneros L, Mijares J, Corona A. Hiperplasia papilar del colédoco distal como causa de ictericia obstructiva. Informe de un paciente. *Ciruj Gen.* 2001 [citado 11 abr 2013]; 23 (2):113-5. Disponible en: <http://www.medigraphic.com/pdfs/cirgen/cg-2001/cg012h.pdf>
8. Hopper AD, Vinayagam R, Duve A. OC-042 Endoscopic Ultrasound Guided Fine Needle Aspiration of Pancreatic Mass Lesions can be Less Accurate with a Metallic Stent in Situ but should not Delay Treatment of Obstructive Jaundice. *Gut.* 2013 [citado 11 abr 2013]; 62(supl 1):18-19. Disponible en: [http://gut.bmj.com/content/62/Suppl\\_1/A18.3](http://gut.bmj.com/content/62/Suppl_1/A18.3)
9. Qiao QL, Zhao YG, Ye ML, Yang YM, Zhao JX, Huang YT, *et al.* Carcinoma of the ampulla of Vater: factors influencing long-term survival of 127 patients with resection. *World J Surg.* 2007 [citado 11 abr 2013]; 31(1):137-43. Disponible en: <http://link.springer.com/article/10.1007%2Fs00268-006-0213-3>

10. Roberts KJ, McCulloch N, Sutcliffe R, Isaac J, Muiesan P, Bramhall S, *et al.* Endoscopic ultrasound assessment of lesions of the ampulla of Vater is of particular value in low-grade dysplasia. *HPB*. 2013 [citado 11 abr 2013]; 15(1):18-23. Disponible en:

<http://www.ncbi.nlm.nih.gov/pubmed/23216775>

11. Lorenzo Zúñiga V, Moreno V, Domenech E, Boix J. Diagnóstico y tratamiento de los tumores de la papila de Vater. *Gastroenterol Hepatol*. 2009 [citado 11 abr 2013]; 32 (2): 101-8.

Disponible en: <http://www.sciencedirect.com/science/article/pii/S0210570508000241>

12. Bilgin M, Toprak H, Burgazli M, Bilgin SS, Chasan R, Erdogan A, *et al.* Diagnostic value of dynamic contrastenhanced magnetic resonance imaging in the evaluation of the biliary obstruction. *Scientific World J*. 2012 [citado 11 abr 2013] ;2012(2012). Disponible en:

<http://dx.doi.org/10.1100/2012/731089>

Recibido: 22 de noviembre de 2013

Aprobado: 9 de abril de 2014

Msc. *Jorge Omar Cabrera Lavernia*. Hospital Carlos Manuel de Céspedes. Bayamo. Granma. Cuba.

Correo electrónico: [jomar@grannet.grm.sld.cu](mailto:jomar@grannet.grm.sld.cu)