

PRESENTACIÓN DE CASO

## Sustitución esofágica temprana en un paciente con atresia esofágica de brecha larga

### Early Esophageal Replacement in a Patient with Long Gap Esophageal Atresia

Yudith Leidys Torres Naranjo<sup>1</sup>, Rafael M. Trinchet Soler<sup>2</sup>, Yanet Hidalgo Marrero<sup>3</sup>, Wilmer Quintero Nicó<sup>4</sup>, Jianeya Manzano Suárez<sup>5</sup>, Hosorio Cárdenas Salazar<sup>6</sup>

1. Residente de cuarto año en Cirugía Pediátrica. Hospital Pediátrico Provincial Octavio de la Concepción de la Pedraja. Holguín. Cuba.
2. Doctor en Ciencias. Profesor e Investigador Titular. Especialista de Segundo Grado en Cirugía Pediátrica. Hospital Pediátrico Provincial Octavio de la Concepción de la Pedraja. Holguín. Cuba.
3. Doctor en Ciencias Médicas. Especialista de Segundo Grado en Cirugía Pediátrica. Hospital Pediátrico Provincial Octavio de la Concepción de la Pedraja. Holguín. Cuba.
4. Especialista de Primer Grado en Cirugía Pediátrica. Hospital Pediátrico Provincial Octavio de la Concepción de la Pedraja. Holguín. Cuba.
5. Especialista de Primer Grado en Cirugía Pediátrica. Hospital Pediátrico Provincial Octavio de la Concepción de la Pedraja. Holguín. Cuba.
6. Residente de segundo año en Cirugía Pediátrica. Hospital Pediátrico Provincial Octavio de la Concepción de la Pedraja. Holguín. Cuba.

---

#### RESUMEN

La atresia esofágica de brecha larga es la falta congénita de continuidad del esófago con o sin comunicación a la vía aérea, donde una extensa separación entre los cabos esofágicos (mayor de cuatro centímetros) impide una anastomosis primaria. Para su tratamiento existen varias técnicas, pero ninguna es ideal. Se reportó un paciente transicional masculino, de un año y tres meses de

edad, de raza blanca, procedente de Manzanillo, Granma, con diagnóstico de atresia esofágica de brecha larga en la etapa neonatal, al cual se le realizó sustitución esofágica temprana con estómago. Se revisó el expediente clínico del paciente, y se extrajeron los datos relacionados con los antecedentes, el cuadro clínico, los exámenes complementarios y el tratamiento.

**Palabras clave:** atresia esofágica, brecha larga, anastomosis quirúrgica, reparación primaria.

---

## ABSTRACT

Long gap esophageal atresia is the congenital lack of the continuity of esophagus with or without communication to the air way, where an extensive separation between the esophageal pouches (more than four centimeters) inhibit the primary anastomosis. For its treatment there are several techniques, but none of them is ideal. A male patient, with diagnosis of long gap esophageal atresia in the neonatal stage was reported, to whom the early esophageal replacement with stomach was performed. The patient's clinical record was revised, of which the data related with the history, the clinical manifestations, the complementary exams and the treatment were taken.

**Keywords:** esophageal atresia, long gap, surgical anastomosis, primary repair.

---

## INTRODUCCIÓN

La atresia esofágica (AE) es la falta congénita de continuidad del esófago con o sin comunicación a la vía aérea; su incidencia varía ampliamente de 1 en 2 500 a 1 en 4 500 recién nacidos<sup>1-4</sup>, con diferencias mínimas con respecto al sexo<sup>2, 4,5</sup>. La corrección quirúrgica de esta enfermedad constituye uno de los grandes paradigmas de la cirugía neonatal. La capacidad para solucionar esta malformación y la supervivencia posoperatoria se consideran indicadores de calidad en la atención que ofrece un centro pediátrico<sup>6</sup>.

Se describe por primera vez en 1670 por William Durston, pero no es hasta 1888 cuando Steele intenta la primera corrección quirúrgica. En 1939, en forma casi simultánea e independiente, se realizan las dos primeras intervenciones a pacientes sobrevivientes, por los doctores William Ladd, en Boston y Logan Levin en Minneapolis; que aplican gastrostomía y esofagostomía con ligadura de la fístula por vía extrapleurales en sus pacientes<sup>2, 4</sup>.

Actualmente, debido a los avances introducidos en la anestesiología, las técnicas quirúrgicas y los cuidados intensivos neonatales se salvan casi todos los recién nacidos con AE; excepto aquellos con cardiopatías inviábiles o muy complejas asociadas con bajo peso o con malformaciones múltiples. En todas las variedades anatómicas, desde el punto de vista quirúrgico, se prefiere realizar anastomosis esofágica primaria<sup>7</sup>.

Un desafío particular son aquellos casos en los que una extensa separación entre los cabos esofágicos (mayor de 4 cm), conocida como brecha larga, impide la anastomosis primaria. Es común que se presente en la AE pura y en la AE con fístula traqueoesofágica (FTE) proximal o distal muy baja<sup>8, 9</sup>.

Para su tratamiento existen varias técnicas, pero ninguna es ideal; incluyen: ligadura de la FTE y derivación (esofagostomía-gastrostomía) y solo derivación si se trata de una AE pura y posteriormente realización de sustitución esofágica; anastomosis primaria bajo la tensión/ventilación postoperatoria/miotomía (opcional) y reparación primaria diferida previo proceder de elongación esofágica<sup>9,10</sup>. En los casos necesarios, las opciones de reconstrucción incluyen esófago nativo, reemplazo con estómago, colon o intestino delgado<sup>9</sup>.

La sustitución esofágica neonatal con estómago encuentra indicación en: anastomosis primaria fallida con derivación (esofagostomía-gastrostomía), AE de brecha larga con FTE o AE pura, dehiscencia post-anastomótica en AE con FTE<sup>10-13</sup>.

La presente contribución muestra la implementación del protocolo establecido en el Servicio de Cirugía Pediátrica de Holguín para el tratamiento de la AE de brecha larga a través de la presentación de un caso.

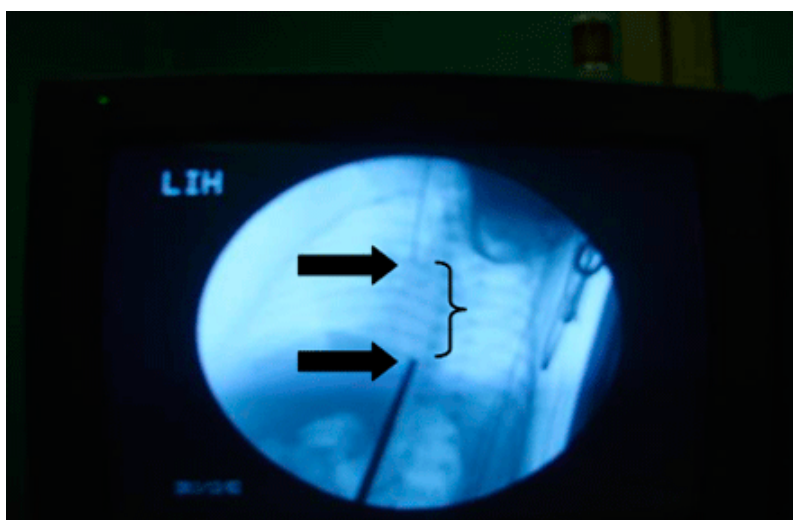
## **PRESENTACIÓN DEL CASO**

Se trató de un transicional masculino, de un año y tres meses de edad, de raza blanca, procedente de Manzanillo, Granma; con antecedentes prenatales de infección del tracto urinario durante el primer trimestre de embarazo y polihidramnios, producto de un parto distócico por cesárea por diagnóstico prenatal de AE a las 34 semanas de gestación y con un peso al nacer de 2 960 g. Ingresó a la hora de nacido en el Servicio de Neonatología de su provincia por distress respiratorio moderado y sialorrea, por lo que fue remitido al Servicio con el diagnóstico de AE, a las 20 horas de nacido.

A su llegada al Servicio de Cirugía del Hospital Pediátrico de Holguín, se constató falta de aire, que no se acompañaba de cianosis, abombamiento, ni retracción del tórax. Se le realizaron exámenes complementarios que incluyeron: rayos X de tórax simple (vista anteroposterior) donde se observó el extremo distal de la sonda nasogástrica a nivel del cuerpo de la tercera vertebra dorsal y ausencia de gas en el estómago y rayos X de tórax contrastado, con contraste hidrosoluble donde se observó esófago con bolsón proximal a nivel de la cuarta vertebra dorsal. No se encontraron malformaciones congénitas asociadas.

Después de confirmado el diagnóstico de la enfermedad, se realizó gastrostomía de urgencia a los 3 días de nacido y se colocó sonda de doble luz para aspiración constante del bolsón esofágico proximal. Se comenzó a alimentar por la gastrostomía precozmente y se constató aumento progresivo de peso en su evaluación nutricional periódica.

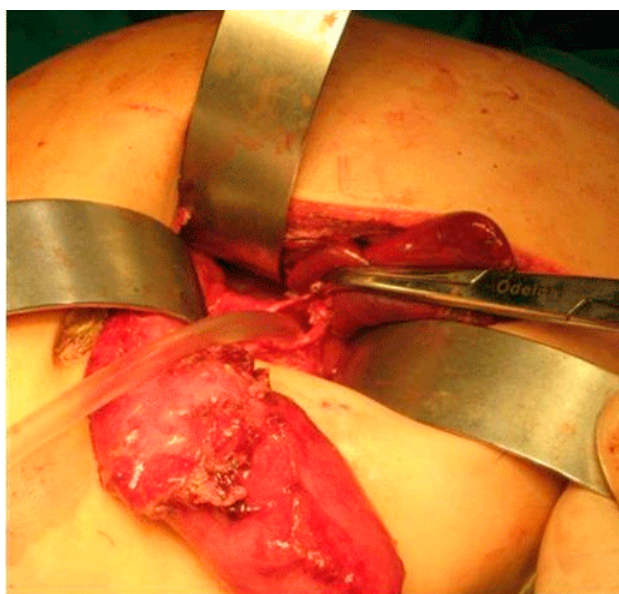
Con el objetivo de lograr una anastomosis primaria, se le realizaron varios intentos de elongación esofágica seriada mediante dilatación anterógrada y retrógrada (esta última por gastrostomía) de los bolsones esofágicos, la primera de ellas a los 20 días de nacido y el segundo intento 15 días después; con los cuales no fue posible alcanzar la longitud de menos de tres cuerpos vertebrales requerida para practicar dicha solución quirúrgica ([fig. 1](#)).



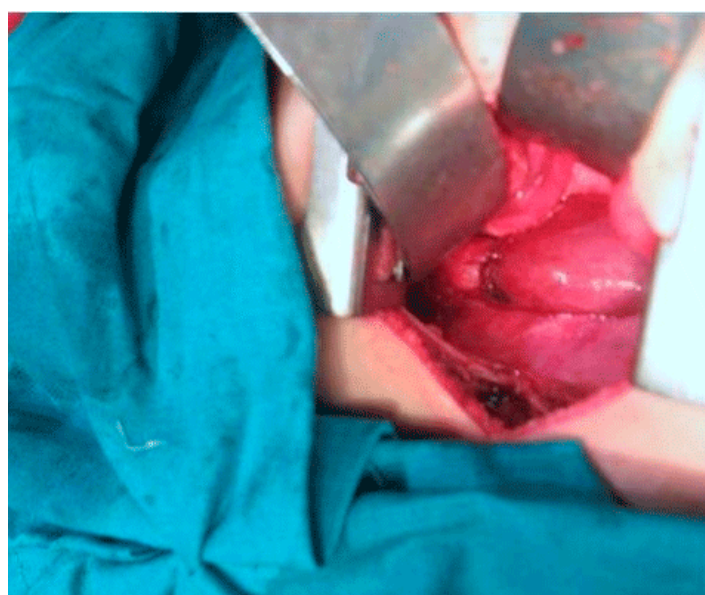
**Fig. 1.** Fluoroscopia. Distancia entre los cabos del esófago

Por este motivo, a los 2 meses y 27 días de nacido se realizó la cirugía correctora del defecto por medio de restitución esofágica con estómago. Para ello se aplicó toracotomía posterolateral derecha y en el acto quirúrgico se encontró el cabo proximal del esófago de adecuado calibre, no así el distal que continuaba como un divertículo gástrico que entraba a través del hiato diafragmático.

Se decidió realizar laparotomía a través de incisión media supraumbilical para liberar y disecar el estómago, con la mayor irrigación posible del órgano ([fig. 2](#)). Se realizó modelación gástrica, previa desinserción y cierre de la gastrostomía. Se efectuó piloroplastia. Luego se procedió a la resección y toma de biopsia de la zona donde se encontraba el divertículo esofágico inferior, ampliación del hiato diafragmático y ascenso gástrico, hasta el tórax, y se practicó anastomosis término-terminal ([fig. 3](#)). Se colocó sonda transanastomótica y sonda pleural que fue conectada a sello de agua.

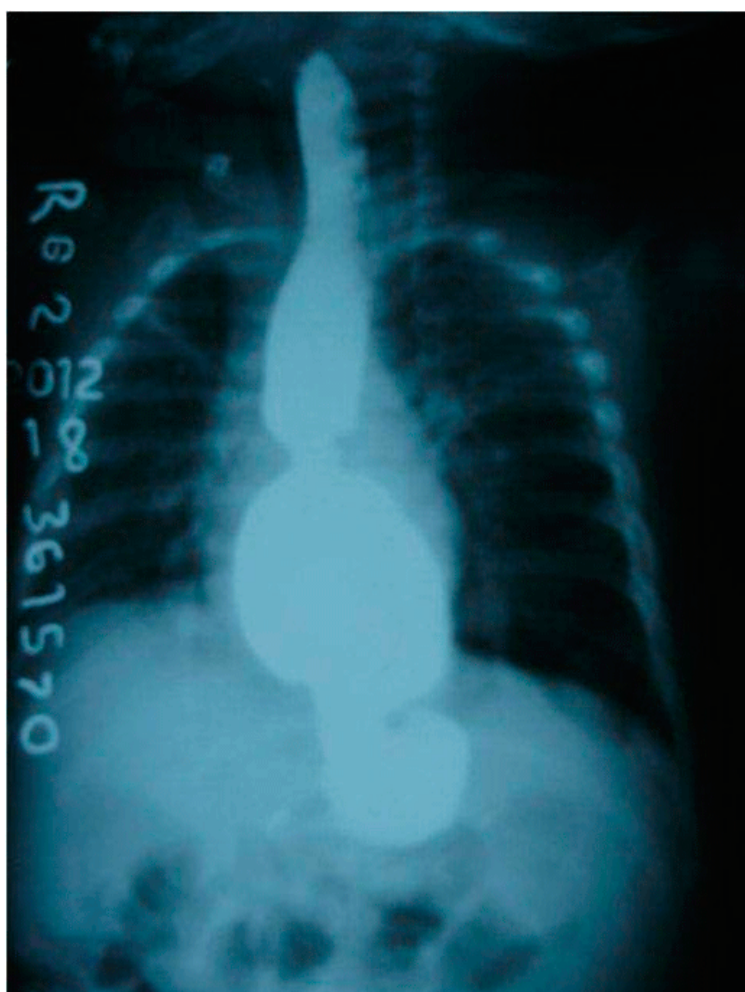


**Fig. 2.** Estómago preparado para el ascenso



**Fig. 3.** Anastomosis esofagogástrica vía toracotomía

El paciente tuvo un postoperatorio estable sin complicaciones, se decidió su egreso hospitalario a los 20 días de operado y reingreso en el mes de marzo de 2012 para seguimiento. A los 30 días de la intervención quirúrgica se realizó esofagograma de control, donde se observó el estómago transpuesto en posición intratorácica con excelente paso del contraste al tubo digestivo distal. No se observó estenosis esofágica ([fig. 4](#)).



**Fig. 4.** Radiografía contrastada evolutiva

Durante el seguimiento trimestral se comprobó evolución clínica favorable y ausencia de complicaciones en el paciente; en el interrogatorio de la madre se conoció que el niño se alimenta sin dificultad, no presenta crisis de sofocación, atragantamiento o falta de aire, ni ha tenido asfixias, neumonías y manifestaciones de reflujo gastroesofágico. Al examen físico mantuvo una curva de peso en límites aceptables, con buen desarrollo pondoestatural para su edad.

Durante cada ingreso para estudio y valoración posoperatoria, se realizó esofagograma de control con el objetivo de descartar presencia de estenosis y valorar la necesidad de dilatación esofágica, hasta este momento, innecesaria.

## DISCUSIÓN

El pronóstico de la AE mejora, especialmente debido a los progresos en la cirugía y anestesiología como se señaló anteriormente. La tasa bruta de mortalidad disminuyó desde el 100 % (1939) hasta el 40%, veinte años después<sup>12</sup>. Actualmente, la mortalidad varía del 0% en casos leves tratados sin retraso, hasta el 70% o más, en casos complicados con otras enfermedades congénitas y en neonatos menores de 1,5 kg<sup>14,15</sup>.

El tratamiento quirúrgico de la AE con brecha larga aún constituye un reto para los cirujanos neonatales. Aunque posee varias modalidades de tratamiento, la elección de la técnica a utilizar varía entre los cirujanos y los centros de cirugía pediátrica. De manera general, debe considerarse la experiencia del cirujano y la anatomía del paciente para seleccionar la operación adecuada<sup>11-13</sup>.

Existe escasa experiencia de reemplazo esofágico en recién nacido en todo el mundo. Se reporta el injerto libre de yeyuno y la interposición de colon, pero ambos tienen un soporte vascular muy precario y riesgos de perforación y dehiscencia con la consecuente sepsis intratorácica. El uso del tubo gástrico en el periodo neonatal tiene como limitante que el estómago es muy pequeño para reconstruirlo y el neonato no permite un segundo intento de ascenso gástrico<sup>14-19</sup>.

En la ausencia de viabilidad del tubo gástrico, colon y yeyuno, el estómago se considera la mejor opción de reemplazo del esófago en el recién nacido. El suministro de sangre es rico y permanece en el plano sub-seroso sin riesgo de trombosarse. El tamaño del estómago es pequeño, especialmente en caso de AE pura y la pared gástrica es bien gruesa y muscular como para resistir una infección mediastinal en caso de dehiscencia. Por lo que la tendencia quirúrgica actual cuando no se logra la anastomosis primaria con esófago, es realizar la sustitución temprana mediante el estómago, sin practicar ostomías y con el restablecimiento precoz del tránsito digestivo<sup>20, 21</sup>.

La experiencia de este caso demostró la importancia de conservar el esófago natal mediante la aplicación de la propuesta del protocolo de tratamiento de la AE de brecha larga del Servicio de Cirugía Pediátrica de Holguín; por lo que se apoya la sustitución esofágica definitiva (en un solo tiempo) en el periodo neonatal, que parece ser una buena opción a favor de un mejor pronóstico para el recién nacido.

Cada servicio debe adoptar un protocolo para la atención de los pacientes con AE de brecha larga. Cuando no se logra la anastomosis esofágica primaria, una solución es la sustitución esofágica temprana con estómago.

## REFERENCIAS BIBLIOGRÁFICAS

1. Somppi E, Tammela O, Ruuska T, Laitinen J, Turjanmaa V. Outcome of patient operated for esophageal atresia: 30 year experience. *J Pediatr Surg.* 1998 [citado 5 may 2014]; 33(9):1341-6. Disponible en: <http://www.ncbi.nlm.nih.gov/pubmed/9766349>
2. Valoria VJ, Agustín JC, Albert SJ, Alba LJ, Alvarez BM, Alvarez JA, *et al.* *Cirugía Pediátrica.* Madrid: Diaz de Santos; 1994.
3. Beasley SW. Esophageal atresia and tracheoesophageal fistula. En: Oldham KT, Colombani PM, Foglia RP. *Surgery of infants and children: Scientific principles and practice.* New York: Lippincott-Raven; 1997.p.1021-34.
4. Harmon CM, Coran AG. Congenital Anomalies of the Esophagus. En: O'Neill JA, Rowe MI, Grosfeld JL, Fonkalsrud EW, Coran AG. *Pediatric Surgery.* 5<sup>ed.</sup> St Louis: Mosby; 1998.p.941-67.
5. Depaepe A, Dolk H, Lechat MF. The epidemiology of tracheoesophageal fistula and esophageal atresia in Europe. *Arch Dis Child.* 1993 [citado 3 may 2014]; 68(6): 743-8. Disponible en: <http://www.ncbi.nlm.nih.gov/pmc/articles/PMC1029365/>
6. Klaas Bax. Esophageal atresia and tracheoesophageal malformations. En: Whitfield G, Murphy P. *Pediatric Surgery.* 5 ed. Philadelphia: Elsevier; 2010.p. 370-92.
7. O'Neill JA. Esophageal malformations. En: O'Neill JA, Rowe MI, Grosfeld JL, Fonkalsrud EW, Coran AG. *Pediatric Surgery.* St Louis: Mosby; 1998.p. 941-967.
8. Séguier Lipszyc E, Bonnard A, Aizenfisz S, Enezian G, Maintenant J, Aigrain Y, *et al.* The management of long gap esophageal atresia. *J Pediatr Surg.* 2005 [citado 5 may 2014]; 40(10):1542-6. Disponible en: <http://www.ncbi.nlm.nih.gov/pubmed/16226981>
9. Hunter CJ, Petrosyan M, Connelly ME, Ford H, Nguyen N. Repair of long-gap esophageal atresia: gastric conduits may improve outcome a 20 year single center experience. *Pediatr Surg*



Int. 2009 [citado 5 may 2014]; 25(12):1087-91. Disponible en:

<http://www.ncbi.nlm.nih.gov/pmc/articles/PMC2777230/>

10. Spitz L. Esophageal atresia. Lessons I have learned in a 40-year experience. J Pediatr Surg. 2006 [citado 8 may 2014]; 41(10):1635-40. Disponible en:

<http://www.ncbi.nlm.nih.gov/pubmed/17011260>

11. Maksoud Filho JG, Gonçalves ME, Tannuri U, Maksoud JG. An exclusively intraabdominal distal esophageal segment prevents primary delayed anastomosis in children with pure esophageal atresia. J Pediatr Surg. 2002 [citado 8 may 2014]; 37(11):1521-5. Disponible en:

<http://www.ncbi.nlm.nih.gov/pubmed/12407531>

12. Yeh SH, Ni YH, Hsu WM, Chen HL, Wu JF, Chang MH. Use of retrograde esophagoscopy in delayed primary esophageal anastomosis for isolated esophageal atresia. Eur J Pediatr Surg. 2010 [citado 5 may 2014]; 20(1):40-4. Disponible en:

<http://www.ncbi.nlm.nih.gov/pubmed?term=Use%20of%20retrograde%20esophagoscopy%20in%20delayed%20primary%20esophageal%20anastomosis%20for%20isolated%20esophageal%20atresia>

13. Petrosyan M, Estrada J, Hunter K, Woo R, Stein J, Ford HR, *et al.* Esophageal atresia/tracheoesophageal fistula in very low-birth-weight neonates: improved outcomes with staged repair. J Pediatr Surg. 2009 [citado 5 may 2014]; 44(12):2278–81. Disponible en:

<http://www.ncbi.nlm.nih.gov/pubmed/20006009>

14. Spitz L. Gastric transposition in children. Semin Pediatr Surg. 2009 [citado 11 may 2014]; 18(1):30-3. Disponible en:

[http://www.sciencedirect.com/science?\\_ob=ShoppingCartURL&\\_method=add&\\_eid=1-s2.0-S1055858608000826&\\_ts=1400072703&md5=a43dae22e0b851b78d66a035700c6f91](http://www.sciencedirect.com/science?_ob=ShoppingCartURL&_method=add&_eid=1-s2.0-S1055858608000826&_ts=1400072703&md5=a43dae22e0b851b78d66a035700c6f91)

15. Van der Z, Vieira Travassos D, Kramer J, Tytgat SH. Thoracoscopic elongation of the esophagus in long gap esophageal atresia. J Pediatr Surg. 2007 [citado 10 abr 2014]; 42(10):1785-8. Disponible en: <http://www.ncbi.nlm.nih.gov/pubmed/17923217>

16. Hadidi A, Hosie S, Waag K. Long gap esophageal atresia: lengthening technique and primary anastomosis. J Ped Surg. 2007 [citado 5 may 2014]; 42(10):1659-62. Disponible en:

<http://www.ncbi.nlm.nih.gov/pubmed/17923192>

17. Stringel G, Lawrence C, McBride W. Repair of long gap esophageal atresia without anastomosis. J Pediatr Surg. 2010 [citado 10 abr 2014]; 45(5): 872-5. Disponible en: <http://www.ncbi.nlm.nih.gov/pubmed/20438916>
  
18. Aloisi A, de Freitas S, Colombo A, Amalfi R, Sbragia Neto L, Bustorff Silva J. Lateral esophagostomy: An alternative in the initial management of long gap esophageal atresia without fistula. J Pediatr Surg. 2000 [citado 5 may 2014]; 35(12):1827-9. Disponible en: <http://www.ncbi.nlm.nih.gov/pubmed?term=Lateral%20esophagostomy%3A%20An%20alternative%20in%20the%20initial%20management%20of%20long%20gap%20esophageal%20atresia%20without%20fistula>
  
19. Gauderer M. Delayed blind-pouch apposition, guide wire placement, and nonoperative establishment of luminal continuity in a child with long gap esophageal atresia. J Pediatr Surg. 2003 [citado 8 abr 2014]; 38(6):906-9. Disponible en: <http://www.ncbi.nlm.nih.gov/pubmed/12778390>
  
20. Cowles RA, Coran AG. Gastric transposition in infants and children. Pediatr Surg Int. 2010 [citado 8 abr 2014]; 26(12): 1129-34. Disponible en: <http://www.ncbi.nlm.nih.gov/pubmed/20878410>
  
21. Orford J, Cass D, Glasson M. Advanced in the treatment of oesophageal atresia over three decades: the 1970s and the 1990s. PSI. 2004 [citado 8 abr 2014]; 20(6):402-7. Disponible en: <http://www.ncbi.nlm.nih.gov/pubmed/?term=Advanced+in+the+treatment+of+oesophageal+atresia+over+three+decades%3A+the+1970s+and+the+1990s>

Recibido: 12 de diciembre de 2014

Aprobado: 24 de enero de 2015

Dra. *Yudith Leidys Torres Naranjo*. Hospital Pediátrico Provincial Octavio de la Concepción de la Pedraja. Holguín. Cuba.

Correo electrónico: [yeny@unimed.gtm.sld.cu](mailto:yeny@unimed.gtm.sld.cu)