Presentación de Caso

Evaluación imagenológica de un ameloblastoma mandibular: presentación de un caso

Imaging assessment of mandibular ameloblastoma: a case report

Esp. Katiuska I. Cordovés Molina[1*] https://orcid.org/0000-0002-8178-2272

Esp. Luis Mario Zaldívar Pérez[1]

Esp. Elyanne Estévez de la Torre[1]

Esp. Alexis Andrés Amador Velázquez[2]

Esp. Lisset del Rosario Nonell Fernández[1]

Est. Luis Nathaniel Zaldívar Cordovés[3]

[1]Hospital Vladimir Ilich Lenin. Holguín, Cuba.

[2]Hospital Clínico- Quirúrgico Lucía Íñiguez Landín. Holguín, Cuba.

[3]Universidad Médica de Holguín.

* Autor para la correspondencia. Correo electrónico: katiukachlg@infomed.sld.cu

RESUMEN

El ameloblastoma constituye una neoplasia odontogénica, poco frecuente, benigna y de carácter local invasivo. Se presenta el caso de una paciente femenina de 53 años de edad, que refiere aumento de volumen del lado izquierdo de la mandíbula desde hace varios meses sin otros síntomas, atendida en el Hospital General Universitario Vladimir Ilich Lenin. Holguín, Cuba. Los estudios imagenológicos incluyeron Rx panorámica dental, ecografía y tomografía axial computarizada. El diagnóstico clínico-patológico fue de ameloblastoma folicular.

Este tipo de tumor requiere un adecuado diagnóstico sobre la base de la presentación clínica, localización, tamaño, edad y tipo histológico; de ahí la importancia de conocer las características clínicas e imagenológicas, pues el tratamiento conlleva gran dificultad. La tasa de recidiva es alta.

Palabras clave*:* ameloblastoma, tumor odontogénico, mandíbula, rayos x, ecografía, tomografía axial computarizada.

ABSTRACT

The ameloblastoma is a locally invasive rare odontogenic benign neoplasia. This case report is about a 53-year-old female patient, seen at Vladimir Ilich Lenin University General Hospital, Holguin, Cuba, who related that during some months her left jaw had an enlargement, without any other symptoms. Imaging studies, including dental panoramic x-rays, ecography and computerized axial tomography, were indicated. Clinical- pathological diagnosis of follicular ameloblastoma was made. This kind of tumor requires an adequate diagnosis based on the clinical presentation, location, size, age and histological type; therefore, it is very important to know the clinical and imaging features of this neoplasia due to the complexity of its treatment. It has a high recurrence rate.

Keywords: ameloblastoma, odontogenic tumour, jaw, x-rays, ultrasound, computerised axial tomography.

Recibido: 02/05/2019.

Aprobado: 15/05/2019.

Introducción

El ameloblastoma es un tumor odontogénico benigno, considerado como el más común por su alta incidencia en la población. Los ameloblastomas fueron descritos por primera vez por Cusack en 1827 y en 1868, Broca presentó el primer caso en la literatura científica.

Falkson completó la primera descripción histológica detallada en 1879. Posteriormente, en 1885, Malassez introdujo el término adamantimoma-epitelioma.

Desde entonces se han utilizado numerosos sinónimos para referirse a estos tumores, hasta la actual denominación de ameloblastoma. Se presenta más frecuentemente en la mandíbula.

El cuadro clínico se caracteriza generalmente por presentar deformaciones faciales, crecimiento lento y asintomático. Afecta por igual a hombres y mujeres. Puede presentarse a cualquier edad, con mayor frecuencia en pacientes entre 20 y 50 años. [1-3]

El objetivo del presente reporte de caso es mostrar la utilidad de los estudios imagenológicos en el diagnóstico del ameloblastoma.

Presentación de Caso

Paciente femenina, de 53 años de edad, que refiere aumento de volumen del lado izquierdo de la mandíbula desde hace varios meses sin presentar dolor, atendida en el Hospital General Universitario Vladimir I Lenin de Holguín, Cuba.

Examen físico oral: aumento de volumen el reborde alveolar izquierdo, edente, con abombamiento de las tablas óseas, sin dolor.

Complementarios:

Radiografía panorámica dental. Se visualiza gran imagen osteolítica en la región izquierda del cuerpo mandibular, que rompe la cortical interna y respeta la externa, con ausencia de los alveolos dentales, que mide aproximadamente 4 x 4 cm (fig. 1).

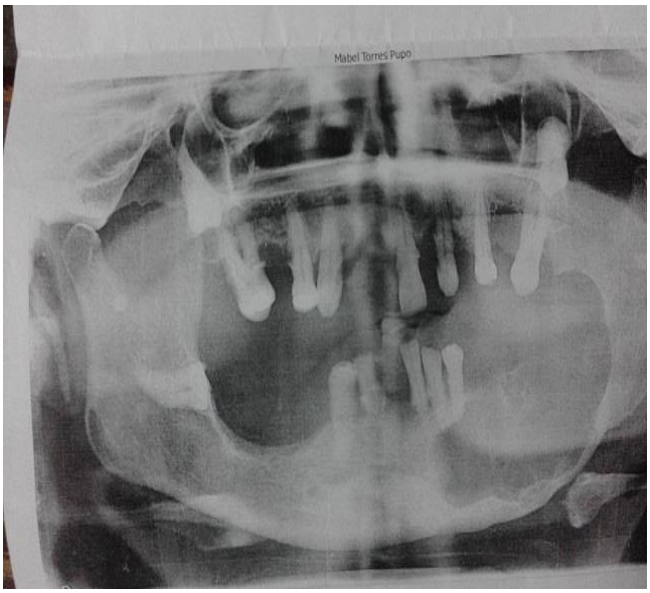

Fig. 1. Radiografía panorámica dental con gran imagen osteolítica en cuerpo mandibular izquierdo

Ecografía de partes blandas. En la ecografía se muestra imagen hipoecogénica de textura interna heterogénea, con zonas de mayor ecogenicidad, contornos bien delimitados, que mide aproximadamente 4 x 4 cm, localizada en la región izquierda del cuerpo mandibular, adenopatías de aspecto inflamatorio de 1 cm, localizadas en la cadena ganglionar cervical izquierda, en número de 3.

Tomografía Axial Computarizada (TAC). Se realizó tomografía simple y contrastada endovenosa de mandíbula, con espesor de corte de 2 mm en equipo Shimatsu unircorte; se observó imagen osteolítica que insufla y rompe la cortical del cuerpo mandibular izquierdo, que mide 56 x 26 mm, con fragmentos óseos libres en su interior e imagen hiperdensa que, tras la embolada de contraste endovenoso, muestra realce no homogéneo y presencia de burbuja de aire, adenopatías ovaladas de pequeño tamaño en la cadena ganglionar cervical izquierda. Impresión diagnóstica: tumor óseo mandibular (fig. 2).

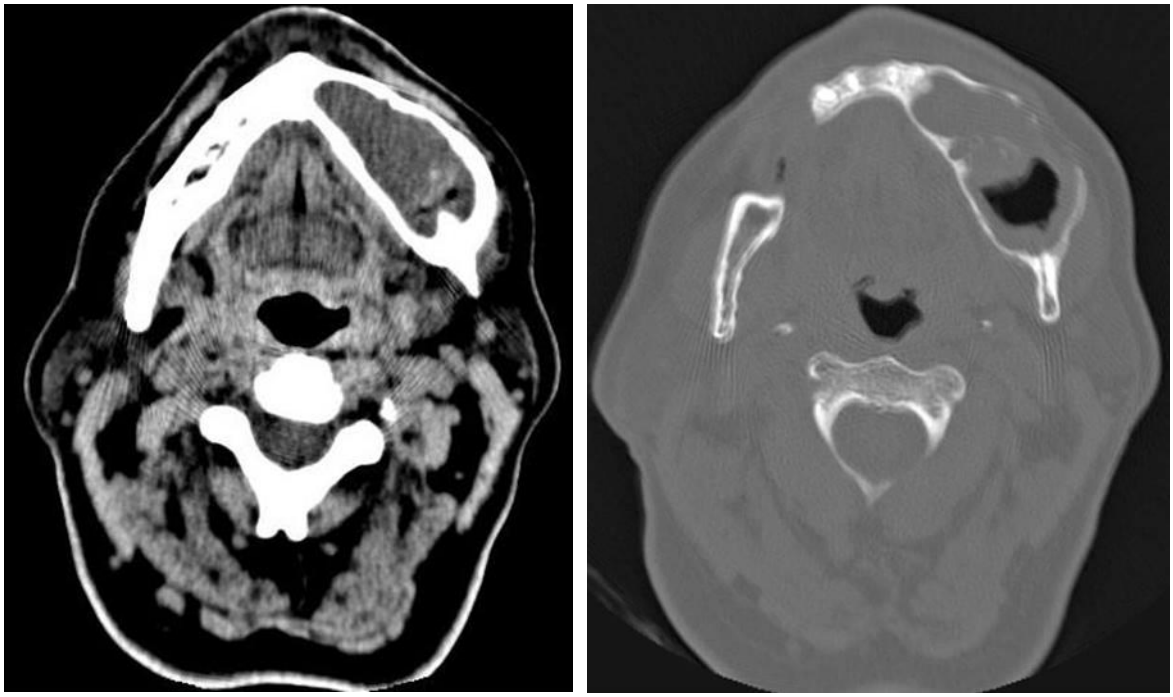

Fig. 2. Tomografía axial computadorizada que muestra imagen tumoral

Resultado de la biopsia. Ameloblastoma folicular o adamantinoma.

Biopsia de ganglios cervicales. Negativo.

Discusión

Los ameloblastomas se localizan principalmente en la mandíbula, con una prevalencia del 85%, sobre todo en la zona de molares y rama ascendente del maxilar inferior y, con menor frecuencia, en la zona de premolares y región anteroinferior. En el maxilar superior se presenta con una prevalencia del 15%, que puede afectar al seno maxilar y al suelo de las fosas nasales.[1-6] Según la clasificación de los tumores odontogénicos de la Organización Mundial de la Salud (2005) se reconocen 4 tipos de ameloblastomas, denominados sólido/multiquístico, uniquístico, periférico/extraóseo y desmoplásico. [4-6]

Clínicamente las lesiones son de crecimiento lento, asintomático y con expansión de la cortical ósea o perforación de la cortical e infiltración para los tejidos blandos. Su crecimiento insidioso

hace que muchas veces el diagnóstico sea tardío, cuando la lesión presenta un gran volumen, ya con invasión de estructuras anatómicas. [7]

Radiográficamente los ameloblastomas se presentan como una imagen radiotransparente, unilocular o multilocular en forma de burbujas de jabón, ya que está dividida por múltiples tabiques óseos y puede estar o no asociado con dientes retenidos.[8,9] Los dientes relacionados con la lesión están vitales, pero posteriormente pueden causar migración, movilidad, resorción radicular y parestesia. [8]

La TAC confirmó algunas alteraciones que la radiografía panorámica sugería, en lo que respecta a las estructuras anatómicas óseas comprometidas por la lesión (reborde alveolar, arco cigomático), estudio de suma importancia, pues permitió una evaluación tridimensional de la lesión, además de aportar información adicional, como la relación del tumor con estructuras anatómicas vecinas, su extensión hacia espacios adyacentes y los valores de densidad del componente interno del tumor. [8]

Este tumor se presenta con diferentes aspectos clínicos, radiográficos e histopatológicos, pero aunque es una neoplasia benigna, resulta localmente invasora y la tasa de recidiva que se le atribuye depende del tipo de ameloblastoma en estudio y su patrón histológico de crecimiento. La actitud terapéutica es compleja, ya que puede surgir la posibilidad de dejar lesiones microscópicas periféricas, si se trata de un tumor de origen pluricéntrico; en la mayoría de los casos, existe pérdida de superficie ósea y reabsorción radicular de las piezas dentales vecinas, que alteran la calidad de vida del paciente. [8,9]

Referencias Bibliográficas

1. Laborde A, Nicot R, Wojcik T, Ferri J, Raoou G. Ameloblastoma de las mandíbulas: tasa de administración y recurrencia. Anales Europeos de Otorrinolaringología, Enfermedades de Cabeza y Cuello. 2017; 134 (1): 7-11.

2. Barrón Mondaca VR, Peláez Pacheco CD. Reporte de caso: ameloblastoma multiquistico folicular, variante acantomatoso en cuerpo mandibular. Cuad Hosp Clín.2015 [citado 28 ago 2019] ; 56(2): 40-44. Disponible en: http://www.scielo.org.bo/scielo.php?script=sci_arttext&pid=S1652-67762015000200006&lng=es

3. Cueva Principe LA, Agurto Huerta A, Herrera Mujica R,Guerrero Acevedo ME, Chui Galván S. Evaluación tomográfica de un ameloblastoma multiquístico mandibular: Reporte de caso. Odous Científica. 2016[citado 28 ago 2019]; 17(2): 55-60. Disponible en: http://servicio.bc.uc.edu.ve/odontologia/revista/vol17-n2/art06.pdf

4. McClary AC, West RB, McClary AC, Pollack JR, Fischbein NJ, Holsinger CF, *et al*. Ameloblastoma: a clinical review and trends in management. Eur Arch OtoRhinoLaryngol. 2016[citado 28 ago 2019]; 273(7):1649-61. Disponible en: https://link.springer.com/article/10.1007/s00405-015-3631-8

5. Tabatabaei SH, Akhavan-Karbasi MH, Danesh-Ardekani M, Gholami N, Khabazian A. Central ameloblastoma with a peripheral ameloblastoma-like component: a case report. Iran J Med Sci. 2014[citado 28 ago 2019]; 39(5):480-483. Disponible en: https://www.ncbi.nlm.nih.gov/pmc/articles/PMC4164898

6. Majumdar S, Uppala D, Kotina S, Veera SK, Boddepalli R. Desmoplastic ameloblastoma. Int J Appl Basic Med Res. 2014[citado 28 ago 2019];4(Suppl 1):53–55. Disponible en: https://www.ncbi.nlm.nih.gov/pmc/articles/PMC4181134

7. Melián Cárdenas D, Gómez Álvarez RC, Amaro Guerra I. Ameloblastoma bucal en una mujer joven. Medisan. 2012[citado 28 ago 2019]; 16(5): 806-810. Disponible en: http://scielo.sld.cu/scielo.php?script=sci_arttext&pid=S1029-30192012000500017

8. Ruiz Imbert AC, Caldrón Ubaqui V, Delgado Azañero WA, Ruíz García VE, Trevejo Bocanegra AP, Ventura Ponce H. Evaluación mediante radiología, tomografía computarizada y resonancia magnética de un ameloblastoma sólido. Reporte de un caso. Rev Estomatol Herediana. 2014[citado 28 ago 2019]; 24(3).178-185.Disponible en: http://www.upch.edu.pe/vrinve/dugic/revistas/index.php/REH/article/view/2093/2083

9. Dellán A, Villarroel Dorrego M, Hernández Andara A. Aplicación de las unidades hounsfield en tomografía computarizada como herramienta diagnóstica de las lesiones intra-óseas del complejo maxilo-mandibular: estudio clínico de diagnóstico. Rev Odontol Univ Cid São Paulo. 2015[citado 28 ago 2019]; 27(2): 100-111.Disponible en: http://arquivos.cruzeirodosuleducacional.edu.br/principal/old/revista_odontologia/pdf/maio_agosto_2015/Odonto_02_2015_100-111.pdf