

Resultados a medio plazo del tratamiento con ondas de choque piezoeléctricas en epicondilitis lateral

Medium-term results of treatment with piezoelectric shockwaves in lateral epicondylitis

MSc. Yunia Herbania Labrada Rodríguez^{1*} <https://orcid.org/0000-0002-0645-1967>

Med. Marco Escribano Rodríguez¹ <https://orcid.org/0000-0001-9144-7163>

Med. Nidia Isabel Hernández Pretel¹ <https://orcid.org/0000-0003-4911-5223>

Med. Pedro Daniel Arribas Manzanal¹ <https://orcid.org/0000-0001-6286-2528>

Med. Elsa María López de Lacey¹ <https://orcid.org/0000-0003-4396-0928>

Med. Lucía Garvín Ocampos¹ <https://orcid.org/0000-0003-1369-8789>

¹ Servicio Medicina Física y Rehabilitación. Hospital Universitario Clínico San Carlos. Madrid, España.

* Autor de correspondencia. Correo electrónico: yuniaherbania@yahoo.es

RESUMEN

Introducción: el uso de las ondas de choque es una opción por considerar en el tratamiento de la epicondilitis.

Objetivo: valorar efectividad a medio plazo del tratamiento de la epicondilitis lateral con ondas de choque piezoeléctricas con apoyo ecográfico.

Método: estudio cuasiexperimental de junio 2015 a marzo 2017 en el Servicio Medicina Física y Rehabilitación del Hospital Universitario Clínico San Carlos. Madrid, España. Muestra de 25 pacientes con epicondilitis lateral tratados en 3 sesiones de tratamiento con ondas de choque (PiezoWave F10 G4) con apoyo ecográfico, una sesión semanal y revisión a los 3 meses. Intensidad promedio 0,32 mJ/mm², mediana de frecuencia 8 Hz y mediana de profundidad

foco 5 mm. Se aplicaron 2000 pulsos/sesión. Variables estudiadas: dolor mediante Escala Visual Analógica (EVA) y grado de satisfacción (Escala de Roles y Maudsley).

Resultados: la edad media (desviación estándar) de los pacientes 51,72 (8,65) años y el 72% eran mujeres. El 86,4% de los pacientes obtuvieron una mejoría de EVA moderada o grande a los 3 meses. Existe una mejoría estadísticamente significativa de EVA entre las diferentes sesiones de tratamiento, resultado que se mantiene a los tres meses ($p < 0,05$). El grado de satisfacción de los pacientes, según la Escala de Roles y Maudsley, fue excelente o bueno en el 68,2% de los pacientes.

Conclusiones: el tratamiento con ondas de choque ecoguiadas fue efectivo y seguro en la epicondilitis, con buenos resultados en cuanto a mejoría del dolor y al grado de satisfacción de los pacientes.

Palabras clave: ondas de choque, epicondilitis lateral, codo del tenista.

ABSTRACT

Introduction: the use of shockwaves is an option to consider in the treatment of epicondylitis.

Objective: to assess the medium-term effectiveness of piezoelectric shockwave treatment with ultrasound support in lateral epicondylitis.

Material and method: quasi-experimental study from June 2015 to March 2017 in Servicio Medicina Física y Rehabilitación of Hospital Universitario Clínico San Carlos, Madrid, España. Sample of 25 patients with lateral epicondylitis. Three treatment sessions were carried out, with shockwaves (PiezoWave F10 G4) with ultrasound support, a weekly session and review at 3 months. Variables studied: pain by Visual Analogue Scale (VAS) and degree of satisfaction (Roles and Maudsley Score).

Results: 25 patients treated with 3 sessions and reviewed at 3 months. Average age of patients 51.72 years. Average intensity 0.32 mJ/mm². Median frequency 8 Hz. Median depth focus 5mm. 2000 pulses/session were applied. 86.4 % of patients obtained moderate or large VAS improvement at 3 months. There is a statistically significant improvement of the EVA between the different treatment sessions, a result that is maintained at three months ($p < 0.05$). The degree of patient satisfaction according to Roles and Maudsley Score was excellent or good in 68.2 % of patients.

Conclusions: treatment with echoguided shockwaves was effective and safe in epicondylitis, obtaining good results in terms of pain relief and patient satisfaction.

Keywords: shockwaves, lateral epicondylitis, tennis elbow.

Recibido: 08/11/2018.

Aprobado: 24/09/2019.

Introducción

La epicondilitis lateral, también conocida como “codo de tenista”, es una enfermedad caracterizada por dolor en la cara dorsal del antebrazo, en la región del epicóndilo lateral del húmero.

La incidencia anual se estima entre el 1-3% de la población, que afecta más comúnmente a población de entre 35-50 años, en individuos activos profesionalmente.⁽¹⁾

En jugadores de tenis la prevalencia es del 5-10%,⁽²⁾ con más afectación a los hombres, lo contrario de la población general, donde no se encontraron diferencias por sexos.⁽³⁾

Parecen ser factores de riesgo en la población general para el desarrollo de epicondilitis lateral: fumar, obesidad, edad de 35 a 50 años, movimientos repetitivos durante al menos dos horas diarias y una actividad enérgica (manejar cargas físicas superiores a 20 kg).

Los factores que se correlacionan con un peor pronóstico incluyen una gran tensión física en el trabajo, afectación lateral dominante, dolor cervical concomitante (con afectación de la raíz nerviosa o sin signos de ella), duración de los síntomas más de tres meses y dolor intenso en la presentación.⁽⁴⁾

Es una afección que afecta al origen del tendón del extensor *carpi radialis brevis* en el 90% de los casos,⁽⁵⁾ pero otros, como el extensor *carpi radialis longus*, *extensor digitorum* o *extensor carpi ulnaris*, pueden verse afectados. Clínicamente se manifiesta como dolor en antebrazo, agravado por la contracción de la musculatura extensora, habitualmente en tareas que requieran agarre.

A pesar de su prevalencia relativamente alta, no hay un solo algoritmo de tratamiento. Por suerte, la mayoría de los casos son autolimitados y el 90% de pacientes se recupera en un año.⁽⁶⁾

Existen múltiples alternativas terapéuticas para la epicondilitis lateral. En el tratamiento conservador se suelen utilizar antiinflamatorios no esteroideos, ortesis, ejercicios de fortalecimiento, estiramientos, ultrasonido, iontoforesis, láser, acupuntura, masoterapia, infiltraciones con corticoides y ondas de choque extracorpóreas.^(1, 7,8,9,10)

Recientemente, la terapia con ondas de choque extracorpóreas se ha utilizado con más frecuencia que otros métodos, porque no es invasivo, es bien tolerado por pacientes y tiene menos efectos secundarios.^(11,12)

Las ondas de choque focales se pueden aplicar con apoyo ecográfico o sin él. En el caso de la utilización de ondas de choque con generador piezoeléctrico y un foco pequeño con respecto a otros generadores, la ecografía permite identificar la lesión, su tamaño y profundidad, para seleccionar la almohadilla de gel adecuada y conseguir la máxima energía de foco en la lesión. El objetivo de este estudio es valorar la efectividad a medio plazo del tratamiento con ondas de choque piezoeléctricas con apoyo ecográfico en la epicondilitis lateral.

MÉTODOS

Con Informe favorable del Comité Ético de Investigación Clínica del Hospital Clínico San Carlos de Madrid (Dictamen Favorable del Proyecto Investigación Biomédica, C.P. - C.I. 17/327-E), se realiza un estudio cuasiexperimental de junio de 2015 a marzo de 2017 en pacientes mayores de 18 años con epicondilitis lateral, que no habían mejorado tras el tratamiento rehabilitador convencional y procedían de otras unidades de nuestro servicio, de los Servicios de Traumatología, Reumatología y Atención Primaria.

Los pacientes se trataron en el Servicio Medicina Física y Rehabilitación del Hospital Universitario Clínico San Carlos de Madrid, España.

Todos los pacientes, previamente a ser tratados con ondas de choque, fueron informados de los objetivos de este tratamiento, así como de las complicaciones que del mismo se pueden

derivar y de sus ventajas sobre otras posibilidades terapéuticas. Posteriormente, firmaron el documento de consentimiento informado.

La muestra quedó constituida por 25 pacientes que cumplían los siguientes criterios de inclusión:

- Enfermedad crónica (> 6 meses de evolución)
- Pacientes >18 años
- Haber realizado previamente algún tratamiento conservador (fisioterapia, ejercicios, infiltración)
- EVA (EVA) ≥ 4
- Ecografía diagnóstica y/o resonancia magnética.

Criterios de exclusión:

- Mujeres gestantes
- Pacientes con alteraciones de la coagulación
- Pacientes anticoagulados que no hayan sido adecuadamente revertidos previamente en los plazos y tiempos correctos
- Pacientes con enfermedad reumatológica inflamatoria
- Pacientes con tumores sistémicos o tumor local en zona de aplicación de las ondas de choque
- Infiltración con corticoides tipo Depot en la zona por tratar en las 6 semanas previas al inicio del tratamiento con ondas de choque (TOCH)
- Pacientes en tratamiento con corticoides
- Pacientes con marcapaso
- Pacientes con alguna contraindicación para realización de terapia con ondas de choque.

Protocolo de tratamiento

Se realizaron 3 sesiones de TOCH (Generador PiezoWave F10 G4), 1 sesión por semana. Mediante control ecográfico (sonda lineal de 6-12 mHz) se localizó la lesión y se determinó profundidad del foco. Se realizó revisión a los 3 meses después de la última sesión de tratamiento.

La ecografía permitió, según la profundidad de la lesión, seleccionar la almohadilla de gel adecuada (las almohadillas de gel tienen un grosor en mm de 5, 10, 15, 20,25, 30, 35, 40).

A todos los pacientes se les aplicaron 2 000 pulsos por sesión.

Para seleccionar la intensidad se siguieron las indicaciones de los generadores piezoeléctricos para esta enfermedad y se tuvo en cuenta la tolerancia al dolor de los pacientes.

A todos los pacientes se les recomendó reposo de la actividad deportiva de impacto en el lado lesionado durante el tiempo que duró el tratamiento y hasta un mes después de finalizado el mismo y ejercicios de estiramiento de musculatura epicondílea.

Variables recogidas: edad, sexo, situación laboral, cronicidad del proceso (meses), tipo de trabajo, deportes de impacto y tratamientos previos: fisioterapia, infiltraciones, ejercicios. En este trabajo se reflejaron solo la edad y el sexo.

Variables dependientes del tratamiento: se evaluó el dolor mediante la EVA, teniendo en cuenta el máximo dolor con la actividad y en reposo, en la semana previa al inicio del TOCH y en los días previos a cada una de las sesiones de tratamiento. También se evaluó el dolor inmediatamente después de aplicar el TOCH y en la revisión a los 3 meses.

La EVA permite medir la intensidad del dolor con la máxima reproductibilidad entre los observadores. Consiste en una línea horizontal de 10 centímetros, en cuyos extremos se encuentran las expresiones extremas de un síntoma. En el izquierdo se ubica la ausencia o menor intensidad y en el derecho, la mayor intensidad. Se pide al paciente que marque en la línea el punto que indique la intensidad y se mide con una regla milimetrada. La intensidad se expresa en centímetros o milímetros. ⁽¹³⁾

El grado de satisfacción de los pacientes se evaluó mediante la Escala de Roles y Maudsley a los 3 meses de finalizado el tratamiento, pues mediante esta escala los pacientes valoran el resultado del tratamiento en excelente, bueno, regular o malo. ^(14, 15)

Análisis estadístico

Los datos fueron analizados con el paquete estadístico SPSS 23. Para describir las variables cualitativas se usaron frecuencias y porcentajes. Para describir las variables cuantitativas que siguen una distribución normal la media y la desviación estándar y en caso que no sigan una distribución normal mediana y rango intercuartílico. Para el estudio de asociación entre variables cualitativas se utilizó Chi cuadrado.

Para el estudio de la asociación entre una variable cualitativa y una cuantitativa que siguen una distribución normal se utilizó la t de Student y en caso contrario, la U de Mann-Whitney. En una variable cualitativa con más de dos categorías se usó la prueba Kruskal-Wallis. Por último, para estudiar la relación de varias variables apareadas se usó el test de Friedman en variables no normales. Para todas las pruebas se aceptó un valor de significación del 5%.

Resultados

La muestra fue de 25 pacientes con edad media (desviación estándar) de 51,72 (8,65) años, el 72% eran mujeres, con una cronicidad del proceso de 22 meses. Más de la mitad de los pacientes habían recibido tratamiento rehabilitador e infiltración (tabla I).

Tabla I. Caracterización de la muestra de estudio

Edad en años (media; desviación estándar)	51,72; 8,65
Sexo (%) (hombres/mujeres)	28/72
Cronicidad- meses (media)	22
Rehabilitación previa (%)	60
Infiltración previa (%)	50

Fuente: Base de datos SPSS.

En relación con el TOCH, la intensidad media fue de 0,32 mJ/mm², mediana de frecuencia 8 Hz, mediana de profundidad 5 mm y los pacientes recibieron 2 000 pulsos en cada sesión. En este estudio la edad, la situación laboral y la intensidad aplicada durante el tratamiento con ondas de choque no influyeron en los resultados.

Al valorar la evolución de los pacientes con el tratamiento con ondas de choque se obtuvo una media de la EVA al inicio de 6,66 DE 1,66 y a los 3 meses después del TOCH, 3,32 DE 2,67. La mejoría relativa de la EVA (%) a los 3 meses de finalizado el tratamiento fue grande ($\geq 50\%$) o moderada ($\geq 20\%$ - $< 50\%$) en el 86,4% de los pacientes. El grado de satisfacción de los pacientes, según la Escala de Roles y Maudsley, fue excelente o bueno en el 68,2% de los pacientes (tabla II).

Tabla II. Resultados TOCH, según EVA y Roles- Maudsley

EVA (Media, DE)	Inicio	6,66 DE 1,66
	3 meses post-tto	3,32 DE 2,67
Diferencia % EVA 1 sesión- 3 meses post TOCH	Grande ($\geq 50\%$)	59,1%
	Moderada ($\geq 20\%$ - $< 50\%$)	27,3%
Roles y Maudsley 3 meses	Excelente	31,8%
	Bueno	36,4%

Fuente: Base de datos SPSS.

La media de la mejoría relativa (%) del EVA a los 3 meses fue del 52,3%. Existe una mejoría estadísticamente significativa del EVA entre las diferentes sesiones de TOCH, que se mantiene a los tres meses ($p < 0,05$) (fig. 1).

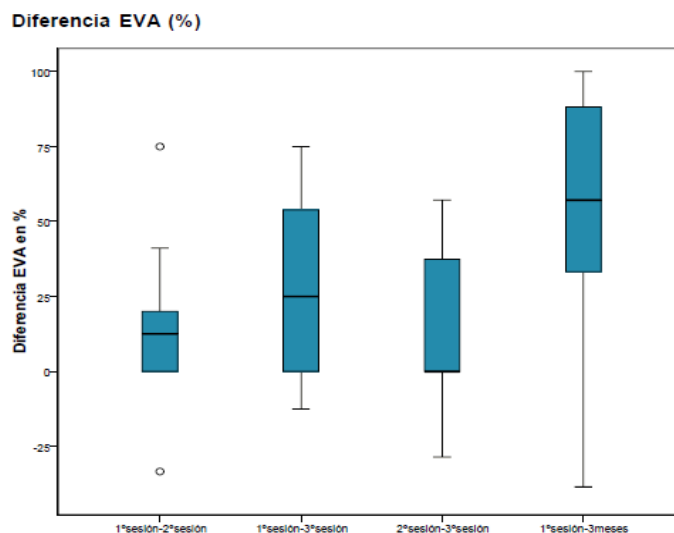


Fig. 1. Diferencia EVA en % entre sesiones de tratamiento y 1 sesión y 3 meses.

Fuente: Base de datos SPSS. $p < 0,05$

Al correlacionar la diferencia EVA 1 sesión- 3 meses con Roles y Maudsley a los 3 meses, se evidencia una relación estadísticamente significativa entre la mejoría relativa del EVA (%) a los 3 meses y los resultados según la escala de Roles y Maudsley (fig.2).

Fig. 2. Diferencia EVA 1 sesión- 3 meses y Roles- Maudsley 3 meses

Prueba de Kruskal-Wallis		
Estadísticos de prueba ^{a,b}		
	Diferencia EVA 1ºsesión- 3meses	Diferencia % EVA 1ºsesión- 3meses
Chi-cuadrado	13,481	12,906
gl	3	3
Sig. asintótica	,004	,005

a. Prueba de Kruskal Wallis
b. Variable de agrupación: ROLES & MAUDSLEY 3 meses

Fuente: Base de datos SPSS. $p < 0,05$

Durante el tratamiento con ondas de choque y seguimiento de los pacientes no se registraron efectos adversos ni complicaciones.

Discusión

En relación con las variables demográficas edad y sexo, nuestros resultados coinciden con los de otros autores, con predominio del sexo femenino, en la cuarta y quinta décadas de la vida.^(1,16) Otros autores no reportan diferencias significativas en cuanto al sexo.⁽³⁾

En el presente estudio, después de 12 semanas de concluir el tratamiento con ondas de choque extracorpóreas, los pacientes mantienen una mejoría clínica notable, con una disminución significativa del dolor, que se correlaciona con los resultados del grado de

satisfacción, según escala de Roles y Maudsley, resultados análogos a los de otros autores en cuanto a la efectividad del tratamiento con ondas de choque para el adecuado control del dolor en la epicondilitis.^(16,17,18,19,20)

Se ha demostrado que la terapia con ondas de choque produce un efecto regenerador y reparador en los tejidos musculoesqueléticos por sus efectos biológicos: neovascularización, diferenciación de las células madres mesenquimales, liberación local de factores angiogénicos y disminución de los niveles de mediadores inflamatorios.^(21,22)

Este estudio resulta novedoso al mostrar los resultados de la terapia con ondas de choque en la epicondilitis con un generador piezoeléctrico y apoyo ecográfico. La mayoría de los autores emplean ondas de choque radiales, mientras que para el tratamiento de nuestros pacientes usamos un generador de tipo piezoeléctrico, que tiene elevada intensidad en el foco, pero dicho foco es pequeño, por lo que la energía total es menor. La ecografía permite localizar y determinar la profundidad de la lesión para seleccionar la almohadilla de gel y conseguir la máxima energía en la zona lesionada.

Nuestro estudio tiene como principales limitaciones el pequeño tamaño muestral y no tener grupo control.

Conclusiones

El tratamiento con ondas de choque ecoguiadas es efectivo y seguro en la epicondilitis, con buenos resultados en cuanto a mejoría del dolor y al grado de satisfacción de los pacientes.

Referencias Bibliográficas

1. Aydın A, Atiç R. Comparison of extracorporeal shock-wave therapy and wrist-extensor splint application in the treatment of lateral epicondylitis: a prospective randomized controlled study. J Pain Res. 2018[citado 15/12/2019];2018: 1459–1467. Disponible en:

<https://www.dovepress.com/comparison-of-extracorporeal-shock-wave-therapy-and-wrist-extensor-spl-peer-reviewed-article-JPR>

2. Matache BA, Berdusco R, Momoli F, Lapner PL, Pollock JW. A randomized, double-blind sham-controlled trial on the efficacy of arthroscopic tennis elbow release for the management of chronic lateral epicondylitis. *BMC Musculoskelet Disord*. 2016[citado 15/12/2019]; 17: 239. Disponible en:

<https://bmcmusculoskeletdisord.biomedcentral.com/articles/10.1186/s12891-016-1093-9>

3. Brummel J, Baker CL, Hopkins R, Baker CL Jr. Epicondylitis Lateral. *Sports Med Arthrosc Rev*. 2014[citado 15/12/2019]; 22 (3):1–6. Disponible en: http://ovidsp.dc2.ovid.com/sp-4.03.0b/ovidweb.cgi?&S=AKCBFPDCMMEBHAJCPCKOFBHLJBAA00&Link+Set=S.sh.22.23.26.30.33%7c1%7csl_10&Counter5=TOC_article%7c00132585-201409000-00001%7cyrovft%7covftdb%7cyrovftp

4. Fan ZJ, Bao S, Silverstein BA, Howard NL, Smith CK, Bonauto DK. Predicting Work-Related Incidence of Lateral and Medial Epicondylitis Using the Strain Index. *Am J Ind Med*.

2014[citado 15/12/2019]; 57(12):1319-1330. Disponible en:

<http://dx.doi.org/10.1002/ajim.22383>

5. Aben A, De Wilde L, Hollevoet N, Henriquez C, Vandeweerdt M, Ponne K, *et al*. Tennis elbow: associated psychological factors. *J Shoulder Elbow Surg*. 2018[citado 15/12/2019]; 27 (3): 387–392. Disponible en:

<https://www.sciencedirect.com/science/article/abs/pii/S1058274617307917>

6. Sims SE, Miller K, Elfar JC, Hammert WC. Non-surgical treatment of lateral epicondylitis: a systematic review of randomized controlled trials. *Hand (NY)*. 2014[citado 15/12/2019]; 9(4):419-446. Disponible en: <https://www.ncbi.nlm.nih.gov/pmc/articles/PMC4235906/>

7. Li X, Zhou K, Zhang E, Qi Z, Sun W, Zu L, *et al*. Therapeutic effect of electroacupuncture, massage, and blocking therapy on external humeral epicondylitis. *J Tradit Chin Med*.

2014[citado 15/12/2019]; 34 (3): 261–266. Disponible en: [https://doi.org/10.1016/S0254-6272\(14\)60088-1](https://doi.org/10.1016/S0254-6272(14)60088-1)

8. Shamsoddini A, Hollisaz MT. Effects of taping on pain, grip strength and wrist extension force in patients with tennis elbow. *Trauma Mon.* 2013[citado 15/12/2019]; 18 (2): 71–74. Disponible en: <https://www.ncbi.nlm.nih.gov/pmc/articles/PMC3860678>

9. Peterson M, Butler S, Eriksson M, Svärdsudd K. A randomized controlled trial of exercise versus wait-list in chronic tennis elbow (lateral epicondylitis). *Ups J Med Sci.* 2011[citado 15/12/2019]; 116 (4): 269–279. Disponible en: <https://www.ncbi.nlm.nih.gov/pmc/articles/PMC3207303>

10. Carayannopoulos A, Borg-Stein J, Sokolof J, Meleger A, Rosenberg D. Prolotherapy versus corticosteroid injections for the treatment of lateral epicondylitis: a randomized controlled trial. *PM R.* 2011[citado 15/12/2019];3 (8): 706–715. Disponible en: <https://doi.org/10.1016/j.pmrj.2011.05.011>

11. Yang TH, Huang YC, Lau YC and Wang LY. Efficacy of Radial Extracorporeal Shock Wave Therapy on Lateral Epicondylitis, and Changes in the Common Extensor Tendon Stiffness with Pretherapy and Posttherapy in Real-Time Sonoelastography. *Am J Phys Med Rehabil.* 2017[citado 15/12/2019]; 96(2):93–100. Disponible en: https://journals.lww.com/ajpmr/Abstract/2017/02000/Efficacy_of_Radial_Extracorporeal_Shock_Wave.5.aspx

12. Wong CW, Ng EY, Fung PW, Mok KM, Yung PS, Chan KM. Comparison of treatment effects on lateral epicondylitis between acupuncture and extracorporeal shockwave therapy. *Asia Pac J Sports Med Arthrosc Rehabil Technol.* 2016[citado 15/12/2019];7:21-26. Disponible en: <https://www.ncbi.nlm.nih.gov/pmc/articles/PMC5721919>

13. Vicente Herrero MT, Delgado Bueno S, Bandrés-Moyá F, Ramírez-Iñiguez-de-la-Torre MV, Capdevilla-García L. Valoración del dolor. Revisión comparativa de escalas y cuestionarios. Rev Soc Española Dolor. 2018 [citado 24/09/2019]; 25(4): 228-236. Disponible en: http://scielo.isciii.es/scielo.php?script=sci_arttext&pid=S1134-80462018000400228
14. Labrada Rodríguez YH, Monleón Llorente L, Vaamonde Lorenzo L, Arribas Manzanal PD, Garvin Ocampos, L. Tratamiento con Ondas de Choque piezoeléctricas con apoyo ecográfico en la tendinosis aquilea. Rev Cubana Med Fís Rehab. 2018[citado 24/09/2019]; 10(2). Disponible en: <http://revrehabilitacion.sld.cu/index.php/reh/article/view/303/404>
15. Vaamonde Lorenzo L, Cuenca González C, Monleón Llorente L, Chiesa Estomba R, Labrada Rodríguez YH, Castro Portal A, *et al.* Aplicación de ondas de choque focales piezoeléctricas en el tratamiento de la fascitis plantar. Rev Española Cir Ortop Traumatol. 2019[citado 24/09/2018]; 63(3): 227-232. Disponible en: <https://doi.org/10.1016/j.recot.2018.09.002>
16. Coronados Valladares Y, Duany Fernández Y, Lorenzo García E, Cisneros Perdomo V, Viltres Martínez V, Martínez Romero K, *et al.* Utilidad de las ondas de choque para la disminución del dolor en la Epicondilitis. Rev Cubana Med Fís Rehab. 2017[citado 24/09/2018];9(2). Disponible en: <http://www.revrehabilitacion.sld.cu/index.php/reh/article/view/229>
17. Köksal İ, Güler O, Mahiroğulları M, Mutlu S, Çakmak S, Akşahin E. Comparison of extracorporeal shock wave therapy in acute and chronic lateral epicondylitis. Acta Orthop Traumatol Turc. 2015[citado 24/09/2018]; 49(5):465-470. Disponible en: <https://europepmc.org/article/med/26422339>
18. Paweł L. Analgesic effect of extracorporeal shock wave therapy versus ultrasound therapy in chronic tennis elbow. J Phys Ther Sci. 2015 [citado 24/09/2018]; 27(8): 2563–2567. Disponible en: <https://www.ncbi.nlm.nih.gov/pmc/articles/PMC4563315/>

19. Beyazal MS, Devrimsel G. Comparison of the effectiveness of local corticosteroid injection and extracorporeal shock wave therapy in patients with lateral epicondylitis. *J Phys Ther Sci*. 2015 [citado 24/09/ 2018]; 27(12): 3755–3758. Disponible en:

<https://www.ncbi.nlm.nih.gov/pmc/articles/PMC4713784/>

20. Król P, Franek A, Durmała J, Błaszczak E, Ficek K, Król B, *et al.* Focused and Radial Shock Wave Therapy in the Treatment of Tennis Elbow: A Pilot Randomised Controlled Study. *J Hum Kinet*. 2015 [citado 24/09/ 2018]; 47: 127–135. Disponible en:

<https://www.ncbi.nlm.nih.gov/pmc/articles/PMC4633248>

21. Notarnicola A, Moretti B. The biological effects of extracorporeal shock wave therapy (eswt) on tendon tissue. *Muscles Ligaments Tendons J*. 2012 [citado 24/09/2018]; 2(1): 33–37. Disponible en: <https://www.ncbi.nlm.nih.gov/pmc/articles/PMC3666498>

22. Moya D, Ramón S, Schaden W, Wang ChJ, Guiloff L, Cheng JH. The Role of Extracorporeal Shockwave Treatment in Musculoskeletal Disorders. *J Bone Joint Surg Am*. 2018 [citado 24/09/ 2018]; 100 (3): 251-263. Disponible en:

https://journals.lww.com/jbjsjournal/fulltext/2018/02070/The_Role_of_Extracorporeal_Shockwave_Treatment_in.13.aspx

Conflicto de intereses

Los autores declaran que no tienen conflicto de intereses.

Declaración de autoría

Los autores declaran suficiente participación en el proceso de diseño, recogida de datos, análisis estadístico, redacción, elaboración, revisión y aprobación final del artículo.