

Validación de la histerectomía laparoscópica por un solo puerto quirúrgico como una nueva técnica en Cuba

Validation of the laparoscopic hysterectomy through an only surgical approach as a new technique in Cuba

Javier Ernesto Barreras González,^I Rafael Torres Peña,^{II} Bárbara Faife Faife,^{III} Ana Bertha López Milhet,^{IV} Rosa María Torres Mora,^V Orlando Campillo Dono^{VI}

^I Especialista de II Grado en Cirugía General. Profesor Auxiliar. Investigador Auxiliar. Centro Nacional de Cirugía de Mínimo Acceso. La Habana, Cuba.

^{II} Doctor en Ciencias Médicas. Especialista de II Grado en Cirugía General. Profesor e Investigador Auxiliar. Centro Nacional de Cirugía de Mínimo Acceso. La Habana, Cuba.

^{III} Doctora en Ciencias Médicas. Especialista de II Grado en Cirugía General. Profesora Titular. Investigadora Auxiliar. Centro Nacional de Cirugía de Mínimo Acceso. La Habana, Cuba.

^{IV} Especialista de I Grado en Cirugía General. Centro Nacional de Cirugía de Mínimo Acceso. La Habana, Cuba.

^V Enfermera Especializada en Unidades Quirúrgicas. Centro Nacional de Cirugía de Mínimo Acceso. La Habana, Cuba.

^{VI} Especialista en Instrumental Médico. Centro Nacional de Cirugía de Mínimo Acceso. La Habana, Cuba.

RESUMEN

Introducción: disminuir la agresión a la biología del paciente y minimizar el acceso al área quirúrgica, ha sido una preocupación y una ambición permanente del cirujano. La cirugía a través de orificios naturales implica ganar el acceso a la cavidad abdominal a través del estómago, colon, vagina, útero o vejiga; y elimina, de hecho, los puertos de entrada en la pared abdominal, lo cual la incluye en un nuevo paradigma quirúrgico: *la cirugía sin huellas*. En el año 2007 se propone una nueva técnica de cirugía endoscópica transumbilical, acorde con los principios técnicos de la cirugía a través de orificios naturales. Su uso en ginecología comienza desde la década de los años setenta cuando se realizaron ligaduras

tubarias, y recientemente se han introducido innovadoras técnicas de un solo puerto en procedimientos más complejos.

Objetivos: demostrar la factibilidad y seguridad de la histerectomía laparoscópica por un solo puerto quirúrgico mediante una nueva técnica.

Métodos: estudio prospectivo de serie de casos. Se realizó la técnica de histerectomía totalmente laparoscópica mediante un solo puerto quirúrgico y con instrumentos diseñados para tal efecto.

Resultados: se realizó esta técnica a 10 pacientes con diagnóstico de fibroma uterino. El tiempo quirúrgico fue de 115 minutos (75-160) y la media de sangrado de 75 mL (20-400), y no se observaron complicaciones intraoperatorias ni posoperatorias en los casos estudiados.

Conclusiones: la histerectomía laparoscópica por un solo puerto es una técnica factible, segura y reproducible a otros servicios de cirugía de mínimo acceso del país.

Palabras clave: histerectomía laparoscópica, cirugía endoscópica transumbilical, NOTES, TUES.

ABSTRACT

Introduction: to decrease the act of aggression to patient's biology and to minimize the access to surgical area has been a concern and also a permanent ambition of surgeon. Surgery thorough natural orifices involves to access to abdominal cavity through stomach, colon, vagina, uterus or bladder and in fact eliminates the approaches to abdominal wall including it in a new surgical paradigm: the "surgery without traces". In 2007, it was proposed a new technique of trans-umbilical endoscopic surgery in keeping with the technical principles of surgery through natural orifices. Its use in gynecology begins from the decade of 70s when the tubal ligatures and recently the only approach innovative techniques of one only port have been introduced in procedures more complex.

Objectives: to demonstrate the feasibility and safety of the laparoscopic hysterectomy through an only approach by means of a new technique.

Methods: a prospective study of cases-series was conducted as well as a hysterectomy technique completely laparoscopic by means of an only approach and using instruments designed to that end.

Results: this technique was applied in 10 patients diagnosed with uterine fibroma. The surgical time was of 115 min (75-160) and bleeding mean was of 75 mL (20-400); there were not intraoperative and postoperative complications in study cases.

Conclusions: laparoscopic hysterectomy through an only approach is a feasible, safe and reproducible technique for other minimal access surgery services of our country.

Key words: laparoscopic hysterectomy, trans-umbilical endoscopic surgery, NOTES, TUES.

INTRODUCCIÓN

Minimizar el acceso al área quirúrgica, para con ello disminuir la agresión a la biología del paciente, ha sido una preocupación y una ambición permanente del cirujano. A finales de la década de los años ochenta (siglo xx), favorecido por el

impetuoso desarrollo de la tecnología del video y la transmisión de imágenes, se generalizó y desarrolló en todo su esplendor el paradigma de la cirugía mínimamente invasiva, que comenzó con la realización, en 1985, de la primera colecistectomía por vía laparoscópica, y a la que siguió una avalancha de numerosos procedimientos quirúrgicos.^{1,2}

El impetuoso desarrollo tecnológico, unido a la ambición permanente por minimizar el acceso al área quirúrgica, trajo consigo en menos de 2 décadas la aparición de la cirugía endoscópica a través de orificios naturales (CETON), conocida como NOTES por sus siglas en inglés (*Natural Orifices Transluminal Endoscopic Surgery*), que surgió a partir del acceso peroral transgástrico de la cavidad abdominal descrito por *A Kalloo* en 2004.³ La idea inicial de NOTES implicaba ganar el acceso a la cavidad abdominal a través de orificios naturales realizados en el estómago, colon, vagina, útero o vejiga; y eliminaba, de hecho, los puertos de entrada en la pared abdominal, lo cual la incluía en un nuevo paradigma quirúrgico: *la cirugía sin huellas*.

Sin embargo, a pesar de que se han realizado hasta el presente numerosas investigaciones preclínicas, solo pocos reportes clínicos de CETON han visto la luz, debido, en lo fundamental, a las limitaciones en los métodos de cierre de los órganos empleados para el acceso, la infección y los problemas de orientación asociados al uso de endoscopios flexibles; mientras que, por otra parte, la mayoría de estos han requerido, como regla general, de una tracción adicional con una pinza de agarre de 2 mm para exponer el órgano.⁴⁻⁸ Por este motivo, *Fan Zhu* propuso, en mayo de 2007, una nueva técnica de cirugía endoscópica transumbilical (CETU) acorde con los principios técnicos de CETON, al realizar una fenestración endoscópica transumbilical de un quiste hepático con un endoscopio flexible.⁹ Dicha técnica es más conocida como TUES por sus siglas en inglés (*Transumbilical Endoscopic Surgery*). En junio de 2008 el propio autor publicó un refinamiento de su técnica, al demostrar la factibilidad de realizar, en un modelo porcino, una colecistectomía transumbilical (CTU) con un trócar de 3 canales de trabajo e instrumentos semiflexibles, en lugar de un endoscopio flexible.¹⁰

En lo que respecta a la cirugía ginecológica, los ginecólogos han realizado laparoscopias operatorias por un solo puerto quirúrgico durante décadas. Desde los años setenta comenzaron a realizar ligaduras tubarias usando laparoscopios con canales de trabajo, y en los años ochenta, con el desarrollo de la tecnología del video, introducen la cirugía laparoscópica en ginecología con procedimientos como la histerectomía, la cirugía de los anejos y la miomectomía, que se extendió rápidamente a otros, como los realizados para el cáncer ginecológico, la incontinencia urinaria y el prolapso de órganos pélvicos.^{11,12}

*Pelosi*¹³ llevó a cabo en 1991 una histerectomía total con doble anexectomía usando la técnica de un solo puerto, sin embargo esta técnica no ganó, en aquel entonces, gran aceptación, porque implicaba desafíos técnicos. En la actualidad, con las innovaciones tecnológicas que han surgido en el campo de la cirugía laparoscópica y los diferentes diseños de trócares para llevar a cabo la CETU, han aparecido diferentes reportes de su uso en la cirugía ginecológica.¹⁴⁻¹⁶

Basado en la experiencia de nuestro equipo de investigación en la realización de CTU desde un solo puerto quirúrgico con un canal de trabajo en un modelo porcino,¹⁷ su aplicación en el área clínica, y la experiencia acumulada de nuestro grupo de cirugía laparoscópica ginecológica (con la realización de más de 800 histerectomías laparoscópicas), nos propusimos realizar la técnica de histerectomía totalmente laparoscópica mediante un solo puerto quirúrgico con un solo canal de trabajo, y con la ayuda de instrumentos diseñados para tal efecto por nuestro equipo de trabajo, con el objetivo de demostrar la factibilidad técnica y la seguridad de dicho proceder.

MÉTODOS

Se realizó un estudio prospectivo de una serie de pacientes con diagnóstico de fibroma uterino, que fueron sometidas al proceder de histerectomía totalmente laparoscópica mediante un solo puerto quirúrgico y con un solo canal de trabajo, en el Centro Nacional de Cirugía de Mínimo Acceso. El universo de estudio estuvo constituido por 10 pacientes, y dicho estudio fue aprobado por el consejo científico y el comité de ética de nuestra institución.

A todas las pacientes se les presentó el consentimiento informado y dieron su aprobación para ser intervenidas quirúrgicamente mediante dicho proceder. Se tomó como criterio de inclusión a las pacientes con el diagnóstico de fibroma uterino con indicación quirúrgica de histerectomía, que presentaran un peso estimado del útero, medido mediante el ultrasonido preoperatorio, de hasta 300 g. Los criterios de exclusión fueron los siguientes: pacientes con enfermedades sobreañadidas que contraindicaran realizar el procedimiento laparoscópico, pacientes con indicación de histerectomía vaginal, pacientes con cáncer ginecológico, pacientes con peso estimado del útero de más de 300 g, y las pacientes que se negaran a ser sometidas al procedimiento. Las variables en estudio fueron la edad, el peso estimado del útero medido en g, realización o no del proceder, tiempo quirúrgico, sangrado y uso de transfusión transoperatoria, conversión a cirugía abierta, estadía hospitalaria, las complicaciones transoperatorias y posoperatorias, mortalidad, y reintervenciones.

La información se recogió en las planillas de recolección de datos confeccionadas para tal efecto. Se emplearon medidas de resumen para datos cualitativos y cuantitativos (cifras absolutas, por ciento, media), para mejor interpretación de los resultados. Se realizó una revisión bibliográfica del tema en las bases de datos MEDLINE, EMBASE, BVS-BIREME y la biblioteca *Cochrane*, con el objetivo de comparar nuestra técnica y sus resultados con los presentados en la literatura. A continuación describimos el equipamiento, el instrumental y la técnica quirúrgica empleada:

Equipamiento: equipamiento para cirugía laparoscópica marca *K. Storz*, compuesto por monitor de alta definición, cámara *image 1*, fuente de luz, laparoinflador, fuente electroquirúrgica con electrocoagulador monopolar y bipolar. Mesa quirúrgica equipada con sostén para las piernas.

Instrumental: manipulador uterino de *Clermont Ferrand*, trócar de 12 mm, laparoscopia quirúrgica de 12 mm y 0°, con un canal de trabajo de 6 mm (*K. Storz*), pinza bipolar (*K. Storz*), tijera, *hook*, portaagujas, aspiradora, disector y mixer.

Preparación preoperatoria: el estudio incluye un adecuado examen físico que abarque tacto vaginal y examen con espéculo. Igualmente, se realizan exámenes complementarios de laboratorio, exudado vaginal con cultivo de cuello y prueba citológica actualizada; así como ultrasonido abdominal y ginecológico, estableciendo, mediante una fórmula matemática, el peso estimado del útero en g en relación con la medición ultrasonográfica. A todas las pacientes en el salón de operaciones se les colocó una sonda vesical y se les realizó lavado y embrocación vaginal. En la inducción anestésica se administró la profilaxis antibiótica perioperatoria habitual de la cirugía ginecológica.

Técnica quirúrgica

Colocación del paciente: la colocación de la paciente en la mesa del quirófano es en decúbito supino, posición de Trendelenburg, y con los 2 brazos a lo largo del cuerpo para evitar lesiones del plexo braquial y asegurar una mayor ergonomía para el cirujano y el asistente. Se colocan 2 soportes contra el acromio para prevenir un deslizamiento de la paciente, idealmente los glúteos se colocan afuera de la mesa y con la punta del cóccix sobre la mesa quirúrgica, para facilitar la manipulación uterina. Ambas piernas están semiflexionadas para propósitos de manipulación. Es lo que se suele llamar *posición ginecológica modificada*.

Técnica anestésica: la técnica anestésica empleada es la anestesia general, y se mantiene a la paciente con completa relajación para facilitar el neumoperitoneo.

Colocación del equipo quirúrgico: el cirujano se coloca a la izquierda de la paciente, y la enfermera instrumentista a la derecha de la paciente, cuya presencia es muy importante en dicha localización para ayudar en la entrada y salida de los instrumentos, lo que permite un ahorro de tiempo quirúrgico considerable. El ayudante se coloca entre las piernas de la paciente, movilizándolo el útero caudalmente una vez colocado el manipulador uterino. Este ayudante debe estar sentado para no estar dentro del campo de visión del cirujano y asegurar una adecuada movilización uterina.

Estrategia quirúrgica: el sitio de introducción de la aguja de Veress y del trocar para el laparoscopio se realiza por la región umbilical. Usamos el método cerrado para realizar la entrada, aunque existen otras técnicas para realizarla. Una vez realizado el neumoperitoneo y la introducción del trocar de 12 mm, se introduce a través de este último un laparoscopio quirúrgico de 12 mm, con un solo canal de trabajo de 6 mm. Se realiza una laparoexploración de la cavidad abdominal para evaluar las características del útero y anejos, presencia de endometriosis, adherencias u otros hallazgos, comprobar la factibilidad técnica del proceder, y para descartar la presencia de alguna patología asociada. Se realiza la colocación del manipulador uterino de *Clermont Ferrand* bajo visión laparoscópica, y se comienza la disección mediante el uso de la electrocoagulación bipolar y tijera, alternando la entrada a la cavidad por el canal de trabajo del laparoscopio (Fig. 1). Se procede la disección de la misma manera que la técnica de histerectomía laparoscópica ya estandarizada, comenzando por ambos ligamentos redondos, trompas, pedículos ováricos y ligamento ancho, se disecciona el peritoneo, y se separa la vejiga, completando la disección con una torunda y/o disección con filo cuando existen adherencias firmes, se identifican ambos uréteres y se continúa la disección alejada de la zona. Posteriormente, se realiza la disección del peritoneo posterior y ambos ligamentos úterosacros. Se identifican, disecan y electrocoagulan los vasos uterinos con pinza bipolar. Aunque este fue el método utilizado por nosotros, la hemostasia puede realizarse también mediante ligadura con clips, suturas, o bisturí armónico.

Mediante la manipulación del elevador uterino se muestra la proyección de la vagina en su pared anterior y se abre esta utilizando las tijeras o *hook*. Se continúa la apertura de la vagina, alternando el corte con la hemostasia para evitar el sangrado de los vasos cérvico-vaginales. Una vez completada esta maniobra, se extrae el útero y se coloca un dispositivo para evitar la fuga de CO₂ a través de la vagina. Se realiza aspiración cuidadosa y lavado de la cavidad para luego fijar ambas caras de la vagina mediante sutura intracorpórea a ambos ligamentos úterosacros y cardinales, utilizándose un portaagujas por el canal de trabajo (Fig. 2). Se comprueba hemostasia mediante irrigación de la pelvis con solución salina y se

aspira la cavidad. Se extrae el trócar, previa desuflación con evacuación del CO₂. Por último, se cierra la aponeurosis umbilical y la incisión de piel.

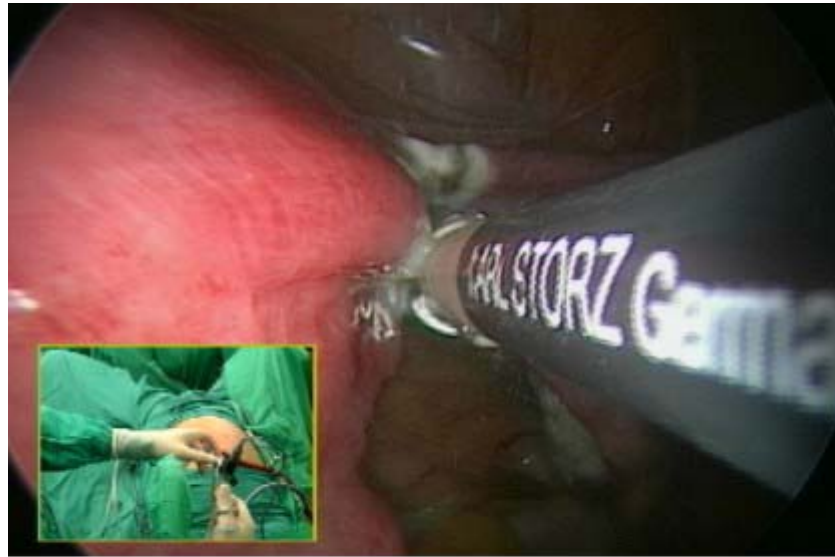

Fig. 1. Disección mediante el uso de la electrocoagulación bipolar y tijera, alternando la entrada a la cavidad por el canal de trabajo del laparoscopio.

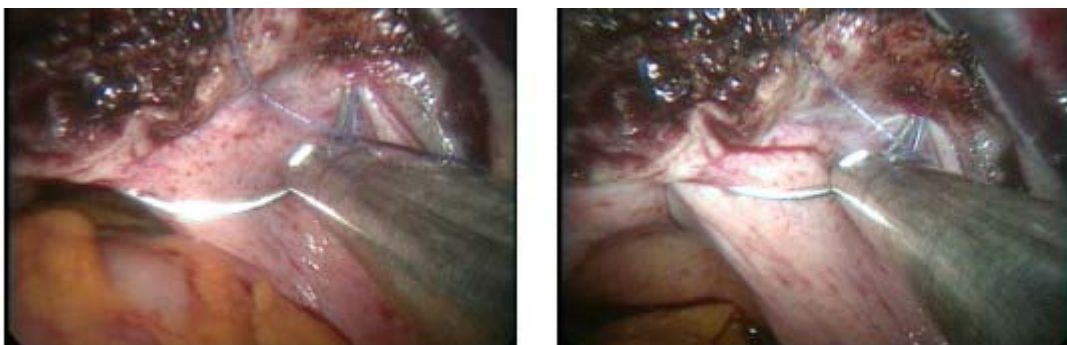


Fig. 2. Realización de la sutura intracorpórea utilizando portaagujas modificado a través del canal de trabajo del laparoscopio.

Cuidados posoperatorios: la sonda vesical se retira cuando la paciente se encuentra en recuperación, si no ha habido hematuria ni otra complicación. La analgesia es escasa, y en muchas ocasiones es suficiente con la que se aplica en la unidad quirúrgica, y solo se administra la dosis profiláctica de antibióticos. La vía oral se comienza a las 4-6 h de intervenida la paciente, una vez que esta comience a deambular, se retira la hidratación, y es dada de alta a las 24 h de operada. La paciente se ve en consulta a los 15 días de operada, a los 40-45 días para el examen con espéculo, y a los 3 meses se le realiza ultrasonido renal y ginecológico.

RESULTADOS

Se sometieron al proceder de histerectomía totalmente laparoscópica mediante un solo puerto quirúrgico y con un solo canal de trabajo, 10 pacientes, con una edad promedio de 47 años (rango 35-50 años). El peso estimado promedio del útero medido en g fue de 230 g (rango 138-300 g). Se pudo realizar el proceder sin conversión a cirugía laparoscópica convencional y sin conversión a cirugía abierta en las 10 pacientes, sin existir complicaciones transoperatorias ni posoperatorias, por lo que no hubo mortalidad ni necesidad de realizar reintervención. El tiempo quirúrgico promedio fue de 115 min (rango 75-160 min), y la media del sangrado intraoperatorio fue de 75 mL (rango 20-400 mL), sin requerir transfusión intraoperatoria ni posoperatoria. La estancia hospitalaria fue de menos de 1 día para todas las pacientes.

DISCUSIÓN

La histerectomía laparoscópica mediante CETU ha sido llevada a cabo mediante el uso de trócares multicanales^{15,16,18,19} para lograr una adecuada exposición de la zona de disección, pero estos tienen aparejado el inconveniente de que no es posible una tracción más allá de la posibilidad que dan los instrumentos que se mueven coaxialmente por el trócar, además del lógico apiñamiento de los manubrios a su entrada. Todo esto nos condujo a proponer una nueva técnica de histerectomía laparoscópica mediante CETU, con el empleo de un trócar convencional y un laparoscopio quirúrgico con un solo canal de trabajo.

Los tiempos quirúrgicos logrados en nuestra pequeña serie, reflejaron la ausencia de una curva de aprendizaje, y son comparables a los tiempos quirúrgicos de una histerectomía laparoscópica convencional,²⁰ lo cual permite plantear que es una técnica reproducible por un cirujano entrenado. La técnica de histerectomía laparoscópica mediante CETU propuesta, es una técnica en desarrollo factible y segura, lo que se demuestra por la ausencia de complicaciones; sin embargo, algunos elementos técnicos, que difieren de la histerectomía laparoscópica convencional, deben ser dominados para su estandarización. El primero de estos está relacionado con la necesidad de manipular la óptica de conjunto con el instrumento introducido, lo cual se traduce en que la disección óptima se obtiene mediante el movimiento simultáneo y coordinado del laparoscopio, en sentidos laterales, y del instrumento disector en forma coaxial, lo cual obliga al cirujano a realizar el trabajo quirúrgico con ambas manos. Una ventaja asociada es la visión constante del instrumento de trabajo en el campo operatorio. El otro elemento está relacionado con el ángulo de trabajo de los instrumentos de disección con respecto al órgano diana, el cual es de 90°, ya que el instrumento transcurre coaxialmente a la visión y obliga al cirujano al ser más meticuloso y prudente con el uso de la electrocoagulación, y tener un mejor control de la hemostasia, ya que no dispone de otro instrumental para controlar un posible sangrado inesperado.

En conclusión, la histerectomía laparoscópica propuesta mediante CETU es una novedosa técnica que demostró ser factible y segura en la corta serie que presentamos, sin que se observaran complicaciones, con muy buenos tiempos quirúrgicos, y caracterizada por su simplicidad.

REFERENCIAS BIBLIOGRÁFICAS

1. Himel HS. Minimally invasive (laparoscopic) surgery. The future of general surgery. *Surg Endosc.* 2002;16:1647-52.
2. Ruiz J. Evolución histórica de la terapéutica endoscópica. En: Ruiz J, Torres R, Martínez MA, Fernández A, Pascual H. *Cirugía Endoscópica. Fundamentos y aplicaciones.* La Habana: Editorial Científico Técnica; 2000. p. 19-22.
3. Kalloo A, Singh VK, Jagannath SB, Niiyama H, Hill SL, Vaughn CA, et al. Flexible transgastric peritoneoscopy: a novel approach to diagnostic and therapeutic interventions in the peritoneal cavity. *Gastrointest Endosc.* 2004;60(1):114-7.
4. Swanström LL. Natural orifice transluminal endoscopic surgery. *Endoscopy.* 2009;41:82-5.
5. Flora ED, Wilson TG, Martín IJ, O'Rourke NA, Maddern GJ. A review of natural orifice transluminal endoscopic surgery (NOTES) for intra-abdominal surgery: experimental models, techniques and applicability to the clinical setting. *Ann Surg.* 2008;24(7):583-602.
6. Gutt CN, Müller-Stich BP, Reiter MA. Success and complication parameters for laparoscopic surgery: a benchmark for natural orifice transluminal endoscopic surgery. *Endoscopy.* 2009;41:3641.
7. Voermans RP, Worm AM, Van Berge Henegouwen MI, Breedveld P, Bemelman WA, Fockens P. In vitro comparison and evaluation of seven gastric closure modalities for natural orifice transluminal endoscopic surgery (NOTES). *Endoscopy.* 2008;40:595-601.
8. Sodergren MH, Clark J, Athanasiou T, Teare J, Guang-Zhong Y, Darzi A. Natural orifice transluminal endoscopic surgery: critical appraisal of applications in clinical practice. *Surg Endosc.* 2009;23:680-7.
9. Fan Zhu J. Scarless endoscopic surgery: NOTES or TUES. *Surg Endosc.* 2007;21:1889-90.
10. Fan Zhu J, Zhang Ma Y, Zhu Yu JL, Hai Hu. Transumbilical endoscopic cholecystectomy with the trichannel trocar technique: A porcine feasibility study. *Surgical Innovation.* 2008;15(2):95-9.
11. Desimone CP, Ueland FR. Gynecologic laparoscopy. *Surg Clin North Am.* 2008;88:319-41.
12. Lee JE, Park YN, Nam SH, Choi DS, Kim TJ, Choi CH, et al. A comparison of Laparoscopically-assisted radical vaginal hysterectomy and radical abdominal hysterectomy in the treatment of cervical cancer. *Korean J Gynecol Oncol Colposc.* 2006;17:99-104.
13. Pelosi MA. Laparoscopic hysterectomy with bilateral salpingo-oophorectomy using a single umbilical puncture. *N J Med.* 1991;88:721-6.
14. Fader AN, Escobar PF. Laparoendoscopic single-site surgery (LESS) in gynecologic oncology: technique and initial report. *Gynecol Oncol.* 2009 Aug;114(2):157-61.

15. Wook Jung Y, Woo Lee D, Hoon Kim J, Tae Kim Y, Im Hwang Y, Ji Nam E, et al. The feasibility of scarless single-port transumbilical total laparoscopic hysterectomy: initial clinical experience. *Surg Endosc.* 2009;20:720-6.
16. Romanelli JR, Earle DB. Single-port laparoscopic surgery: an overview. *Surg Endosc.* 2009;23:1419-27.
17. Torres Peña R, Barreras González J, Campillo Dono O, Ruiz Torres J, Olivé González J, Torres Mora RM, et al. Colecistectomía endoscópica transumbilical: estudio preclínico de factibilidad en un modelo porcino. *Rev Cubana Cir [serie en internet]*. 2010 Jun [citado 18 de noviembre de 2011];49(2). Disponible en: http://scielo.sld.cu/scielo.php?script=sci_arttext&pid=S0034-74932010000200005&lng=es
18. Von Gruenigen VE, Ponsky LE, Sawyer MD, Hurd WW. Recent Innovations in Minimally Invasive Surgery and Implications for Gynecology. *Journal of Gynecologic Surgery.* 2009;25(2):67-72.
19. Langebrekke A, Qviqstad E. Total Laparoscopic Hysterectomy with Single-Port Access without Vaginal Surgery. *The Journal of Minimally Invasive Gynecology.* 2009;16(5):609-11.
20. Faife B, Barreras JE, Martínez MA, Hernández MA, González T, Casanova G, et al. Criterios clínicos indicación HL. Experiencia cubana. *Archivos Hospital Universitario "Calixto García"*. 2006;2(2):1-17.

Recibido: 15 de diciembre de 2010.

Aprobado: 12 de enero de 2011.

Javier Ernesto Barreras González. Centro Nacional de Cirugía de Mínimo Acceso. Calle Párraga, entre San Mariano y Vista Alegre, Víbora, municipio 10 de Octubre. La Habana, Cuba. Correos electrónicos: javier@cce.sld.cu; barrera@infomed.sld.cu