

## Sarcoma de estroma prostático gigante

### Giant prostatic stromal sarcoma

**Dr. Jose Luis González González, Dr. Joaquín Menéndez Núñez, Dra. Diana Rassi**

Grupo de Cirugía Hepatobiliopancreática. Servicio Cirugía General Hospital "Hermanos Amejeiras". La Habana, Cuba.

---

#### RESUMEN

Los tumores de próstata representan la neoplasia maligna más frecuente en el varón. Mientras que las lesiones epiteliales son frecuentes, las neoplasias de origen mesenquimal representan entre 1 y 2 % de las neoplasias malignas prostáticas. Son poco conocidas, sobre todo las de origen estromal. Se presenta el caso de un varón de 77 años de edad, con un sarcoma del estroma prostático al que se le realiza una exéresis parcial. El tumor ocupa prácticamente la totalidad de la cavidad pélvico-abdominal, con un diámetro de 35 cm y un peso de 3 800 g. Histológicamente se concluyó, como sarcoma prostático aunque en el transoperatorio no se encontró un nexo evidente con este órgano. El comportamiento clínico de estos tumores, basado en los escasos casos descritos en la literatura, es prácticamente desconocido y su diagnóstico preoperatorio difícil. Este paciente se presentó con pérdida de peso, sin dolor, hematuria, ni síntomas obstructivos.

**Palabras clave:** sarcoma, estroma prostático, próstata.

---

#### ABSTRACT

Prostate tumors represent the most frequent malignancy in men. Epithelial lesions are frequent, whereas malignancies of mesenchymal origin represent only 1-2 % of all prostatic malignancies. They are little known, mostly those of stromal origin. A case of a 77 year- old man with prostatic stromal sarcoma is presented to whom partial exeresis is performed. The tumor practically occupies the totality of the pelvic abdominal cavity, and it had a diameter of 35 cm and a weight of 3 800 g. Histologically, it was recognized as prostatic sarcoma although an evident link with

this organ was not found during the transoperatory. The clinical behavior of these tumors, based on the little cases described in the literature, is practically unknown and its preoperative diagnosis becomes difficult. The patient presented with weight loss, he had no pain, hematuria, or obstructive symptoms.

**Key words:** sarcoma, prostatic stroma, prostate.

---

## INTRODUCCIÓN

El sarcoma prostático suele ocurrir en pacientes de edad media y avanzada y los síntomas de presentación más frecuentes son los de retención urinaria, hematuria, dolor rectal, masa palpable abdominal o rectal.<sup>1</sup> Dada su baja frecuencia en relación con el adenocarcinoma prostático son mal diagnosticados en sus inicios.

Los tumores prostáticos de origen mesenquimal son poco conocidos, representan entre un 1 y 2 de las neoplasias malignas prostáticas y sobre todo las de origen estromal. Desde el punto de vista morfológico pueden adoptar diversos patrones, incluyendo el de tumor filodes, y que típicamente expresan CD34 y receptores de progesterona. Si se realiza el análisis histopatológico se pueden plantear problemas en el diagnóstico diferencial con lesiones como el rhabdomyosarcoma, leiomyosarcoma, carcinosarcoma, y sarcoma fibromixioide de bajo grado.

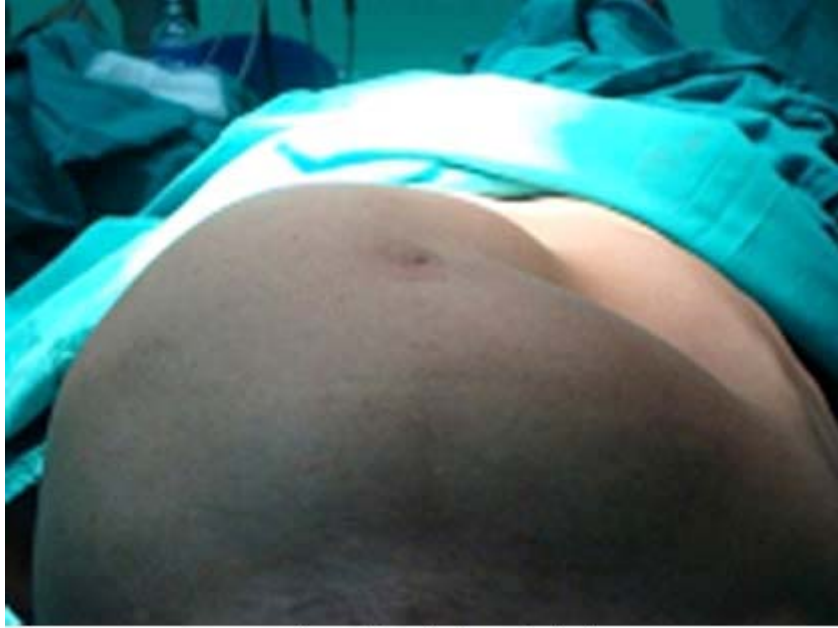La glándula prostática posee un estroma especializado hormonalmente dependiente, con una compleja interacción estromal-epitelial, que participa en la morfogénesis del epitelio prostático, la diferenciación, proliferación y expresión de proteínas específicas de la próstata,<sup>1,3</sup> postulándose que las lesiones proliferativas del estroma prostático son el resultado de una interacción anómala estromal-epitelial.

Las lesiones proliferativas del estroma prostático se han clasificado en función de su celularidad, actividad mitótica y presencia de necrosis en tumores del estroma prostático de potencial maligno incierto y sarcomas del estroma prostático.<sup>2,3</sup>

## PRESENTACIÓN DEL CASO

Paciente masculino de 77 años de edad con antecedentes personales de hipertensión arterial, que refiere aumento de volumen del abdomen en 2 años y sensación de plenitud.

Al examen físico del abdomen se constata una gran tumoración que abomba de forma asimétrica y ocupa desde el hipogastrio hasta el epigastrio siendo más alta del lado derecho donde ocupa también el hipocondrio y flanco derecho (Fig. 1). A la palpación, se aprecia una tumoración de consistencia firme, no desplazable, no dolorosa a la presión.

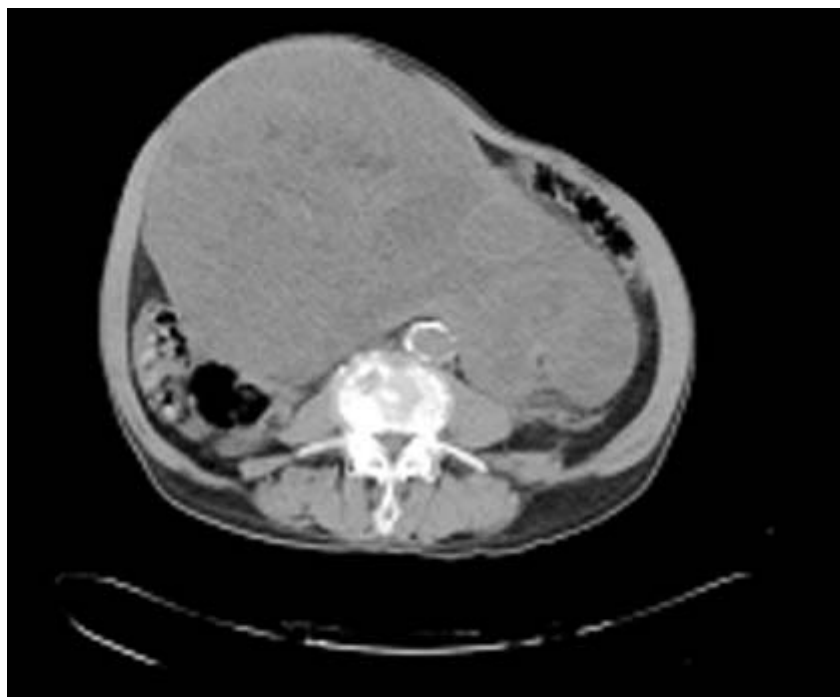


**Fig. 1.** Gran tumoración abdominal asimétrica.

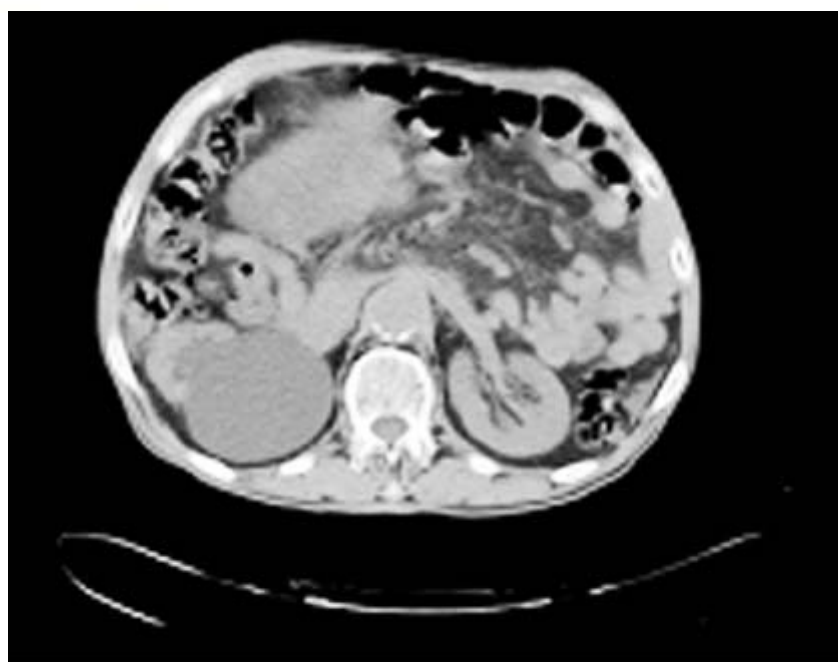Se realizaron estudios de imágenes:

*Ecografía abdominal:* Informa masa compleja que ocupa prácticamente todo el abdomen, desplaza asas intestinales con áreas quísticas y sólidas en su interior que al estudio Doppler está poco vascularizada, se descarta tumor retroperitoneal. No se logra visualizar la vejiga, pues dicha masa ocupa la excavación pélvica. Riñones con aumento de su ecogenicidad y pobre delimitación cortico-medular. El riñón derecho con severa hidronefrosis.

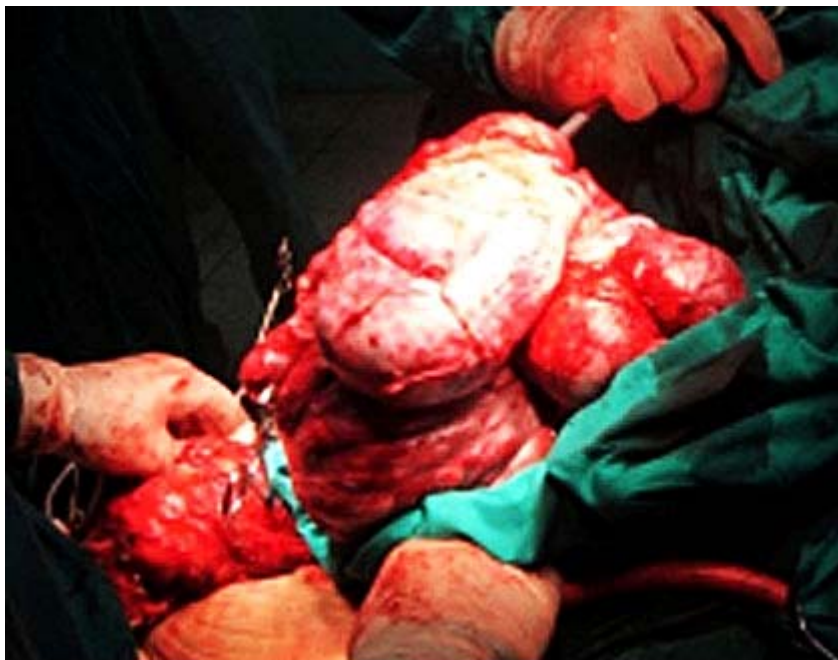
*Tomografía Axial Computadorizada con contraste vía oral y endovenosa:* Se aprecia gran masa tumoral compleja, que se extiende desde la excavación pélvica, donde comprime el recto hacia la derecha y la vejiga hacia delante (Fig. 2 y 3), desplaza las asas intestinales y compromete el uréter derecho, provocando hidronefrosis. El tumor mide aproximadamente 28 x 29 cm. Aorta ateromatosa, no lesión focal en hemiabdomen superior. No líquido libre en cavidad. La próstata no se logra identificar.



**Fig. 2.** Desplazamiento del colon izquierdo hacia la derecha por tumor de 28 x 29 cm. Compresión de la cava y desplazamiento hacia la derecha de la aorta.



**Fig. 3.** Desplazamiento de las asas intestinales y compromete el uréter derecho, provocando hidronefrosis.



**Fig. 4.** Gran masa tumoral polilobulada pseudo-encapsulada.

*Impresión diagnóstica:* sarcoma prostático.

Se realizó *catéter aspirativo de aguja fina de la lesión:* no útil para diagnóstico.

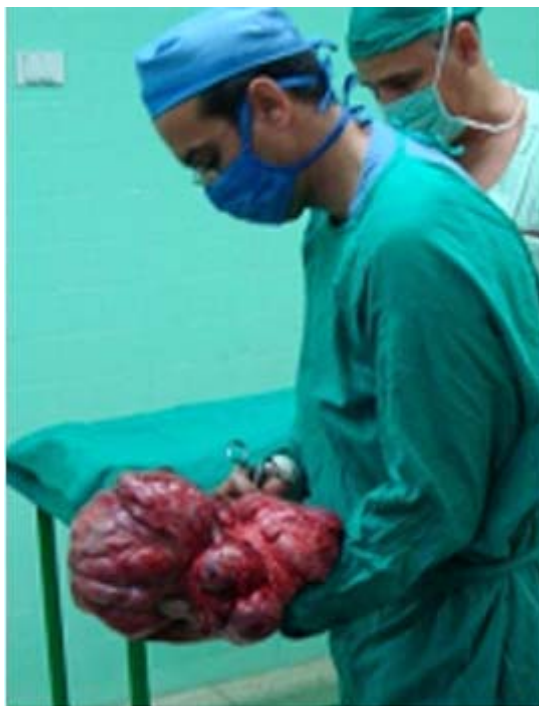*Antígeno carcino-embriionario:* 11,04 ng/mL

CA 19-9: 211,6 U/mL, antígeno prostático: 100 ng/mL

Resto de los estudios paraclínicos, no relevantes.

Se discute en colectivo y se decide intervenir con intención de resección y diagnóstico más probable de tumor sarcomatoso de origen retroperitoneal. La posibilidad de su origen prostático sugerida es desestimada inicialmente, pues llama la atención que no existen síntomas disúricos en lo absoluto.

Al paciente se le realiza una laparotomía amplia a través de una incisión xifo-pubiana. Se encuentra una gran masa tumoral polilobulada (Fig. 4), encapsulada, que ocupa la mayor parte de la cavidad y que rechaza las asas intestinales delgadas hacia el hipocondrio izquierdo. Esta tumoración que crece desde la pelvis (la cual ocupa) eleva la vejiga, con la cual guarda una íntima relación, crece por el retroperitoneo hacia el mesenterio desplazando recto, colon sigmoides y descendente hacia la fosa iliaca derecha con gruesos vasos varicosos en su mesenterio, colapsa la cava y vasos iliacos. Es de apreciar que aunque la tumoración no es muy vascularizada, si está rodeada de una gran circulación colateral varicosa retroperitoneal. El uréter derecho, con gran dilatación por encima de la tumoración esta englobado por su pseudo-cápsula que se logra liberar. Finalmente se separa de la vejiga hasta descender hasta lo que parece ser la próstata terminando con su exéresis posterior dicho proceder (Fig. 5).



**Fig. 5.** Pieza quirúrgica de 3 800 g.

Biopsia de la pieza quirúrgica: Sarcoma del estroma prostático de bajo grado de 33 × 23 × 11 cm y 3 800 g.

Inmunofenotipo:

a) CD34: positivo RE: positivo focalmente en células tumorales RP: positivo focalmente en células tumorales PSA: positivo en componente glandular prostático benigno Ki67: menor de un 1 % en células tumorales MYODL: negativo en células tumorales

b) S-100: negativo en células tumorales miogenina: negativo en células tumorales HHF35: negativo en células tumorales alfa actina: negativo en células tumorales.

c) Desmina: negativo en células tumorales.

El paciente estuvo hospitalizado en sala abierta por cinco días con buena evolución posoperatoria y sondaje vesical por 21 días. Reingreso 15 días después con trombosis femoro-poplítica izquierda que requirió ingreso y tratamiento con anticoagulantes (fraxiparine).

## DISCUSIÓN

Los tumores del estroma prostático de potencial maligno incierto y los sarcomas del estroma prostático son lesiones raras, caracterizadas por expansión del estroma especializado de la próstata, asociado a componente glandular no neoplásico, que típicamente expresan CD34 y receptores de progesterona, esta última característica apoya la teoría de que estas lesiones son el resultado de una respuesta hormono-



dependiente anómala del estroma prostático especializado. Ambas fueron positivas en nuestro caso, siendo muy útiles para el diagnóstico.

Desde el punto de vista anatomopatológico, se plantea el diagnóstico diferencial con neoplasias como el rhabdomyosarcoma, leiomyosarcoma, carcinosarcoma y el sarcoma fibromixóide de bajo grado. El rhabdomyosarcoma es un tumor que ocurre en la infancia, primera década de la vida, y típicamente no expresa CD34, ni progesterona.<sup>4,5</sup>

En cuanto a sus características clínicas, suelen darse en un rango de edad entre la tercera y novena década, con un pico de incidencia en la sexta y séptima década. Los síntomas de presentación más frecuentes suelen ser: retención urinaria y hematuria, en un tercio de los pacientes, y menos frecuente dolor rectal o masa palpable abdominal o rectal. El paciente analizado, en la séptima década de la vida, presentaba como antecedentes: la pérdida de unos 10 kg de peso en el transcurso de un año y una creciente masa abdominal sin dolor ni disuria.

El comportamiento clínico de estos tumores es prácticamente desconocido, dada su escasa frecuencia. Algunos autores han hecho una clasificación que diferencia estos sarcomas en tumores prostáticos estromales de potencial maligno incierto y en sarcomas de estroma prostático basados en el grado de celularidad, presencia de mitosis, necrosis y sobre crecimiento estromal.<sup>6,7</sup> Aunque en el primer caso el comportamiento no suele ser agresivo, puede recurrir en ocasiones rápidamente e infiltrar órganos vecinos. Otros autores<sup>1,8</sup> hacen más subdivisiones histológicas y pocos hacen referencia a una terapia adyuvante. Todo lo publicado al respecto son comunicados de pocos casos o casos único por lo que estudios de revisión serán necesarios para lograr un mayor conocimiento sobre esta rara entidad y su tratamiento.

## REFERENCIAS BIBLIOGRÁFICAS

1. Guadin PB, Rosai J, Epstein JI. Sarcomas and related proliferative lesions of specialized prostatic stroma: a clinicopathologic study of 22 cases. *Am J Surg Pathol.* 1998;22:148.
2. Neble J, Saquter G, Epstein JI. Tumours of the urinary system and male genital organs . Cap. 3. Tumours of the prostate. Lyon: IARC Press; 2004. p. 209-11.
3. Concepción Lara, Juan José Borrero, Virginia Porras y J. Giraldez. Sarcoma del Estroma prostático en un paciente de 20 años de edad. *Arch Esp Urol.* 2005;58(9):35-8.
4. Osaki M, Takahashi C, Miyagawa T. Prostatic stromal sarcoma: case report and review of the literature. *Pathol Int.* 2003;53:407.
5. Young RH, Srigley JR, Amin MB, Ulbright TM, Cubilla AL. Tumors of the prostate gland, seminal vesicles, male urethra, and penis. Cap. 6. Miscellaneous tumors of the prostate. Washington DC: Armed Forces Institute of Pathology; 2000. p. 270-4.
6. Fukuhara S, et al. A case report of prostatic stromal tumor of uncertain malignant potential. *Acta Urológica Japonica.* 2008;54(5):377.

7. Kawamura N, et al. Case report of prostatic stromal tumor of uncertain malignant potential. *Acta Urologica Japonica*, 2010;56(4):237.
8. Chang YS, Chung CK, Ng KF Liao SK. Prostatic stromal sarcoma in a young adult: a case report. *Systems Biology in Reproductive Medicine*. 2005;51(6):419-24.

Recibido: 15 de agosto de 2012.

Aprobado: 3 de abril de 2013.

Dr. *Jose Luis González González*. Grupo de Cirugía Hepatobiliopancreática. Servicio Cirugía General Hospital "Hermanos Amejeiras". La Habana, Cuba. Correo electrónico: [joseluis@infomed.sld.cu](mailto:joseluis@infomed.sld.cu)