

## Estenosis traqueal postintubación después de neumonía grave por coronavirus

### Postintubation Tracheal Stenosis after Severe Coronavirus Pneumonia

Daniel Olivera Fajardo<sup>1</sup> <https://orcid.org/0000-0002-7923-1148>

Dayner Alberto Ulloa Aguirre<sup>1</sup> <https://orcid.org/0000-0003-1393-8025>

Amanda Rodríguez Chaviano<sup>1\*</sup> <https://orcid.org/0000-0002-5609-7900>

Omar Bárbaro Rojas Santana<sup>1</sup> <https://orcid.org/0000-0002-2434-2748>

Lisandra Quesada Candelario<sup>1</sup> <https://orcid.org/0000-0003-0361-4158>

<sup>1</sup>Hospital General Universitario Dr. Gustavo Aldereguía Lima. Cienfuegos, Cuba.

\*Autor para la correspondencia: [amandarchaviano951119@gmail.com](mailto:amandarchaviano951119@gmail.com)

## RESUMEN

**Introducción:** La rápida propagación del SARS-CoV-2 ha provocado una pandemia mundial. Si bien puede salvar vidas, la intubación traqueal presenta el riesgo inherente de inducir daño en la mucosa traqueal con estenosis, con una incidencia estimada de 4,9 casos por millón cada año.

**Objetivo:** Caracterizar la presentación de una estenosis traqueal por intubación prolongada en un paciente que sufrió neumonía grave por coronavirus.

**Presentación del caso:** Se asiste a un paciente de 55 años que sufrió neumonía grave por coronavirus y necesitó intubación orotraqueal prolongada. Una vez recuperado comienza con disnea de empeoramiento progresivo. Se diagnostica una estenosis traqueal y se decide tratamiento quirúrgico donde se realiza resección y anastomosis. El paciente no presentó complicaciones y evolucionó satisfactoriamente.

**Conclusiones:** La estenosis traqueal debe reconocerse como una complicación potencial, aun cuando los pacientes se recuperan de una neumonía grave por COVID-19. El diagnóstico

definitivo de estenosis traqueal se realiza mediante fibrobroncoscopia. La resección traqueal con anastomosis entre tráquea y tráquea es el procedimiento más comúnmente realizado.

**Palabras clave:** COVID-19; estenosis laringotraqueal postintubación; estenosis traqueal; ventilación mecánica.

## ABSTRACT

**Introduction:** The rapid spread of SARS-CoV-2 has resulted in a global pandemic. Although tracheal intubation can save lives, it presents the inherent risk of inducing tracheal mucosal damage with stenosis, with an estimated annual incidence of 4.9 cases per million.

**Objective:** To characterize a case of tracheal stenosis due to prolonged intubation in a patient with severe coronavirus pneumonia.

**Case presentation:** A 55-year-old patient who suffered severe coronavirus pneumonia and required prolonged orotracheal intubation was attended. Once recovered, the patient began with progressively worsening dyspnea. Tracheal stenosis was diagnosed and surgical treatment was decided, in which resection and anastomosis were performed. The patient did not present any complications and evolved satisfactorily.

**Conclusions:** Tracheal stenosis should be recognized as a potential complication, even when patients recover from severe COVID-19 pneumonia. A definitive diagnosis of tracheal stenosis is made by fibrobronchoscopy. Tracheal resection with anastomosis between trachea is the most commonly performed procedure.

**Keywords:** COVID-19; postintubation laryngotracheal stenosis; tracheal stenosis; mechanical ventilation.

Recibido: 12/06/2021

Aceptado: 14/07/2021

## Introducción

La rápida propagación del SARS-CoV-2 en 2019 y 2020 generó una pandemia mundial. Sus dramáticos efectos proinflamatorios dan como resultado una variedad de presentaciones

clínicas. El síndrome de dificultad respiratoria aguda (SDRA) con necesidad de ventilación mecánica es el sello distintivo del nuevo coronavirus grave 2019 (COVID-19).<sup>(1,2)</sup>

En la literatura disponible, los pacientes intubados con COVID-19 exhiben un mal pronóstico, con una tasa de mortalidad más alta que en pacientes sin COVID-19. Esto ha sido corroborado por datos de los Estados Unidos con una tasa de mortalidad del 88 %.<sup>(2,3)</sup>

La intubación endotraqueal es un procedimiento que salva vidas, pero presenta el riesgo inherente de inducir daño e inflamación de la mucosa, formación de tejido de granulación, destrucción del cartílago, traqueomalacia y estenosis traqueal, especialmente en intubaciones prolongadas > 72 h, donde el riesgo de estenosis aumenta con el tiempo. La duración mínima de la intubación después de la cual se ha informado estenosis traqueal es de 24 h.<sup>(1,4,5)</sup>

La estenosis laringotraqueal posterior a la intubación (PILS, por sus siglas en inglés) es un evento raro, con una incidencia estimada de 4,9 casos por millón por año. Informes anteriores han demostrado que el 11 % de los pacientes de la población general que se sometieron a intubación traqueal la desarrollaron. La bibliografía actual estima la incidencia de estenosis postraqueostomía entre el 1,5 % y el 2,6 % y en pacientes sometidos a intubación orotraqueal de 1 a 2 %. Por tanto, los tipos son comparables sin diferencias sustanciales.<sup>(3,4)</sup>

En 1966, Cooper y Grillo identificaron la causa principal de la PILS donde los manguitos de gran volumen y alta presión son en gran parte responsables. Otros investigadores contribuyeron a la comprensión y solución quirúrgica de este problema.<sup>(6,7)</sup>

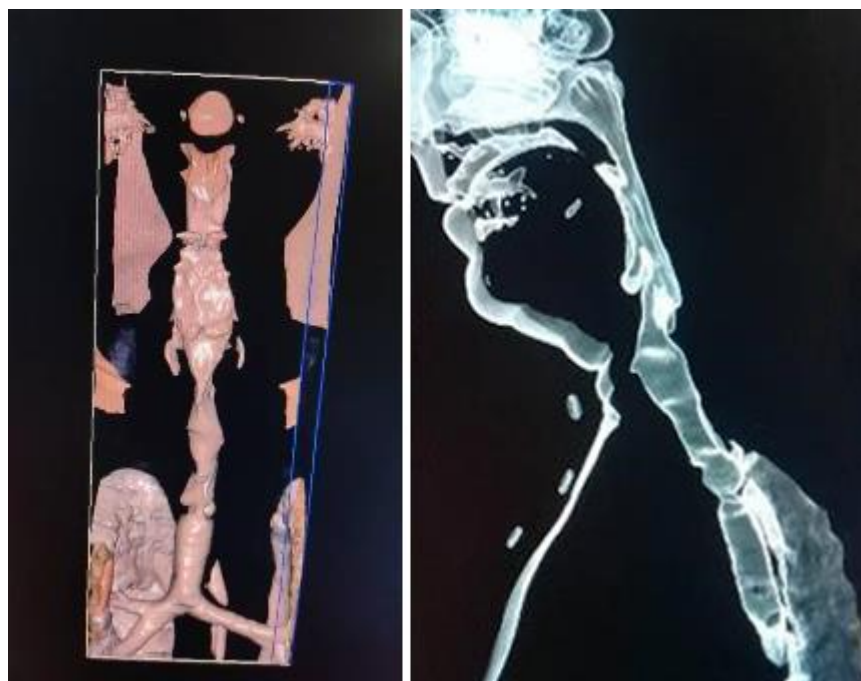Los síntomas habituales son disnea de aparición gradual y tos no productiva. El tratamiento es quirúrgico o por métodos alternativos como dilatación con balón broncoscópico o coablación con láser.<sup>(5)</sup>

En la literatura científica cubana no se reportan casos con estas particularidades. Su presentación en medio de la pandemia que azota al mundo en estas fechas hace de este un reporte necesario, tratando de aportar experiencia en el tratamiento de esta enfermedad. Nuestro objetivo con el siguiente trabajo fue caracterizar la presentación de una estenosis traqueal por intubación prolongada en paciente que sufrió neumonía grave por coronavirus.

## Presentación de caso

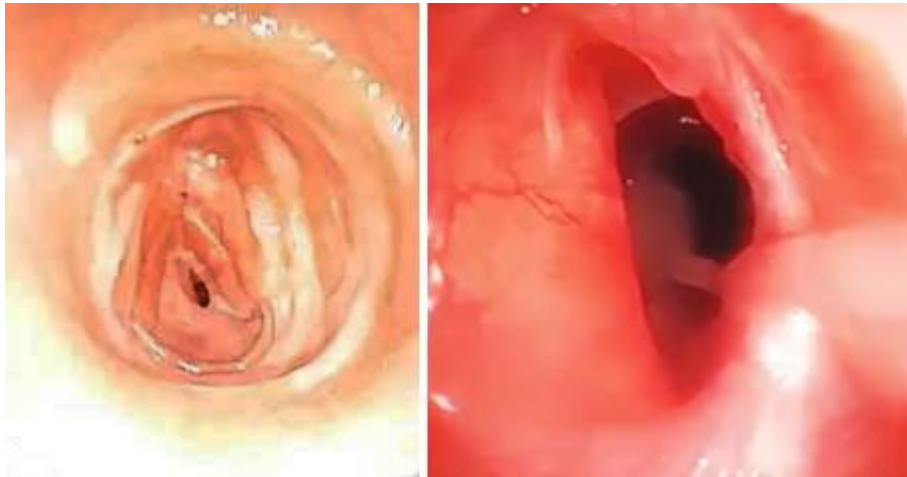
Paciente de 55 años de edad con antecedentes patológicos personales de hipertensión arterial bajo tratamiento regular, exfumador, con historia de neumonía grave por SARS-CoV-2, para la cual necesitó ventilación mecánica por tubo endotraqueal de forma prolongada y traqueostomía posterior. Es egresado a las 6 semanas logrando ventilar espontáneamente. Acude a los 2 meses posteriores con disnea marcada, estridor laríngeo y tos frecuente que se fue intensificando en el tiempo siendo en ese momento insostenible. Se ejecuta traqueostomía (TQ) inmediatamente y una vez el paciente logra ventilar espontáneamente se efectúan exámenes complementarios, los hemoquímicos sin alteraciones representativas.

Se realiza una tomografía axial computarizada (TAC) simple de cuello y tórax con reconstrucción multiplano constatando fibrosis pulmonar a nivel de los campos pulmonares superiores asociado a imágenes en panal de abeja periféricas, compatibles con bronquiectasia; engrosamiento pleural bilateral acentuado en el lado derecho; estenosis del 1/3 medio de la tráquea de 3 cm en cuello de botella con imagen hiperdensa de aproximadamente 7 mm a nivel del bronquio superior derecho en su parte proximal (fig. 1).



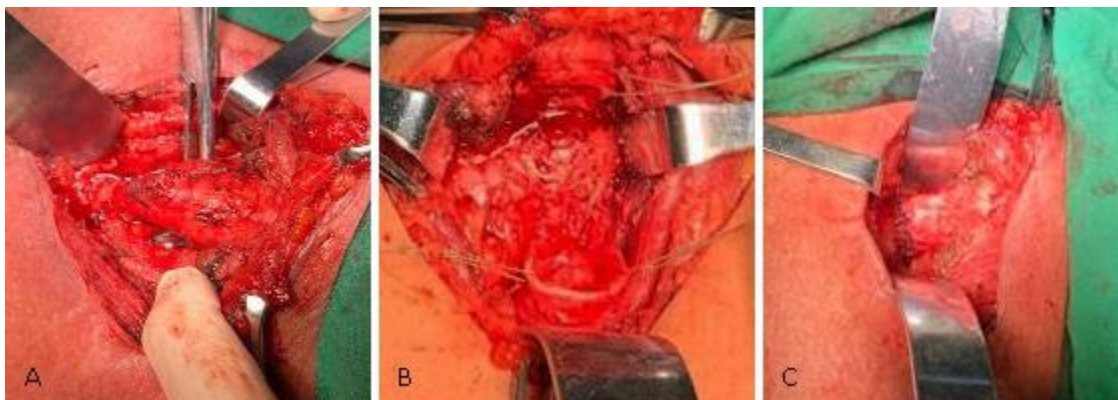
**Fig. 1-** Reconstrucción multiplano donde se observa área estenótica traqueal.

Se decide realizar broncoscopia observando tejido de granulación con fibrosis marcada en la tráquea, distal al 4to anillo. Se diagnostica una estenosis traqueal postintubación y se decide tratamiento médico inicial con el cual no se logra una resolución del cuadro y es cuando se impone el tratamiento quirúrgico (fig. 2).



**Fig. 2-** Fibrobroncoscopia donde se observa área estenótica traqueal con signos de traqueomalacia asociada.

Se interviene quirúrgicamente accediendo por cervicotomía anterior transversa, se constata área estenótica traqueal que abarcaba 7 anillos por debajo del 4to cartílago traqueal, se realizó resección y anastomosis en un plano de sutura término-terminal, disección y hemostasia minuciosa, se afrontan los planos y se colocan drenajes de Penrose bilaterales exteriorizándolos por la incisión atravesando los músculos esternocleidomastoideos. La cirugía transcurrió sin accidentes quirúrgicos, se realizó fibrobroncoscopia pre-, trans- y posoperatoria; tiempo quirúrgico de 4 horas y 20 minutos, el paciente concluyó el acto operatorio ventilando espontáneamente (fig. 3).



**Fig. 3-** **A.** Área estenótica a la izquierda con disección circular de la tráquea. **B.** Cabos proximal y distal remanentes luego de la resección. **C.** Anastomosis terminada a la derecha.

El paciente no sufrió complicaciones posoperatorias, tuvo una evolución satisfactoria y le dieron el alta médica.

## Discusión

La estenosis traqueal postintubación (PILS) ocurre como resultado de cicatrices traqueales fibróticas por isquemia de la mucosa traqueal desencadenada por compresión, siendo la causa más común la iatrogénica, particularmente cuando se utilizan tubos endotraqueales (TET) grandes y en casos de intubación prolongada (antes de la TQ).<sup>(5)</sup>

Otros factores que contribuyen son la presión del manguito, la hemodinámica durante la intubación, el movimiento del tubo, la edad, el sexo, el material del TET, duración de la postraqueostomía, el manejo en la Unidad de Cuidados Intensivos (UCI) y el uso de esteroides. Además, las tasas más altas de consumo de tabaco, enfermedades cardiovasculares, obesidad y diabetes pueden aumentar la vulnerabilidad al daño isquémico y la cicatrización de heridas desregulada.<sup>(5,8)</sup>

Grillo y otros desarrollaron un manguito de baja presión y alto volumen que influyó dramáticamente la incidencia de la PILS. Las tasas informadas de estenosis sintomática grave están en el rango del 1 al 2 % cuando se utilizan manguitos modernos de baja presión.<sup>(1,7)</sup> Los informes de casos anteriores han mostrado tiempos de aparición de la PILS de 28 días, 2 meses y 6 meses.<sup>(4)</sup>

Aunque el comité de Estenosis Laringotraqueal de la Sociedad Europea de Laringología hizo sonar la alarma con respecto al riesgo potencial de un número creciente de casos de PILS relacionados con COVID-19, la prevalencia sigue desconocida. Sin embargo, es razonable pensar que pueden tener un mayor riesgo de desarrollar PILS por la marcada tendencia a la inflamación tisular, cicatrización alterada y fibrosis.<sup>(4,8)</sup>

Las manifestaciones clínicas de PILS son similares a las del COVID-19 grave en recuperación. La aparición de los signos y síntomas dependen del grado de estenosis y de la velocidad del flujo aéreo. Inicialmente, el paciente podrá estar asintomático en reposo y presentará empeoramiento clínico con el ejercicio. Si se hace sintomática en reposo, es probable que el diámetro de la vía aérea se haya reducido al menos en un 75 %, y deja una luz no mayor de 5 mm. La incidencia de PILS es de 6 - 21 %, pero sólo 1 a 2 % se vuelve sintomática porque la luz traqueal tiene que estrecharse > 30 % para provocar disnea.<sup>(4,5,9)</sup>

Todos los pacientes intubados deben tener un control de presión del manguito cada 4 h con un objetivo de aproximadamente 30 cmH<sub>2</sub>O, presiones superiores puede resultar en necrosis por presión. La prevención de la necrosis por presión de la mucosa traqueal y la estenosis posterior es fundamental en la población con SRAS-CoV-2.<sup>(10)</sup>

Los estudios radiológicos, especialmente la radiografía de tórax y cuello, no son un método totalmente sensible. Una tomografía computarizada (TAC) puede brindar información precisa sobre el sitio, el nivel y la gravedad de la obstrucción. La reconstrucción multiplanar de la vía aérea y la traqueobroncoscopia virtual, obtenidas a partir del procesamiento informático de las imágenes de la TAC helicoidal, abren un nuevo horizonte en el diagnóstico de las afecciones estenosantes de la vía aérea.<sup>(5,9)</sup>

El diagnóstico definitivo de la PILS se realiza mediante fibrobroncoscopia, o broncoscopia flexible. Es el procedimiento más fiable en la determinación del tipo de lesión, sus características, localización y extensión. La broncoscopia rígida tiene la ventaja de que brinda un manejo terapéutico definitivo de la estenosis.<sup>(9)</sup>

Los pacientes con ventilación prolongada pueden requerir una traqueostomía para optimizar el destete del soporte ventilatorio o cuando se prevé un destete dificultoso y largo.<sup>(11,12)</sup>

Un destete temprano podría disminuir exponencialmente los riesgos de padecer una PILS. A pesar de ello en la literatura se reflejan varias vertientes, en particular con respecto al momento idóneo en la conversión a TQ; ciertamente, el momento sigue siendo un tema

controvertido y los datos relacionados con el SARS-CoV-2 son limitados.<sup>(1,11)</sup> La mejor forma de tratar una estenosis traqueal es previniéndola.

La conversión temprana en los primeros 7 días de la intubación no disminuye significativamente el riesgo de PILS en comparación con las conversiones posteriores. De todos modos, es demasiado pronto para definir la existencia de alguna diferencia entre pacientes COVID-19 y no COVID-19.<sup>(13)</sup>

La tendencia global para los pacientes con COVID-19 ingresados en la UCI es una innegable postergación de la traqueostomía cuando es factible, se recomendó evitar la traqueotomía antes de los 21 días de intubación endotraqueal.<sup>(2,11)</sup>

Compartir las experiencias quirúrgicas recientes en el manejo de vía aérea, puede contribuir en gran medida a las guías de mejores prácticas, por ello la Sociedad de Cabeza y Cuello de Nueva York y la Sociedad Española de Otorrinolaringología y Cirugía de Cabeza y Cuello han colaborado para brindar orientación sobre estas intervenciones durante la pandemia de SARS-CoV-2.<sup>(1,12,14)</sup>

Algunas recomendaciones abordan la superioridad la traqueotomía percutánea / dilatación sobre la abierta tradicional con una técnica apneica en cuanto a seguridad. Un metaanálisis reciente mostró que no había diferencias estadísticamente significativas entre estas en términos de tasa de mortalidad, hemorragia intraoperatoria y posoperatoria.<sup>(1,15)</sup>

La estrategia terapéutica ante una PILS dependerá de la presentación clínica, si es una emergencia o no, el aspecto de la lesión, las enfermedades concomitantes o el pronóstico. El desarrollo de la broncoscopia terapéutica ha modificado de forma sustancial el manejo de esta enfermedad, y llega a desplazar a la cirugía en determinados casos.<sup>(9)</sup>

En combinación con un tratamiento farmacológico, las técnicas endoscópicas con láser, dilatación y colocación de prótesis traqueobronquiales han demostrado ser muy eficaces, además de instilación de esteroides intralesionales. Las prótesis forman parte del arsenal terapéutico endoscópico dentro de lo que se ha llamado broncoscopia intervencionista. En 1990, Dumon presentó su experiencia con una nueva prótesis que es hoy la más utilizada y se ha tomado como modelo de referencia por su gran seguridad y su eficacia.<sup>(9,14)</sup> Las endoprótesis estimulan a menudo la granulación y extensión de la lesión, lesionan la laringe cuando son colocadas muy proximalmente imposibilitando a veces la cirugía correctiva.<sup>(7)</sup>



La resección traqueal con anastomosis entre tráquea y tráquea es el procedimiento más comúnmente realizado para la PILS. Los detalles cuidadosamente pensados de la irrigación sanguínea, tensión, técnica anastomótica y anestesia, conducen a resultados sobresalientes. Esos principios definidos hacen más de medio siglo siguen aplicándose en la actualidad.<sup>(7)</sup>

La cantidad de tráquea a ser resecada requiere mucho juicio por parte del cirujano. El hábito corporal, longitud del cuello, procedimientos previos, y la edad, tienen un impacto sobre cuánta vía aérea puede ser resecada y reconstruida con seguridad. El aumento de la longitud de la resección lleva al aumento de la tensión anastomótica, el determinante más importante del resultado. En general, 4 a 5 cm de longitud traqueal es cercano al límite superior de resección para la mayoría de los pacientes, siendo diferente en cada caso.<sup>(7)</sup>

Una broncoscopia de control al 5º - 7º día se ha convertido en rutina. Esta permite la identificación de problemas antes de que sean clínicamente relevantes y ofrece una oportunidad para intervenir precozmente. La necrosis inminente del cartílago o la dehiscencia, han sido salvadas en algunos casos utilizando oxígeno hiperbárico, el cual promueve la cicatrización, reepitelización y estabilización de la vía aérea.<sup>(7,16)</sup>

En el estudio realizado por Wright y otros<sup>(7)</sup> en el 2019 las complicaciones ocurrieron en los primeros 30 días generalmente, con una mortalidad del 2,6 %, y las posteriores a los 30 días no resultaron ser graves. Las complicaciones anastomóticas si requerían una reintervención, traqueostomía, tubo en T, o intubación se asociaron con un pobre pronóstico. La dehiscencia o necrosis ocurrió en el 4 %. La infección de la herida ocurrió en pacientes con necrosis o dehiscencia asociadas.<sup>(17)</sup>

## **Conclusiones**

Incluso cuando los pacientes se recuperan de una neumonía grave por COVID-19, la estenosis traqueal debe reconocerse como una complicación potencial. Se debe considerar cuando un paciente con antecedentes de intubación prolongada se queja de tos, disnea o disfagia después de la liberación de la ventilación mecánica. Aunque la prevalencia sigue desconocida en pacientes después de una infección grave por COVID-19, puede ser mayor en estos casos. El diagnóstico definitivo se realiza mediante fibrobroncoscopia y la resección traqueal con anastomosis es el procedimiento más comúnmente realizado.

## Referencias bibliográficas

1. Miles BA, Schiff B, Ganly I. Traqueotomía durante la pandemia de SARS-CoV-2: recomendaciones de la New York Head and Neck Society. Cabeza y cuello. 2020;42:1282-90. DOI: <https://doi.org/10.1002/hed.26166>
2. Chao TN, Harbison SP, Rassekh CH. Resultados después de la traqueostomía en pacientes con COVID-19. Ann Surg. 2020 Sep;272(3):e181-e186.
3. Gervasio CF, Averono G, Robiolio L, Bertoletti M, Colageo U, De Col L, *et al.* Estenosis traqueal después de traqueotomía para ventilación mecánica en neumonía COVID-19: informe de 2 casos del norte de Italia. Am J Case Rep. 2020;21:e926731-e926741.
4. Miwa M, Nakajima M, Yamaguchi Y. Dos casos de estenosis laringotraqueal postintubación que ocurren después de un COVID-19 grave. Intern Med. 2021;60(3):473-7. DOI: <https://doi.org/10.2169/internalmedicine.6105-20>
5. Ramalingam HP, Sharma A, Rathod DK. Diagnóstico tardío de estenosis traqueal posintubación debido a la pandemia de enfermedad por coronavirus 2019: informe de un caso. AA Pract. 2020 junio;14(8):e01269. DOI: <https://doi.org/10.1213/XAA.0000000000001269>
6. Cooper JD, Grillo HC. The evolution of tracheal injury due to ventilatory assistance through cuffed tubes: a pathologic study. Ann Surg. 1969;169:334-48.
7. Wright CD, Li S, Geller AD, Lanuti M, Gaissert HA. Estenosis traqueal postintubación. Ann Thorac Surg 2019; 108(5):1471-7.
8. Woliansky J, Paddle P, Phyland D. Manejo de la estenosis laringotraqueal: una experiencia de 16 años. Ear Nose Throat J. 2019.
9. Fernández Vaquero MA, Bartolomé Cela E, Villegas Fernández FR. Revisión de las estenosis traqueales postintubación: a propósito de un caso. Med Intensiva. 2009; 6:301-305. DOI: [https://doi.org/10.1016/S0210-5691\(09\)72199-0](https://doi.org/10.1016/S0210-5691(09)72199-0)
10. Kumar CM, Seet E, Van Zundert T. Measuring endotracheal tube intracuff pressure: no room for complacency. J Clin Monit Comput. 2020. DOI: <https://doi.org/10.1007/s10877-020-00501-2>

11. Tay JK, Khoo ML, Loh WS. Consideraciones quirúrgicas para la traqueotomía durante la pandemia de COVID-19: lecciones aprendidas del brote de síndrome respiratorio agudo severo. *JAMA Otolaryngol Head Neck Surg* 6: 517-518, 2020.
12. Martínez-Télez E, Dotú CO, Belda-Sanchis B. Traqueotomía en pacientes COVID-19: un procedimiento necesario de alto riesgo. Experiencia de dos centros. *Arch Bronconeumol*. 2020 Oct;56(10):673-4. DOI: <https://doi.org/10.1016/j.arbres.2020.05.018>
13. Curry SD, Rowan PJ. La estenosis traqueal a principios vs traqueotomía tardía: una revisión sistemática. *Cirugía de Otorrinolaringol Cabeza y Cuello*. 2020;162(2):160-7.
14. Kalita S, Gogoi B, Gogoi D. Optimización de la cirugía de las vías respiratorias en la era COVID 19. *Indian J Otolaryngol Head Neck Surg*. 2021:1-8.
15. Johnson-Obaseki S, Veljkovic A, Javidnia H. Tasas de complicación de la traqueostomía quirúrgica abierta versus percutánea en pacientes críticamente enfermos. *Laringoscopio*. 2016;126(11):2459-67.
16. Stock C, Gukasyan N, Muniappan A, Wright C, Mathisen D. Hyperbaric oxygen therapy for the treatment of anastomotic complications after tracheal resection and reconstruction. *J Thorac Cardiovasc Surg*. 2014;147:1030-5.
17. Hoetzenecker K, Klepetko W. Subglottic resections: how I teach it. *Ann Thorac Surg*. 2018;106:1-7.

### **Conflicto de intereses**

Los autores declaran que no tienen conflicto de intereses.