

Ecografía realizada por cirujanos generales más allá de la evaluación enfocada al trauma

Echography Scans Performed by General Surgeons beyond Focused Assessment for Trauma

Alain David Medina Lago^{1*} <https://orcid.org/0000-0001-9995-0820>

Oscar Díaz Pi¹ <https://orcid.org/0000-0001-5668-7153>

Isabela Bezerra Ferreira da Silva¹ <https://orcid.org/0000-0002-8091-5184>

Hedgar Berty Gutiérrez¹ <https://orcid.org/0000-0003-4458-2930>

¹Universidad de Ciencias Médicas de La Habana. Hospital Universitario Miguel Enríquez. La Habana, Cuba.

* Autor para la correspondencia: alaindmlago@infomed.sld.cu

RESUMEN

Introducción: La ecografía es considerada en la actualidad una modalidad de imagen establecida en medicina con múltiples beneficios que se utiliza ampliamente en la práctica quirúrgica. Los cirujanos son entrenados en exploraciones de Evaluación Ecográfica Enfocada para el Trauma. Sin embargo, cada vez adquieren más habilidades para realizar ecografías, tanto al lado de la cama como en el transoperatorio para otras presentaciones quirúrgicas.

Objetivo: Exponer el uso de la ecografía realizada por el cirujano general ante el paciente quirúrgico.

Métodos: Se realizó una revisión bibliográfica del tema en las bases de datos PubMed, BVS-BIREME y Cochrane. Se consideraron en la búsqueda todo tipo de estudios publicados desde enero de 1958 hasta enero del 2022, a los cuales se tuvo acceso. Los idiomas utilizados en la búsqueda fueron el español y el inglés.

Desarrollo: La ecografía realizada por el cirujano general es cada vez más preconizada a nivel mundial, no solo para el trauma sino tanto en afecciones agudas intrabdominales como para aumentar la seguridad durante el transoperatorio.

Conclusiones: La ecografía tiene muchas ventajas debido a que es una técnica segura, rápida, no invasiva, portátil y repetible, que brinda imágenes dinámicas en tiempo real relevantes para el manejo del paciente.

Palabras clave: POCUS; ecografía; cirugía general.

ABSTRACT

Introduction: Echography is nowadays considered an established imaging modality in medicine and with multiple benefits, as well as widely used in surgical practice. Surgeons are trained in focused assessment with echography for trauma. However, they are becoming increasingly skilled in performing echography scans, both at the point of care and in the transoperative setting for other surgical presentations.

Objective: To expose the use of echography performed by the general surgeon directly on the surgical patient.

Methods: A bibliographic review of the subject was carried out in the PubMed, BVS-BIREME and Cochrane databases. All types of studies published from January 1958 to January 2022, to which access was available, were considered in the search. The languages used in the search were Spanish and English.

Development: The echography scan performed by the general surgeon is increasingly advocated worldwide, not only for trauma but also for acute intraabdominal conditions, as well as to increase safety during the transoperative period.

Conclusions: Echography has many advantages because it is a safe, fast, noninvasive, portable and repeatable technique that provides real-time dynamic images relevant to patient management.

Keywords: point-of-care ultrasonography; echography; general surgery.

Recibido: 12/05/2022

Aceptado: 10/06/2022

Introducción

El estudio documental realizado por el autor a las producciones científicas de los ámbitos nacionales e internacionales le facilitan establecer que el uso de la ecografía como medio diagnóstico tiene más de 60 años. Los primeros en usarlo fueron los ginecólogos, para diferenciar masas abdominales.⁽¹⁾ Como herramienta para cirujanos fue impulsado en Estados Unidos de América por el *American College of Surgeons*, creando un programa de entrenamiento para cirujanos.⁽²⁾

En la actualidad la ecografía es considerada una modalidad de imagen establecida en medicina, utilizada ampliamente en la práctica quirúrgica. Hay muchos beneficios en el uso de la ecografía, que incluyen imágenes seguras, sin radiación, resultados rápidos en tiempo real y equipos portátiles económicos. Su uso se ha descrito en muchas condiciones quirúrgicas generales, incluida la patología intrabdominal, las lesiones de piel y tejidos blandos, los traumatismos y las condiciones vasculares. La ecografía también se puede utilizar para procedimientos intervencionistas como el acceso vascular, el drenaje de abscesos y la colocación de una sonda nasogástrica.⁽³⁾

Recientemente, ha habido un aumento de cirujanos generales capacitados para realizar ecografía en la práctica clínica. Los Cirujanos son entrenados en exploraciones de Evaluación Ecográfica Enfocada para el Trauma (FAST), sin embargo, están adquiriendo cada vez más habilidades para realizar ecografías, tanto al lado de la cama como en el transoperatorio, para otras presentaciones quirúrgicas. Con el objetivo de exponer el uso de la ecografía realizada por el cirujano general ante el paciente quirúrgico se desarrolló esta revisión de la literatura.

Métodos

Se desarrolló un estudio de revisión bibliográfica de carácter narrativo. Para obtener la información se tomó en cuenta una amplia variedad artículos de carácter diverso que incluyen: metaanálisis, estudios retrospectivos, de corte transversal o longitudinal y revisiones sistemáticas. La búsqueda de información se realizó en bases de datos como

Cochrane, PubMed, SciELO, ScienceDirect y Scopus. La estrategia de búsqueda se llevó a cabo utilizando términos como: “ecografía realizada por cirujanos generales”, “ecografía transoperatoria”, “*surgeon performed POCUS*”. La temporalidad de estos documentos data de los últimos 5 años y se halla comprendida entre 1958-2022. Esta revisión se centró en la ecografía realizada por el cirujano general en el paciente adulto, excluyéndose todos aquellos estudios donde la ecografía había sido realizada por el imagenólogos o cualquier otra especialidad fuera de la cirugía general.

Desarrollo

En cirugía general, el ultrasonido claramente ha tenido un papel importante en el diagnóstico de afecciones de la mama, tracto biliar, enfermedades pancreáticas y tiroideas. Los primeros pioneros en estas áreas incluyeron Leopold y Doust, Kobayashi, Wagai, ColeBeuglet, Stuber y Miskin.^(4,5)

Otras divisiones de cirugía general, especialmente la traumatología, se han basado sobre la portabilidad y rapidez de la ecografía para evaluar a los pacientes en situaciones de vida o muerte. Los primeros reportes de uso de ecografía en el contexto de pacientes politraumatizados se originaron en Europa y se enfocaron en evaluar pacientes con trauma abdominal cerrado, buscando lesiones que en las horas siguientes pudieran complicarse y que por ello requerían una observación más estricta. Su objetivo principal fue detectar hematomas subcapsulares esplénicos que fueran susceptibles de crecer y romperse en un segundo tiempo o confirmar la ruptura de éstas.⁽⁶⁾ En los años 80, cuando los médicos clínicos empezaron a usar la ecografía para evaluar el paciente politraumatizado, Grace Rozycki introdujo el concepto de ultrasonido abdominal focalizado en trauma (*Focused Abdominal Sonography in Trauma*, FAST) para su uso por parte de los médicos a la cabecera del paciente traumatizado.⁽⁷⁾ Siendo hasta este momento realizada por personal a fin a la especialidad de imagenología.

La ecografía como herramienta diagnóstica para los cirujanos ha sido promovida por el *American College of Surgeons*, incluso se estableció un programa de educación, con credenciales y programas de capacitación para cirujanos.⁽⁸⁾ Desde este momento fue el motor

impulsor para el desarrollo de la materia, no solo en el FAST, sino en todas las subespecialidades de la Cirugía General.

Ecografía en el trauma:

En pacientes traumatizados, una cantidad cada vez mayor de literatura ha demostrado que la precisión de la Evaluación Ecográfica Extendida Focalizada al Trauma (e-FAST) es superior a la del Rayos X de tórax. Las indicaciones para el examen FAST, se basan en la búsqueda de líquido libre traumático que sugiera lesión de las cavidades peritoneal, pericárdica o pleural. Su alcance ahora se ha ampliado (eFAST) para evaluar también los pulmones en busca de neumotórax. No existen contraindicaciones absolutas, aunque sí está claro que, si el paciente requiere una intervención quirúrgica urgente, entonces puede existir una contraindicación relativa para realizar el examen. Sin embargo, hoy en día se aboga cada vez más su uso en dichos pacientes, pues puede ser necesario para excluir taponamiento pericárdico o neumotórax antes de transferir a un paciente al quirófano.⁽⁹⁾

La e-FAST tiene una sensibilidad, especificidad y valor predictivo positivo de 94,8 %, 99,5 % y 98,21 %, respectivamente, con respecto a la radiografía convencional para detectar derrames pleurales, ya que puede visualizar a partir de 5 ml de líquido, mientras que para su visualización en la radiografía posteroanterior de tórax se necesitan 150 ml, y hasta 525 ml en la proyección anteroposterior en decúbito supino.^(10,11) El tiempo que lleva realizar una ecografía es 4 min, al máximo, frente a los 14 min que se tarda en llevar a cabo una radiografía en un estudio, lo que contribuye a un diagnóstico y una intervención rápidas.

Se evalúan cinco ventanas ecográficas comprendidas por: a) cuadrante superior derecho con la evaluación del espacio hepatorenal (espacio de Morrison) y base pulmonar derecha; b) ventana subxifoidea evaluando la cavidad pericárdica; c) cuadrante superior izquierdo con la evaluación del espacio esplenorrenal y base pulmonar izquierda; d) venta pélvica evaluando el fondo de saco; e) ventana torácica en ambos hemitórax con la evaluación de ambas pleuras (fig. 1).

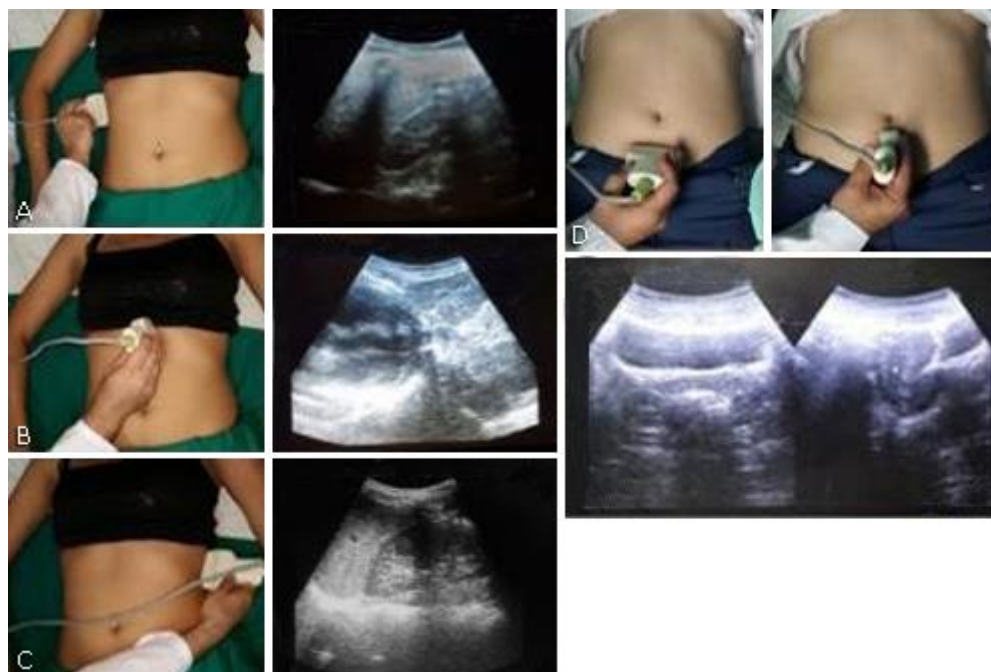


Fig. 1- Posición del paciente, del operador e imagen ecográfica. **A.** Cuadrante superior derecho. **B.** Ventana subxifoidea. **C.** Cuadrante superior izquierdo. **D.** Ventana pélvica.

La utilización de la ecografía no solo se protocoliza en las unidades de urgencias, existe múltiples estudios que avalan la utilización de la misma en el escenario prehospitalario, desde el año 2011 se definió como una de las cinco principales prioridades de investigación. La evidencia científica demuestra que el ultrasonido prehospitalario en el punto de atención (POCUS) puede mejorar potencialmente el resultado del paciente, demostró un valor predictivo positivo del 90 % y un valor predictivo negativo del 98 % para una intervención requerida debido a neumotórax, así como un valor predictivo positivo de 50 % con un valor predictivo negativo del 96 % para una necesidad de laparotomía exploradora debido a líquido libre intrabdominal.⁽¹²⁾

En el trauma, no solo se protocoliza el uso del eFAST, sino que cada vez son más las investigaciones orientadas al uso de la ecografía en el manejo inicial del paciente traumatizado. El examen rápido de ultrasonido traqueal (*TRUE, Tracheal Rapid Ultrasound Exam*) es un método factible durante la intubación de emergencia que demora solo 16 segundos.⁽¹³⁾ También demostraron que la ecografía es un método rápido para detectar la intubación endotraqueal (el tiempo medio de funcionamiento de TRUE fue de 9,0 segundos)

y puede reemplazar la capnografía en forma de onda en centros donde no se dispone de esta; esto también contribuye a reducir la incidencia de intubación esofágica no reconocida y prevenir la mortalidad y morbilidad del paciente crítico (fig. 2).⁽¹⁴⁾

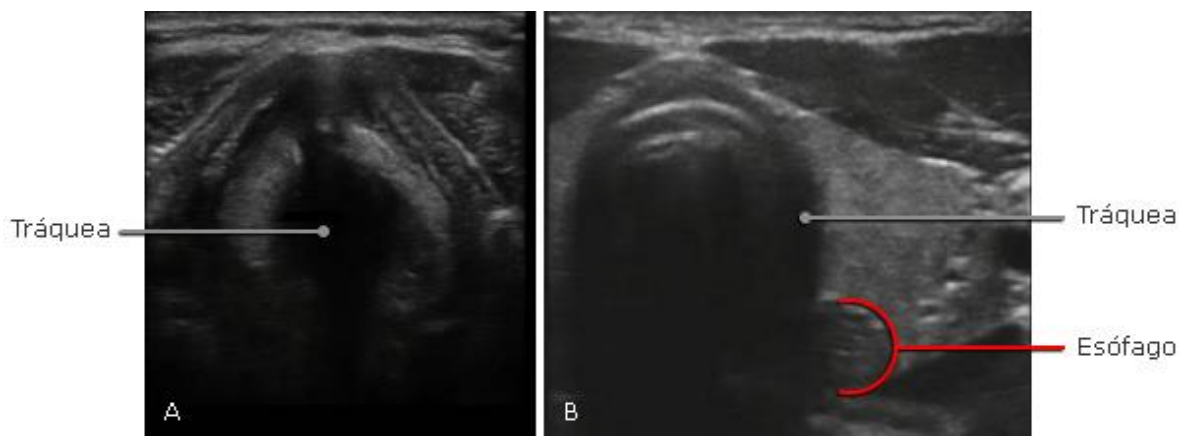


Fig. 2- A. Intubación endotraqueal (correcta) B. Intubación esofágica (incorrecta).

Ecografía en el dolor abdominal agudo

Tradicionalmente, la ecografía diagnóstica la realiza un imagenólogo o técnico de imagenología del departamento de imagenología de un hospital, lo que puede provocar un retraso en el diagnóstico y la toma de decisiones, y por tanto un aumento de la morbilidad, la duración de la hospitalización y el aumento de los costes. Para prevenir estos problemas, los médicos que atienden a los pacientes en el departamento de emergencias y observan a estos pacientes, han estado utilizando ultrasonido con un enfoque más específico, llamado ultrasonido en el punto de atención (POCUS), con el objetivo de proporcionar un diagnóstico y tratamiento más precozmente.^(12,15,16)

Recientemente, los cirujanos han adoptado esta capacidad para acelerar el diagnóstico y brindar una toma de decisiones rápida y un tratamiento temprano, lo que reduce los costes y la morbilidad.

La principal causa de dolor abdominal agudo quirúrgico se trata de la apendicitis aguda, así mismo la causa más frecuente de indicación quirúrgica es la apendicectomía. Aunque claro está que su diagnóstico es meramente clínico, el uso de exámenes complementarios de laboratorio y/o imágenes están indicados en casos de duda diagnóstica o descarte de otras

patologías. Uno de estos exámenes se trata de la ecografía y en este caso más específico, realizada por el médico cirujano general, buscando los signos ecográficos de apendicitis aguda dados: diámetro transverso mayor de 6 mm, no compresibilidad, cambios inflamatorios de la grasa circundante, aumento de la vascularización Doppler, presencia de apendicolito, signos de perforación apendicular (fig. 3)^(3,17,18)

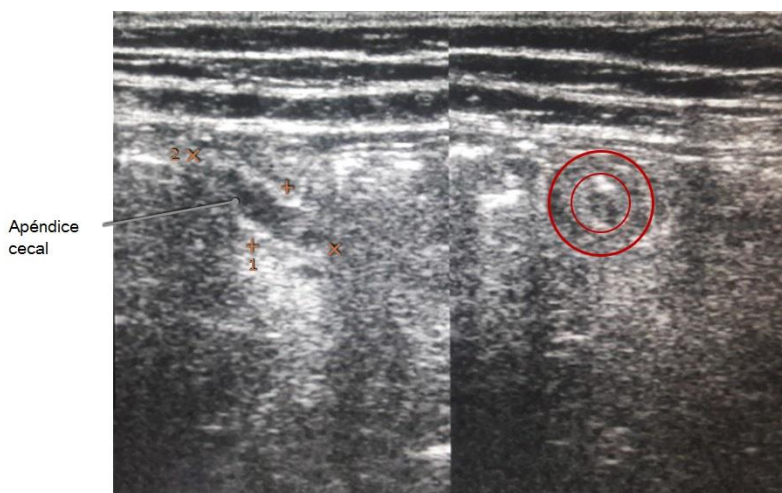


Fig. 3- Apéndice cecal inflamada. Diámetro transverso mayor de 6 mm y cambios en la grasa circundante.

Cacciavillani y otros concluyen que la ecografía tiene una alta sensibilidad, pero baja especificidad para el diagnóstico de apendicitis aguda, además que no debería ser utilizada en los pacientes que tienen una sintomatología clásica por su alto índice de falsos negativos, y tampoco en los pacientes con baja sospecha clínica de apendicitis dado su alto índice de falsos positivos.⁽¹⁷⁾

Serrano y otros realizaron un estudio en 183 pacientes sometidos a apendicectomía, concluyen que el ultrasonido es útil en el diagnóstico temprano de la apendicitis aguda y en la identificación de sus complicaciones.⁽¹⁹⁾

Velásquez C. y cols. incluyeron 141 pacientes con edad promedio de 27,2 años, siendo varones 41,8 % y mujeres 58,2 %. Fueron intervenidos quirúrgicamente 99 pacientes que representan el 70,2 % de la muestra; en 7 de los cuales el diagnóstico anátomo-patológico no fue apendicitis aguda, 7 % de error diagnóstico.⁽²⁰⁾

En el territorio nacional no existe evidencia científica suficiente con respecto a la ecografía realizada por cirujanos generales en el diagnóstico de la apendicitis aguda, solo se registra una investigación realizada por los autores con respecto a la ecografía en la urgencia realizada por el cirujano general donde se aborda este y otros temas de abdomen agudo.⁽²¹⁾

Los autores de esta investigación se apoyan en la ecografía para el diagnóstico de la apendicitis aguda de difícil diagnóstico con resultados alentadores.

En nuestro medio, otra de las principales urgencias quirúrgicas se trata de la colecistitis aguda; a pesar de existir medios diagnósticos de mayor confiabilidad para el diagnóstico de la misma, la ecografía es una prueba sencilla, inocua y rápida. Estas características, junto con su amplia disponibilidad y bajo precio, justifican su uso como prueba de primera línea. La ecografía se considera el examen de imagen de primera línea en 4 guías publicadas recientemente para el diagnóstico de la colecistitis aguda.^(22,23,24,25,26)

¿Qué tan confiable es la ecografía realizada por médicos no imagenólogos en la colecistitis aguda? Particularmente en lo que respecta la colecistitis aguda, se han encontrado varios estudios de ecografías realizadas por médicos no imagenólogos. Las directrices del *American College of Emergency Physicians* de 2001 indican que se deben realizar 25 exámenes POCUS como requisito mínimo para la formación y la acreditación. Un estudio de Jang y otros ratificó estos datos. Estos lineamientos fueron actualizados recientemente (junio de 2016), manteniendo el mismo umbral.^(27,28)

Con nivel de evidencia moderado se establece que los médicos no especialistas en imagenología han demostrado una alta precisión en el diagnóstico de litiasis vesiculares y de colecistitis aguda, con valores aproximados de sensibilidad de 88 % y especificidad de 87 %. Siendo obligatorio la búsqueda del signo ecográfico de Murphy. La presencia de cálculos biliares y/o engrosamiento de las paredes vesiculares (fig. 4).^(22,28)

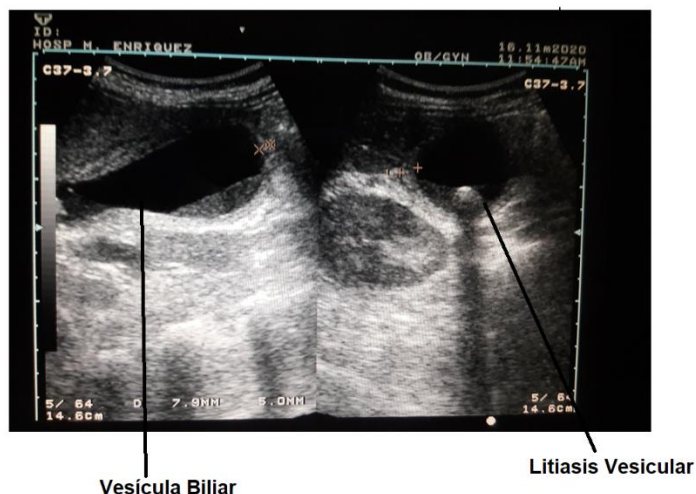


Fig. 4- Signos de colecistitis aguda.

Ecografía intraoperatoria

La ecografía intraoperatoria (EIO) fue utilizada inicialmente por Schlegel en 1961 para la detección de cálculos renales y, posteriormente, por Knight y Newell en 1963, para los cálculos del colédoco.⁽²⁹⁾

En 1988 es aprobada, por *Schwartz*, para la localización de lesiones no palpables de la mama.⁽³⁰⁾ Desde entonces, se han publicado numerosos estudios que demuestran las ventajas de esta técnica. Las principales ventajas que presenta es que permite al cirujano optimizar la localización de la incisión y operar bajo visión directa. Además, como es una técnica cirujano-dependiente, se puede realizar en cualquier momento sin depender de otro servicio. No existe un consenso de cuál es el número idóneo de intervenciones con la EIO para considerar a un cirujano formado en esta práctica. Krekel considera que, en su opinión, los cirujanos pueden alcanzar un grado de experiencia suficiente para realizar el proceso de una forma independiente a partir de las 8 intervenciones.^(31,32)

En la cirugía del cáncer de colon, se presenta con un papel preponderante, esto se debe a su capacidad de identificar lesiones hepáticas, no identificadas con imágenes preoperatorias que miden 1 cm o menos de diámetros, lo que representa de un 5 - 15 % más de lesiones que las imágenes preoperatorias. Hoy se considera un estudio insustituible en la caracterización de las lesiones hepáticas de pequeño tamaño, debido a su excelente resolución espacial, con valores tanto de sensibilidad como de especificidad superiores al 90 %.⁽³³⁾

Las últimas décadas han visto una mayor adopción de la cirugía mínimamente invasiva en varios procedimientos abdominales. La colecistectomía es la cirugía hepatobiliopancreática más común y representa, posiblemente, el primer “estándar de oro” ampliamente aceptado, con la desventaja de la incapacidad del cirujano para palpar los órganos intrabdominales.^(34,35)

Una de las técnicas propuestas para aclarar la anatomía de la vía biliar durante las colecistectomías difíciles es la ecografía laparoscópica. Antes del año 2000, múltiples informes coincidieron en destacar los beneficios de la ecografía laparoscópica y su eficacia para la detección de las litiasis del conducto biliar común y su anatomía.^(35,36,37)

En comparación con la colangiografía intraoperatoria, la ecografía laparoscópica se describe como menos invasiva, más barata, más rápida, sin eventos adversos y puede usarse repetidamente durante la operación sin riesgo de radiación. Sin embargo, a pesar de estos aspectos positivos, el uso rutinario de esta durante la colecistectomía, es casi inexistente en comparación con la colangiografía intraoperatoria, con solo el 1 % de los cirujanos utilizando esta técnica.^(35,36)

Hashimoto y otros estudiaron la eficacia de la ecografía laparoscópica para identificar la unión del conducto biliar común con el cístico y encontraron que la ecografía laparoscópica era inexacta en el 6 % de los pacientes, predominantemente cuando el diámetro del colédoco era inferior a 5 mm. En la exploración longitudinal, ecografía laparoscópica proporciona una excelente información anatómica.⁽³⁵⁾

Una ventaja de la ecografía laparoscópica es que se puede utilizar antes o después de la disección del triángulo de Calot y, dado que no requiere mucho tiempo, se puede repetir según sea necesario. En la literatura, 7 autores utilizaron ecografía laparoscópica antes de la disección y 7 después.

Conclusiones

La ecografía está disponible en el quirófano, la Unidad de Cuidados Intensivos y el Departamento de Emergencias, por lo que se ha convertido en parte del arsenal del cirujano general. Tiene muchas ventajas porque es una técnica segura, rápida, no invasiva, portátil y repetible, que brinda imágenes dinámicas relevantes en tiempo real para el manejo del paciente. La revisión de la literatura muestra que la ecografía tiene el potencial de aumentar la seguridad en el manejo del paciente traumatizado en las enfermedades agudas quirúrgicas, así como también para la realización de procedimientos quirúrgicos.

Referencias bibliográficas

1. Donald I, Macvicar J, Brown T. Investigation of abdominal masses by pulsed ultrasound. *Lancet*. 1958;70(32):1-5. DOI: [https://doi.org/10.1016/S0140-6736\(58\)91905-6](https://doi.org/10.1016/S0140-6736(58)91905-6)
2. Statement on ultrasound examinations by surgeons. Committee on Emerging Surgical Technology and Education, American College of Surgeons. *Bull Am Coll Surg*. 1998 [acceso 08/01/2022];(83(6):37-40. Disponible en: <https://pubmed.ncbi.nlm.nih.gov/10180261/>
3. Menon N, Kumar S, Pawelec K, Khanna A. A systematic review of point-of-care abdominal ultrasound scans performed by general surgeons. *The Surgeon*. 2021;1-5. DOI: <https://doi.org/10.1016/j.surge.2021.01.014>
4. Cole-Beuglet C, Beique R. Continuous Ultrasound B-Scanning of Palpable Breast Masses. *Radiology*. 1975;117(1):37-40. DOI: <https://doi.org/10.1148/117.1.123>
5. Doust B, Maklad N. Ultrasonic B-mode examination of the gallbladder. Technique and criteria for the diagnosis of gallstones. *Radiology*. 1974;110(3):643-7. DOI: <https://doi.org/10.1148/110.3.643>
6. Kristensen J, Buemann B, Keuhl E. Ultrasonic scanning in the diagnosis of splenic haematomas. *Acta Chir Scand* 1971;137:653-7.
7. Whitsett MC. Ultrasound imaging and advances in system features. *Ultrasound Clin*. 2009;4:391-401.
8. Cristancho L, Granada JC. Ecografía en Cirugía General. *Rev Colom Cir*. 2019;(34):372-85. DOI: <https://doi.org/10.30944/20117582.517>
9. American Institute of Ultrasound in Medicine. AIUM Practice Guideline for the Performance of the Focused Assessment with Sonography for Trauma (FAST) Examination. *Journal of Ultrasound in Medicine*. 2014;(33(11):2047-56. DOI: <https://doi.org/10.7863/ultra.33.11.2047>
10. Van der Weide L, Popal Z, Terra M. Prehospital ultrasound in the management of trauma patients: Systematic review of the literature. *Injury*. 2019;(50(12):216775. DOI: <https://doi.org/10.1016/j.injury.2019.09.034>
11. Chan KK, Joo DA, McRae AD, Takwoingi Y, Premji ZA, Lang E, Wakai A. Chest ultrasonography versus supine chest radiography for diagnosis of pneumothorax in trauma

- patients in the emergency department. *Cochrane Database Syst Rev.* 2020;(7). DOI: <https://doi.org/10.1002/14651858.CD013031.pub2>
12. Bøtker MT, Jacobsen L, Rudolph SS. The role of point of care ultrasound in prehospital critical care: a systematic review. *Scand J Trauma Resusc Emerg Med.* 2018;(26(51)). DOI: <https://doi.org/10.1186/s13049-018-0518-x>
13. Adi O, Chuan TW, Rishya M. A feasibility study on bedside upper airway ultrasonography compared to waveform capnography for verifying endotracheal tube location after intubation. *Crit Ultrasound J.* 2013;5(7). DOI: <https://doi.org/10.1186/2036-7902-5-7>
14. Lages N, Vieira D, Dias J. Ultrasound guided airway access. *Brazilian Journal of Anesthesiology.* 2018;(6):624-32. DOI: <https://doi.org/10.1016/j.bjane.2018.06.009>
15. Moore CL, Copel JA. Point-of-care ultrasonography. *N Engl J Med.* 2011;(364(8):749-57. DOI: <https://doi.org/10.1056/NEJMra0909487>
16. Kotagal M, Quiroga E, Ruffatto BJ, Adedipe AA, Backlund BH, Nathan R, Roche A, Sajed D, Shah S. Impact of point-of-care ultrasound training on surgical residents' confidence. *J Surg Educ.* 2015;(72(4):82-7. DOI: <https://doi.org/10.1016/j.jsurg.2015.01.021>
17. Cacciavillan G, Perussia Daniel, Cervetti M. Correlación de Ecografía y Anatomía Patológica en Apendicitis Aguda. *REV ARGENT COLOPROCT.* 2015;(6(2):40-4.
18. Sánchez Ayllón JM. Utilidad de la Ecografía en el diagnóstico de Apendicitis Aguda en Hospital Nacional Almazor Aguinaga Asenjo-Chiclayo enero 2017-diciembre 2018 [Especialista de 2do Grado]. Universidad Nacional Pedro Ruiz Gallo; 2019.
19. Hernández García, María Elena, Serrano Colín, Leticia, Ayala González, Francisco. Correlación radiográfica y ecográfica en la apendicitis aguda. *Revista de Especialidades Médico-Quirúrgicas.* 2012 [acceso 12/01/2022];17(4):251-5. Disponible en: <https://www.redalyc.org/articulo.oa?id=47325181002>
20. Velázquez Hawkins C, Aguirre Machado W, Valdivia Béjar C, Ruiz Adarmes M, Cornejo Mozo C, Torres Cava M. Valor del Ultrasonido en el Diagnóstico y Manejo de la Apendicitis Aguda. *Revista de Gastroenterología del Perú.* 2007;27(3):259-63. DOI: <http://dx.doi.org/10.47892/rgp.2007.273.565>
21. Díaz-Pi O, Berty-Gutiérrez H, Martínez-Morales M, Rodríguez-Varela R, Álvarez-Arias A. Ultrasonido de urgencia realizado por cirujanos en pacientes ingresados en el

- Departamento de Urgencia. Revista Cubana de Cirugía. 2018 [acceso 12/01/2022];57(1). Disponible en: <http://www.revcirugia.sld.cu/index.php/cir/article/view/598>
22. Pereira J, Bass GA, Mariani D. Surgeon-performed point-of-care ultrasound for acute cholecystitis: indications and limitations: a European Society for Trauma and Emergency Surgery (ESTES) consensus statement. *Eur J Trauma Emerg Surg.* 2020;46:173-83. DOI: <https://doi.org/10.1007/s00068-019-01197-z>
23. Yokoe M, Hata J, Takada T, Strasberg SM, Asbun HJ, Wakabayashi G, *et al.* Tokyo Guidelines 2018: diagnostic criteria and severity grading of acute cholecystitis. *J Hepatobiliary Pancreat Sci.* 2018;25(1):41-54. DOI: <http://doi.org/10.1002/jhbp.515>
24. Ansaloni L, Pisano M, Coccolini F. 2016 WSES guidelines on acute calculous cholecystitis. *World J Emerg Surg* 2016;11:25. DOI: <https://doi.org/10.1186/s13017-016-0082-5>
25. Warttig S, Ward S, Rogers G; Guideline Development Group. Diagnosis and management of gallstone disease: summary of NICE guidance. *BMJ.* 2014 [acceso 12/01/2022];(349). DOI: <https://doi.org/10.1136/bmj.g6241>
26. European Association for the Study of the Liver. Clinical Practice Guidelines on the prevention, diagnosis and treatment of gallstones. *Journal of Hepatology.* 2016;(65(1):146-81. DOI: <https://doi.org/10.1016/j.jhep.2016.03.005>
27. Ultrasound Guidelines: Emergency, Point-of-Care, and Clinical Ultrasound Guidelines in Medicine. American College of Emergency Physicians. 2016 [acceso 08/01/2022]. Disponible en: <https://www.acep.org/patient-care/policy-statements/ultrasound-guidelines-emergency-point-of-care-and-clinical-ultrasound-guidelines-in-medicine/>
28. Jang T, Aubin C, Naunheim R. Minimum training for right upper quadrant ultrasonography. *Am J Emerg Med.* 2004;22(6):439-43. DOI: <https://doi.org/10.1016/j.ajem.2004.07.025>
29. Luck AJ, Maddern GJ. Intraoperative abdominal ultrasonography. *Br J Surg.* 1999;86(1):5-16. DOI: <https://doi.org/10.1046/j.1365-2168.1999.00990.x>
30. Schwartz GF, Goldberg BB, Rifkin MD, D'Orazio SE. Ultrasonography: an alternative to x-ray-guided needle localization of nonpalpable breast masses. *Surgery.* 1988 Nov;104(5):870-3. PMID: 3055396.

31. Escudero De Fez Ma Dolores, Prat Calero Antonio, Agramunt Lerma Marcos, Cardona Henao John Deiver, Guastella Almeida Ticiano Pablo, Landete Molina Francisco. Utilidad de la ecografía intraoperatoria en la exéresis de las lesiones no palpables de la mama. Experiencia y revisión de conjunto. Rev. chil. obstet. ginecol. 2019;84(2):166-77. DOI: <http://dx.doi.org/10.4067/S0717-75262019000200166>.
32. De Argacha Junyent P. Cirugía ecoguiada en cáncer de mama comparada con la Técnica de Roll [Doctora en Ciencia]. Universidad Internacional de Catalunya; 2021.
33. Claudiu-Dumitru D, Rednic N, Munteanu D, Cazacu M. Clinical Practice Guidelines on the prevention, diagnosis and treatment of gallstones. Journal of Hepatology. 2014;(16(2)):114-8. DOI: <https://doi.org/10.11152/mu.2013.2066.162.cdd1nr2>
34. Pino MA, Imperato A, Musca I, Maugeri R, Giammalva GR, Costantino G, *et al.* New Hope in Brain Glioma Surgery: The Role of Intraoperative Ultrasound. A Review. Brain Sciences. 2018;8(11):202. DOI: <https://doi.org/10.3390/brainsci8110202>
35. Dili A, Bertrand C. Laparoscopic ultrasonography as an alternative to intraoperative cholangiography during laparoscopic cholecystectomy. World J Gastroenterol. 2017;23(29):5438-50. DOI: <https://doi.org/10.3748/wjg.v23.i29.5438>. PMID: 28839445; PMCID: PMC5550794.
36. Sebastian M, Rudnicki J. Recommendation for cholecystectomy protocol based on intraoperative ultrasound a single-centre retrospective case-control study. Wideochir Inne Tech Maloinwazyjne. 2021;16(1):54-61. DOI: <https://doi.org/10.5114/wiitm.2020.93999>
37. Pesce A, Piccolo G, Lecchi F, Fabbri N, Diana M, Feo CV. Fluorescent cholangiography: An up-to-date overview twelve years after the first clinical application. World J Gastroenterol. 2021;27(36):5989-6003. DOI: <http://doi.org/10.3748/wjg.v27.i36.5989>. PMID: 34629815; PMCID: PMC8476339.

Conflicto de intereses

Los autores declaran que no tienen conflicto de intereses.

Contribuciones de los autores

Conceptualización y redacción: Alain David Medina Lago.

Conceptualización y revisión: Oscar Díaz Pi.

Redacción del borrador original: Isabela Bezerra Ferreira da Silva, Hedgar Bertly Gutiérrez.