

## Teratocarcinoma gigante de mediastino anterosuperior

MSc. Dr. Gustavo de J. Bermúdez Yera<sup>1</sup>✉, Dr. Nazaret Argueta Cáceres<sup>2</sup>, MSc. Dr. Ernesto Chaljub Bravo<sup>1</sup> y Dr. Rodolfo Morales Valdés<sup>3</sup>

<sup>1</sup>Servicio de Cirugía Cardiovascular, Cardiocentro Ernesto Che Guevara. Santa Clara, Villa Clara, Cuba.

<sup>2</sup>Ayudante del Servicio de Cirugía Cardiovascular, Universidad de Ciencias Médicas de Villa Clara. Santa Clara, Villa Clara, Cuba.

<sup>3</sup>Servicio de Cirugía General, Hospital Universitario Arnaldo Milián Castro. Santa Clara, Villa Clara, Cuba.

*Full English text of this article is also available*

### INFORMACIÓN DEL ARTÍCULO

Recibido: 10 de noviembre de 2018

Aceptado: 13 de diciembre de 2018

### Conflictos de intereses

Los autores declaran que no existen conflictos de intereses

### RESUMEN

Los tumores de células germinales no son tan frecuentes, dentro de ellos se encuentra el teratoma como el más usual en ubicación mediastinal, es más habitual en hombres jóvenes cuando es maligno (teratocarcinoma), con una relación por género de 13,5:1, y una edad promedio de 26 años. Se describe la evolución de un hombre de 19 años de edad con un tumor mediastinal, con metástasis pulmonares e infiltración intracardiaca, resecado satisfactoriamente, cuyos síntomas más frecuentes fueron: disnea, dolor retroesternal, fiebre, tos, pérdida de peso y síndrome de vena cava superior. El diagnóstico se realizó por radiografía de tórax y tomografía axial computarizada. Se logró realizar la excéresis total del tumor y las metástasis, así como la tumoración intracardiaca, con reparación de la válvula tricúspide. El paciente ha tenido una evolución satisfactoria durante el primer año de seguimiento.

**Palabras clave:** Neoplasias del mediastino, Células germinativas, Neoplasias de tejido gonadal, Tumor de células germinales extragonadal

### *Giant teratocarcinoma of anterosuperior mediastinum*

### ABSTRACT

*Germ cell tumors are not so frequent; among them, teratomas are most common in the mediastinal location. Teratomas in young men are usually malignant (teratocarcinoma), with a gender ratio of 13.5:1, and an average age of 26 years. We describe the evolution of a 19-year-old man with a mediastinal tumor, with pulmonary metastases and intracardiac infiltration, successfully removed; whose most frequent symptoms were: dyspnea, retrosternal pain, fever, cough, weight loss and superior vena cava syndrome. The diagnosis was made by chest x-ray and computed tomography. Total removal of the tumor and metastases was achieved, as well as the intracardiac tumor, with tricuspid valve repair. The patient had a satisfactory outcome during the first follow-up year.*

**Keywords:** Mediastinal neoplasms, Germ cells, Gonadal tissue neoplasms, Extragonadal germ cell tumor

✉ GJ Bermúdez Yera  
Cardiocentro Ernesto Che Guevara  
Calle Cuba 610  
e/ Barcelona y Capitán Velasco.  
Santa Clara 50200. Villa Clara, Cuba.  
Correo electrónico:  
gustavodejesus@infomed.sld.cu

### INTRODUCCIÓN

Los tumores de mediastino tienen baja frecuencia, se describe una inciden-

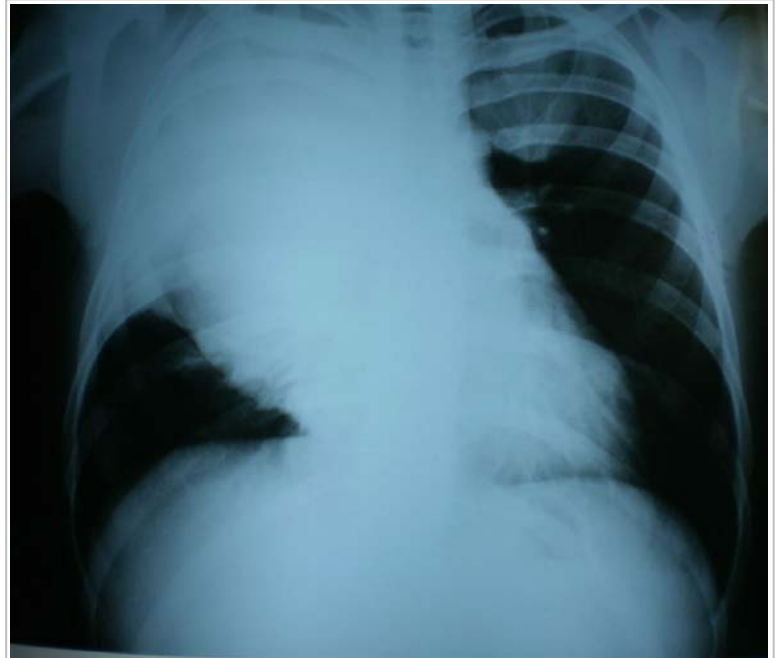cia de 1/100000, los de mediastino anterior son los más habituales y dentro de ellos, los del timo, seguidos de los linfomas y los de células germinales, los que representan del 10 al 15% en el adulto. Los teratomas son los más frecuentes, generalmente en jóvenes en la segunda década de la vida. Los malignos se aprecian más en el sexo masculino, desde el punto de vista anatomopatológico poseen células de las tres capas embrionarias y raras al sitio donde se originan. Pueden presentar tejido como: pelos, uñas, dientes, piel, tejido pancreático, entre otros. Usualmente son asintomáticos hasta alcanzar un gran crecimiento con síntomas compresivos, y se originan debido a un fallo en la migración de dichas células durante la gestación<sup>1,2</sup>.

La clínica de los tumores mediastínicos va a depender de la localización, tamaño y tipo de tumor; así, puede constituir un hallazgo en la radiografía de tórax. Los síntomas que con más frecuencia se presentan son: dolor torácico, tos, disnea, infecciones respiratorias recidivantes y disfagia. Pueden aparecer también síntomas generales como: fiebre, pérdida de peso y malestar general. Algunos pacientes presentan ginecomastia, debido a la producción de beta-gonadotropina humana<sup>3,4</sup>.

Los tumores de células germinales no son tan frecuentes, dentro de ellos se encuentra el teratoma de mediastino que es el que más aparece en hombres con un 90% de incidencia, casi siempre maligno y sintomático (teratocarcinoma). Se presenta más en jóvenes con una relación por género de 13,5:1, y una edad promedio de 26 años<sup>3</sup>.

## CASO CLÍNICO

Se presenta el caso de un varón de 19 años de edad, aparentemente saludable, que comenzó con decaimiento, febrícula vespertina, tos y pérdida de peso, agudizado en el último mes antes de su ingreso. La radiografía de tórax (**Figura 1**) evidenció un ensanchamiento mediastínico importante, extendido al vértice del pulmón derecho y la tomografía axial computarizada, lesiones metastásicas en ambos pulmones. Ante la imposibilidad de realizar biopsia, se decidió comenzar tratamiento oncológico neoadyuvante. Apareció fiebre persistente y se inició tera-

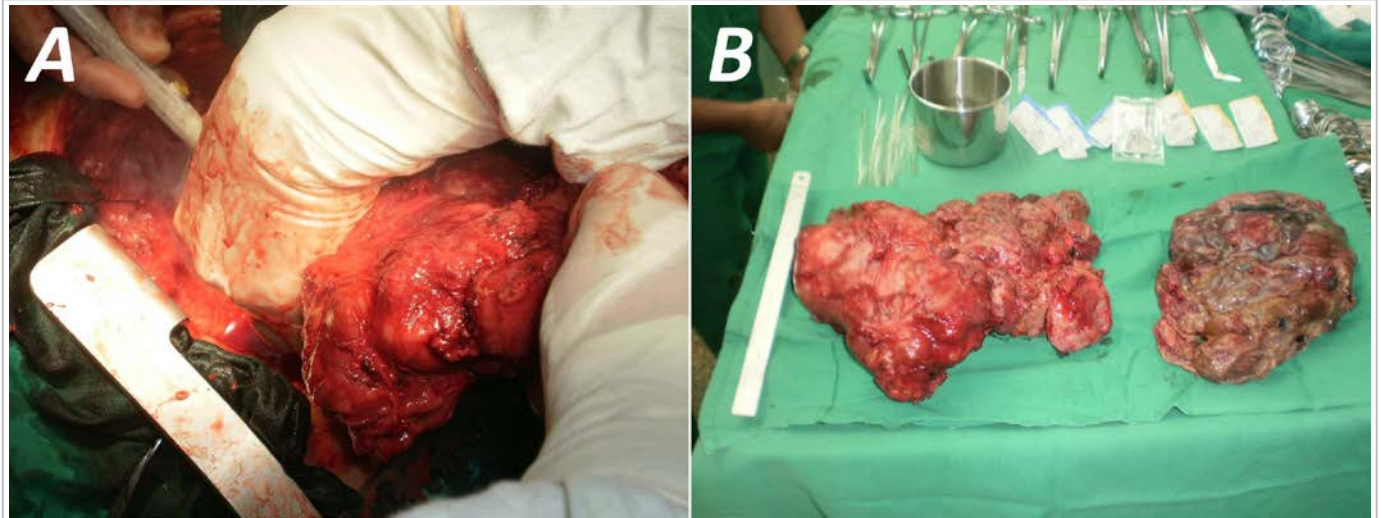


**Figura 1.** Radiografía preoperatoria posteroanterior de tórax.

pia antibiótica, pero el paciente continuó con evolución clínica desfavorable, anorexia, astenia marcada, deterioro progresivo y presencia de edema en esclavina, más evidente en el miembro superior derecho.

Una semana después tuvo un episodio de fibrilación auricular con respuesta ventricular rápida. Se realizó un ecocardiograma transtorácico donde se detectó una masa en la aurícula derecha, con imagen tumoral en válvula tricúspide, sugestiva de vegetación, por lo que se interconsultó con cirugía cardiovascular. Independientemente al riesgo quirúrgico y las dificultades técnicas que se encontrarían al acceder al corazón, se decidió la intervención quirúrgica, con el diagnóstico preoperatorio de tumor maligno de mediastino con metástasis pulmonares y posible endocarditis infecciosa sobre válvula tricúspide (*versus* infiltración o metástasis), en un paciente inmunodeprimido y con fiebre persistente.

Para garantizar una mejor atención, se requirió la actuación conjunta con cirugía torácica para la parte pulmonar. Se planificó entonces una cirugía de gran envergadura para, en un primer momento, realizar resección total de la gigantesca tumoración mediastinal y sus metástasis pulmonares (**Figura 2**) y, posteriormente, durante el mismo acto quirúrgico, con circulación extracorpórea, exéresis del tumor intracardiaco en aurícula derecha.

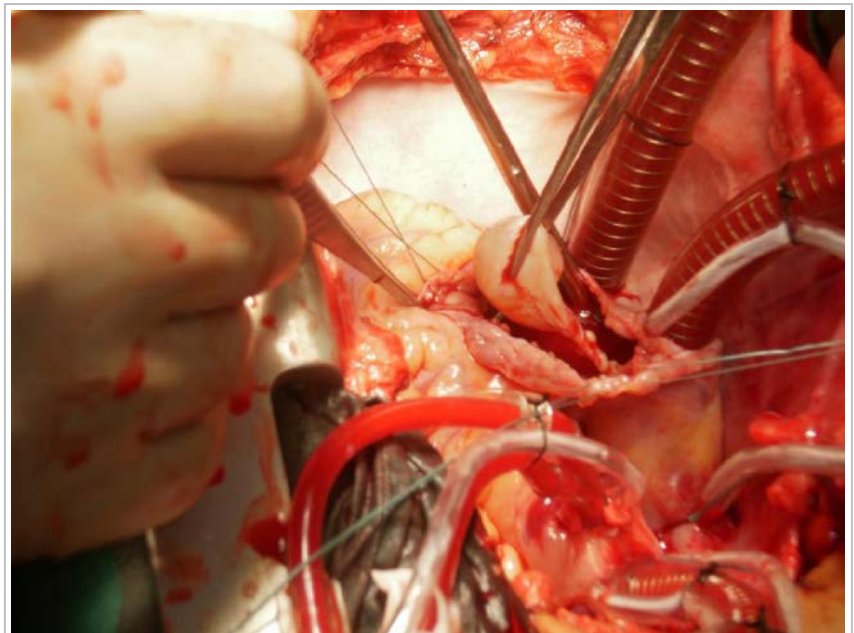


**Figura 2.** A. Extracción de una parte del tumor. B. Segmentos tumorales extraídos del mediastino.

Se inició el acto quirúrgico con un equipo multidisciplinario de cirujanos cardíacos y torácicos, se abordó el mediastino por una esternotomía mediana longitudinal y se evidenció la gran masa tumoral en mediastino anterior. Se comenzó su disección para exéresis y se logró ir separando las estructuras vecinas, la masa tenía una gran extensión hacia el vértice pulmonar derecho sin infiltrarlo, todo procedente del mediastino anterior. El tumor estaba adherido a la cava superior y fue muy difícil su disección, con necesidad de reparar el vaso en cuestión, con sutura, por lesión. Se realizó, además, la revisión de ambos pulmones donde se encontraron y resecaron múltiples nódulos metastásicos, los mayores en la base izquierda y el vértice derecho. Posteriormente se realizó canulación arterial (aorta ascendente, cánula 24) y venosa (bicava, a través de aurícula derecha) para garantizar la derivación cardiopulmonar total. Se realizó apertura de la aurícula derecha donde se encontró la masa que afectaba al velo anterior tricuspídeo, se extrajo la lesión tumoral como ramillete y, finalmente, un quiste de 2 cm de diámetro (**Figura 3**); para su exéresis total fue imprescindible resecar su base en el velo afectado, lo que motivó la repara-

ción de esta válvula, con la consecuente necesidad de parada cardíaca normotérmica. Posteriormente se procedió a la salida del paro cardíaco anóxico y el baipás cardiopulmonar, la decanulación y el cierre por planos, previa hemostasia cuidadosa.

Se logró el objetivo propuesto desde el punto de vista quirúrgico, además de obtener la pieza para el diagnóstico histológico, que informó: teratocarcinoma de mediastino de alto grado de malignidad, con



**Figura 3.** Exéresis de tumoración intracardiaca.



infiltración intracardiaca y toma valvular tricuspídea; además, metástasis pulmonares en los nódulos resecados. Se comenzó entonces la quimioterapia y, al año de seguimiento, en régimen de tratamiento por ensayos clínicos, el paciente se encuentra libre de síntomas, con recuperación total de su peso y reincorporado a su vida social.

## COMENTARIO

Los tumores germinales del mediastino son poco frecuentes<sup>1-3</sup>, pero cuando se presentan, constituyen un gran reto quirúrgico y muchas veces demandan atención multidisciplinaria. Muchos de ellos, como los teratomas o teratocarcinomas, requieren tratamiento quirúrgico y posteriormente quimioterapia<sup>5-8</sup>.

Nos encontramos ante un caso difícil por su edad y su condición médica, que obligó a apresurarse en tomar una conducta porque no tenía un diagnóstico histológico debido a la localización del tumor y al peligro de lesionar estructuras importantes al momento de tomar una muestra para biopsia. La decisión del tratamiento quirúrgico fue posterior a varias discusiones, igual que el diagnóstico de endocarditis infecciosa, que en un momento se planteó por el cuadro febril persistente y la inmunodepresión; pero en medicina es necesario ser unicistas y lo más lógico era pensar en una infiltración cardíaca del tumor mediastinal.

El pronóstico de este paciente no es realmente satisfactorio por la presencia de una enfermedad en estadio muy avanzado con metástasis pulmonares e infiltración cardíaca, y la cirugía es un verdadero desafío por la envergadura y el elevado riesgo. Una intervención quirúrgica que entraña combinar la actuación sobre más de un órgano y uno de ellos vital, con escasos informes en la literatura que obliguen a realizar este tipo de operación combinada pulmonar y cardíaca.

El diagnóstico de este tipo de tumores se puede realizar por diversos exámenes radiológicos en los que se aprecia un ensanchamiento del mediastino o una gran tumoración en dependencia del momento del estudio. Es muy necesaria la biopsia para definir la stirpe histológica y su tratamiento, pues de poder realizar la cirugía exéretica, la probabilidad de curación es elevada. Los teratomas, en la mayoría de casos, son usualmente quirúrgicos en un primer tiempo, mientras que el resto de ellos, aunque tienden a presentarse con un patrón invasivo, tienen buen pronóstico con el uso de la quimioterapia<sup>5-7</sup>.

En algunos casos es necesaria la resección quirúrgica de restos tumorales, en un segundo momento, donde resulta de buen pronóstico el hallar un tumor necrosado. En el caso de los tumores benignos, la extirpación quirúrgica es el tratamiento de elección, para los técnicamente resecables, y casi siempre se acompaña de curación. En los malignos, la aparente resección completa no es garantía de curación, por lo que debe considerarse la quimioterapia adyuvante, aunque –a pesar de eso– algunos han tenido recidivas<sup>8,9</sup>.

El tratamiento de este tipo de pacientes es multidisciplinario y requiere, entre otros, de la participación conjunta entre especialistas de neumología, cirugía torácica y oncología<sup>3</sup>.

## BIBLIOGRAFÍA

1. Arnault V, Beaulieu A, Lifante JC, Sitges Serra A, Sebag F, Mathonnet M, *et al.* Multicenter study of 19 aortopulmonary window parathyroid tumors: the challenge of embryologic origin. *World J Surg.* 2010;34(9):2211-6.
2. Esme H, Eren S, Sezer M, Solak O. Primary mediastinal cysts: clinical evaluation and surgical results of 32 cases. *Tex Heart Inst J.* 2011;38(4):371-4.
3. Fraser RS, Colman NC, Müller NL, Paré PD, eds. *Synopsis of diseases of the chest.* 3ra. ed. Philadelphia: WB Saunders; 2005.
4. Hutchinson CB, Wang E. Primary mediastinal (thymic) large B-cell lymphoma: a short review with brief discussion of mediastinal gray zone lymphoma. *Arch Pathol Lab Med.* 2011;135(3):394-8.
5. Ronson RS, Duarte I, Miller JI. Embryology and surgical anatomy of the mediastinum with clinical implications. *Surg Clin North Am.* 2000;80(1):157-69.
6. Díaz VM, Khosravi P, Hernández B, Encinas S, Arranz JA, Pérez-Manga G. Tumores germinales mediastínicos. *An Med Interna.* 2008;25(5):241-3.
7. Duwe BV, Serman DH, Musani AI. Tumors of the mediastinum. *Chest* 2005;128(4):2893-909.
8. Moran CA, Suster S. Primary germ cell tumors of the mediastinum: I. Analysis of 322 cases with special emphasis on teratomatous lesions and a proposal for histopathologic classification and clinical staging. *Cancer.* 1997;80(4):681-90.
9. Mainieri-Hidalgo JA, Rees-Alpizar V, Gamboa-González I, Mainieri-Breedy M. Tumores de células germinales del mediastino. Experiencia con 29 pacientes. *Acta Méd Costarric.* 2013;55(3):128-31.