

## Importancia de la sincronía aurículo-ventricular para el gasto cardíaco en un paciente con insuficiencia cardíaca y fracción de eyección reducida

Dr. Marcelo V. Puga Bravo<sup>✉</sup> y Dra. Yisel Gallardo Medina

Servicio de Cardiología, Instituto de Cardiología y Cirugía Cardiovascular. La Habana, Cuba.

*Full English text of this article is also available*

### INFORMACIÓN DEL ARTÍCULO

Recibido: 18 de octubre de 2018

Aceptado: 1 de noviembre de 2018

### Conflictos de intereses

Los autores declaran que no existen conflictos de intereses

AV: aurículo-ventricular

PAM: presión arterial media

### RESUMEN

Hombre de 80 años de edad, con antecedentes de miocardiopatía dilatada de origen isquémico, con disfunción sisto-diastólica del ventrículo izquierdo, que inicialmente presentó *flutter* auricular con inestabilidad hemodinámica y se realizó cardioversión eléctrica, luego de la cual se obtuvo un ritmo no precedido de onda P a 40 latidos por minuto, que fue interpretado como fibrilación auricular bloqueada; razón por la que se le colocó un marcapasos externo. Durante su evolución se realizó electrocardiograma de 12 derivaciones, donde se evidenció estimulación ventricular permanente con conducción retrógrada (ventrículo-auricular). Se disminuyó la frecuencia de estimulación para priorizar el ritmo espontáneo del paciente y se obtuvo marcada mejoría de la curva de presión arterial.

**Palabras clave:** Sistema de conducción cardíaco, Conducción retrógrada, Función atrial, Estimulación cardíaca artificial, Síndrome de marcapasos

### *Importance of atrioventricular synchrony for cardiac output in a patient with heart failure and reduced ejection fraction*

### ABSTRACT

An 80-year-old male patient is presented, with previous dilated cardiomyopathy of ischemic etiology, with systo-diastolic left ventricular dysfunction, who initially presented atrial flutter and hemodynamic instability, thus, an electrical cardioversion was performed. After this procedure, a blocked atrial fibrillation was observed. Thus, an external pacemaker was placed. During the evolution, a 12 lead electrocardiogram was performed, showing permanent ventricular stimulation with retrograde conduction (ventriculo-atrial). The pacing rate was diminished for prioritizing the patient's spontaneous rhythm resulting in an improvement of the blood pressure curve.

**Keywords:** Heart conduction system, Retrograde conduction, Atrial function, Artificial cardiac pacing, Pacemaker syndrome

✉ M Puga Bravo

Instituto de Cardiología y Cirugía Cardiovascular. Calle 17 N° 702. Vedado, CP 10400. La Habana, Cuba. Correo electrónico: marcelopuga@hotmail.es

### INTRODUCCIÓN

Durante el ciclo cardíaco, al final de la diástole e inmediatamente antes de que se desencadene la sístole, la aurícula se contrae, lo que impulsa hacia el ventrículo una cantidad de sangre que incrementa notablemente el volu-

men de eyección ventricular. Para lograr el aporte máximo, es preciso que el instante de activación eléctrica de la aurícula se encuentre en sincronía perfecta con el momento en que se inicia la contracción ventricular. La coordinación entre la activación eléctrica de la aurícula y el ventrículo, y la contracción mecánica se denomina sincronía aurículo-ventricular (AV)<sup>1</sup>. La existencia de una óptima sincronía AV puede incrementar el gasto cardíaco entre un 25 y un 30%. Los pacientes con anomalías del funcionamiento diastólico o sistólico son especialmente dependientes de este aporte auricular<sup>1</sup>.

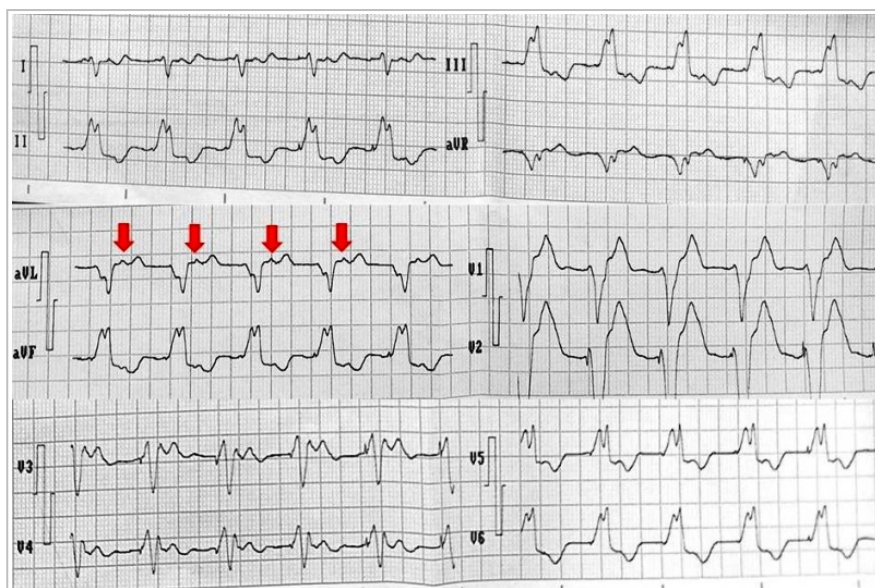
## CASO CLÍNICO

Hombre de 80 años de edad, que se presenta en el departamento de emergencias con palpitations, disnea intensa y decaimiento marcado. La historia clínica del paciente reveló antecedentes de infartos de miocardio no reperfundidos de cara anterior e inferior hacía 1 y 19 años, respectivamente; además de hipertensión arterial controlada y miocardiopatía dilatada de causa isquémica, con fracción de eyección del ventrículo izquierdo (FEVI) levemente reducida (42%). Fue interpretado como un cuadro de insuficiencia cardíaca aguda e hipotensión arterial (80/50 mmHg) y se le realizó un electrocardiograma de 12 derivaciones, donde se evidenció una taquicardia con QRS ancho, regular, a 150 latidos por minuto (l/min), con ondas F, mediante el cual se diagnosticó un *flutter* auricular más bloqueo de rama derecha del haz de His (patrón basal), con inestabilidad hemodinámica; razón por la que se realizó cardioversión eléctrica sincrónica, luego de lo cual se observó un ritmo regular a 40 l/min, bloqueo de rama derecha y ausencia de onda P, que fue interpretado como fibrilación auricular bloqueada, para lo cual se colocó un marcapasos externo en modo VVI, a 80 l/min de frecuencia cardíaca.

Con el paciente aún en bajo gasto cardíaco e insuficiencia respiratoria importante, se inició

ventilación mecánica invasiva e infusión de inotrópicos (dopamina) y vasopresores (norepinefrina), con lo que se obtuvieron cifras tensionales aceptables (90/50 mmHg) y una presión arterial media (PAM) de 63 mmHg. En gasometrías posteriores se observó una acidosis metabólica e hiperpotasemia de difícil control, a lo que se sumó oligoanuria marcada. Por la inestabilidad hemodinámica y respiratoria, y el franco cuadro de bajo gasto cardíaco fue trasladado a la unidad de cuidados intensivos, donde –durante su recepción– llamó la atención al examen físico, entre otras cosas, la presencia de ondas A «en cañón» regulares. Se realizó electrocardiograma (**Figura 1**), donde se observó estimulación permanente de marcapasos a 80 l/min, con conducción retrógrada (onda P posterior a cada complejo QRS).

Al constatar esta conducción ventrículo-auricular, causante de las ondas A «en cañón», se descarta el diagnóstico actual de fibrilación auricular bloqueada, por lo que se disminuye a 40 l/min la frecuencia de estimulación del marcapasos y se obtiene un ritmo sinusal regular a 70 l/min, con bloqueo de rama derecha. Inmediatamente desaparecieron las ondas A descritas y se evidenció un aumento importante de la presión arterial de 100/59 mmHg (PAM 72 mmHg) a 137/65 mmHg (PAM 89 mmHg). Concomi-



**Figura 1.** Electrocardiograma que muestra estimulación ventricular mediante marcapasos externo. Nótese el trazado con espigas que preceden a complejos QRS anchos con morfología de bloqueo de rama izquierda, propio de la estimulación del ventrículo derecho, y la presencia de ondas P a continuación de los complejos QRS (conducción retrógrada ventrículo-auricular), fácilmente visibles en la derivación aVL (flechas).

tantemente con el uso de diuréticos, inotrópicos, vasopresores, modificación de los parámetros ventilatorios y correcciones del medio interno, en las 3 horas siguientes la diuresis mejoró de 0,09 a 2,3 ml/kg/h, el pH aumentó de 7,30 a 7,40 y el potasio disminuyó de 8 a 4,5 mEq/L.

La **figura 2** muestra la variación en los parámetros de monitorización de este paciente con y sin estimulación ventricular mediante marcapasos. Posteriormente se realizó un ecocardiograma transtorácico que demostró necrosis en cara anterior e inferior, una fracción de eyección del ventrículo izquierdo de 37% y una excursión sistólica en el plano del anillo tricúspideo (TAPSE, por sus siglas en inglés) de 10 mm; además de una disfunción diastólica grado II con presión elevada en la aurícula izquierda.

## COMENTARIO

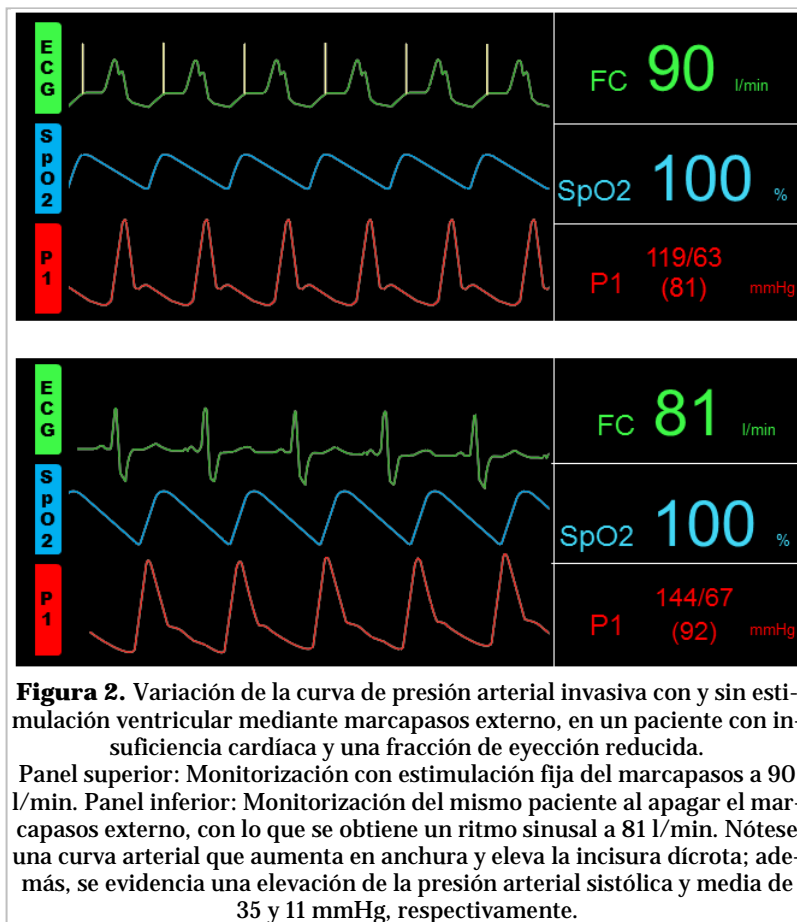
Durante el ciclo cardíaco, las aurículas tienen dos funciones principales, una de transporte y la otra de reservorio. Como los ventrículos, las aurículas responden a un aumento de la longitud de la fibra con un aumento de la fuerza de contracción y, en reposo, la contracción auricular contribuye en un 25-30% al llenado ventricular<sup>1,2</sup>.

Dos de los principalmente mecanismos responsables de la pérdida del aporte de la contracción auricular al gasto cardíaco, coincidentemente se presentaron en este caso. El primero de ellos es la pérdida de la sístole auricular secundaria a arritmias supraventriculares, entre ellas el *flutter* auricular. El segundo mecanismo es debido al llamado síndrome de marcapasos que se puede presentar con disociación AV o asociación AV 1:1 que resulte en una secuencia adversa de contracción ventricular y auricular. La relación entre los tiempos de activación AV que más repercute en la hemodinámica ocurre durante la estimulación ventricular con conducción retrógrada (ventrículo-auricular), lo que produce una sincronía reversa (VA) con contracción auricular mientras las válvulas mitral

y tricúspide se encuentran cerradas, lo que origina una regurgitación venosa (onda A «en cañón»), con alteración en el llenado ventricular y distensión auricular<sup>3</sup>, tal como sucedió en este caso.

Si bien se ha demostrado que la sincronía AV es importante para mantener una fisiología cardíaca normal en todo tipo de paciente, lo es aún más en aquellos con disfunción ventricular tanto sistólica como diastólica. Varios estudios han demostrado que, en pacientes con disminución de la adaptabilidad (*compliance*) diastólica del ventrículo izquierdo de cualquier causa, la sístole auricular sincrónica aumenta el volumen telediastólico, la presión telediastólica y el volumen sistólico en un 15, 30 y 35%<sup>4,5</sup>. Estos cambios hemodinámicos aumentan la presión arterial sistólica hasta en 50 mmHg, en este caso la presión arterial sistólica aumentó 37 mmHg.

Se advierte, pues, la importancia de la sincronía AV en el llenado ventricular en un paciente con insuficiencia cardíaca y una fracción de eyección disminuida, lo que desarrolló un deterioro hemodinámico importante al perder el aporte de la contrac-



ción auricular al gasto cardíaco, en primera instancia por la presencia de *flutter* auricular y posteriormente, por el desarrollo de un síndrome de marcapasos con conducción retrógrada.

## **BIBLIOGRAFÍA**

1. Swerdlow CD, Wang PJ, Zipes DP. Marcapasos y desfibriladores automáticos implantables. En: Mann DL, Zipes DP, Libby P, Bonow RO, eds. Braunwald. Tratado de Cardiología. Texto de Medicina Cardiovascular. Philadelphia: Elsevier; 2016. p. 721-47.
2. Wiggers CJ, Katz LN. The contour of the ventricular volume curves under different conditions. *Am J Physiol.* 1922;58:439-75.
3. Erlebacher JA, Danner RL, Stelzer PE. Hypotension with ventricular pacing: an atria vasodepressor reflex in human beings. *J Am Coll Cardiol.* 1984;4(3):550-5.
4. Rene A, Génereux P, Ezekowitz M, Kirtane D, Xu K, Mehran R, *et al.* Impact of atrial fibrillation in patients with ST-elevation myocardial infarction treated with percutaneous coronary intervention (from the HORIZONS-AMI [Harmonizing Outcomes With Revascularization and Stents in Acute Myocardial Infarction] trial). *Am J Cardiol.* 2014;113(2):236-42.
5. Romero JD, Lezáun R, Maraví C, Ruiz V, García J, de los Arcos E. Relación entre la sincronía aurículo-ventricular y la presión sistémica. *Rev Esp Cardiol.* 2001;54(2):234-5.