

Toracotomía axilar vertical posterior extendida

Dr. Rodolfo E. Morales Valdés¹✉, MSc. Dr. Yoandy López-de la Cruz² y Dr. Rodolfo Morales Mato²

¹ Servicio de Cirugía General, Hospital Universitario Arnaldo Milián Castro. Santa Clara, Villa Clara, Cuba.

² Servicio de Cirugía Cardiovascular, Hospital Provincial Universitario Cardiocentro Ernesto Guevara. Santa Clara, Villa Clara, Cuba.

Full English text of this article is also available

INFORMACIÓN DEL ARTÍCULO

Recibido: 18 de abril de 2019
Aceptado: 30 de mayo de 2019

Conflictos de intereses

Los autores declaran que no existen conflictos de intereses

RESUMEN

Las toracotomías axilares están entre las más descritas y modificadas en la historia de la cirugía. A pesar del sostenido desarrollo de la cirugía torácica video-asistida, es ineludible el protagonismo de las toracotomías clásicas en la práctica quirúrgica actual, en especial cuando no están disponibles las opciones mínimamente invasivas. La toracotomía axilar vertical posterior extendida, surgió hace casi 30 años a partir de la introducción de innovadoras modificaciones a incisiones torácicas axilares previamente descritas. Una extensa revisión bibliográfica permite afirmar que nunca antes ha sido informada una toracotomía axilar que contenga al unísono todas las características distintivas que la que ahora se presenta. Se discuten sus principales ventajas en relación con la disminución del tiempo operatorio y de las complicaciones durante y después de la cirugía.

Palabras clave: Toracotomía, Cirugía Torácica, Absceso, Pulmones, Neumonec-tomía

Extended posterior vertical axillary thoracotomy

ABSTRACT

Axillary thoracotomies are among the most described and modified in the history of surgery. Despite the sustained development of video-assisted thoracic surgery, the role of classic thoracotomies in current surgical practice is unavoidable, especially when minimally invasive options are not available. Extended posterior vertical axillary thoracotomy emerged almost 30 years ago from the introduction of innovative modifications to axillary thoracic incisions previously described. An extensive literature review makes it possible to affirm that an axillary thoracotomy, which contains all the distinctive features that the one presented herein, has never been reported before. Its main advantages are discussed in relation to the decrease in the operating time and complications during and after surgery.

Keywords: Thoracotomy, Thoracic Surgery, Abscess, Lung, Pneumonectomy

INTRODUCCIÓN

De acuerdo a lo relatado por Fabricio de Acquapendente en *Crisol de la Cirugía* (1676)¹, fue probablemente Hipócrates el primer cirujano torácico que prolongó sus incisiones hasta la región lateral del tórax, a la cual se refirió como axila o sobaco, por lo que el origen de las toracotomías axila-

✉ RE Morales Valdés

Calle Ira N° 67.

Rpto. Osvaldo Herrera. Santa Clara
CP 50100. Villa Clara, Cuba.

Correo electrónico:
rodolfomv@infomed.sld.cu

res debe situarse alrededor de 23 siglos antes del momento oficialmente reconocido por la historia médica contemporánea.

La práctica de las toracotomías verticales en diferentes localizaciones de la región axilar ha respondido siempre a la necesidad y conveniencia de los cirujanos. Cuando el 7 de octubre de 1893, el estadounidense George Ryerson Fowler comunicó –por primera vez en la historia de la medicina moderna– un abordaje a la cavidad torácica en esa localización anatómica, para decorticar un empiema crónico, precisó involucrar en su incisión elíptica el seno de drenaje de una fístula pleurocutánea². En 1942 Eugenio Morelli, para toracoplastias superiores, comenzó a practicar una incisión recta longitudinal (vertical)³, presumiblemente con el objetivo de disminuir el tiempo parietal de las toracotomías previamente descritas. Seis años después, Sir Denis John Wolko Browne describió, posiblemente, la única toracotomía axilar vertical posterior que puede encontrarse en los libros de cirugía, de tamaño mediano, pero aparentemente conveniente para el abordaje a determinados órganos del mediastino posterior³. Finalmente en la década de 1970, Hurtado Hoyo⁴, Baeza y Foster⁵, entre otros, describieron otros abordajes laterales verticales cuya diferencia fundamental radicaba en la extensión de la herida quirúrgica.

Entre 1992 y 1995 el autor principal de este artículo ideó y perfeccionó un abordaje vertical a la cavidad torácica fundamentado en la introducción de varias modificaciones a toracotomías axilares longitudinales previamente descritas. Hasta la fecha, cerca de 2000 pacientes han sido intervenidos a través de esta incisión, que ha permitido tratar un sinnúmero de afecciones torácicas y mediastinales. Después de casi tres décadas de experiencia, un análisis profundo de las descripciones clásicas de incisiones homólogas, permiten aseverar que la toracotomía axilar posterior vertical extendida presenta características distintivas, que la convierten en un innovador método de abordaje a la cavidad pleural, con múltiples ventajas cuando se compara con otras incisiones torácicas.

TÉCNICA QUIRÚRGICA

La técnica que se presenta puede realizarse en prácticamente cualquier paciente en el que se necesite el abordaje electivo o de urgencia a cualquier órgano de la cavidad torácica ipsilateral y a algunos procesos patológicos del mediastino.

Sus características más distintivas radican en el desarrollo de una incisión vertical de tamaño variable (mayor que la mediana de Browne y menos am-

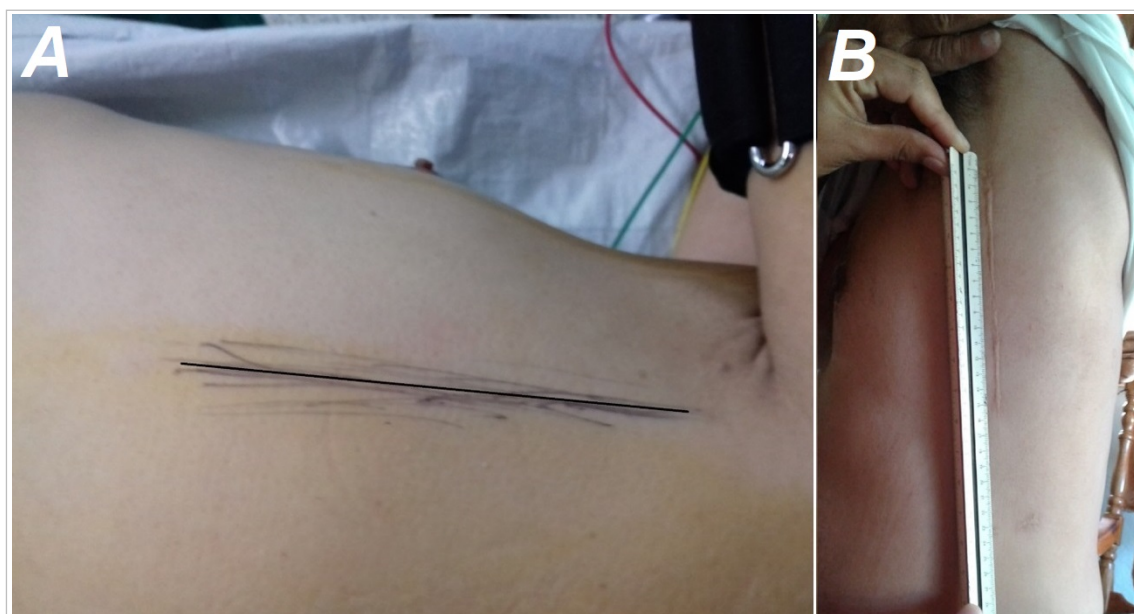


Fig. 1. Características anatómicas superficiales de la incisión. **A.** Localización de la incisión en la línea axilar posterior. **B.** Resultado estético de una toracotomía axilar posterior vertical extendida de aproximadamente 15 cm de longitud, al año de la cirugía.

plia que la de Hoyo, en dependencia de la talla del paciente), ejecutada en la línea axilar posterior, que al tomar como referencia el borde anterior del músculo dorsal ancho, facilita la orientación anatómica del cirujano (**Fig. 1** y **Fig. 2**). En la fase parietal no se construye ningún tipo de colgajo ni se resecan, cortan o desperiostizan costillas.

La posición y preparación del paciente es la habitualmente empleada en las toracotomías axilares longitudinales. La incisión de piel se extiende desde el borde del vello axilar hasta el 9º arco costal. Se profundiza por planos, sin desarrollo de colgajos cutáneos o musculares. Ligados los vasos del músculo serrato, se toma ese punto como referencia para penetrar en sus fibras mediante disección roma hasta acceder y abrir el 5º espacio intercostal (**Fig. 3**), mediante la desinserción de las fibras de sus músculos a lo largo del borde superior de la 6ª costilla.

Un detalle técnico a destacar consiste en la importancia de hacer coincidir la colocación de los separadores costales y la abertura del campo quirúrgico con una óptima relajación muscular del paciente, lo cual requiere un trabajo coordinado con el anestesiólogo. Esta maniobra disminuye considerablemente la incidencia de fracturas costales y aunada a la habitual colocación de almohadillas de gaza sobre las partes óseas, también contribuye a evitar lesiones del paquete vasculo-nervioso subcostal (**Fig. 4**).

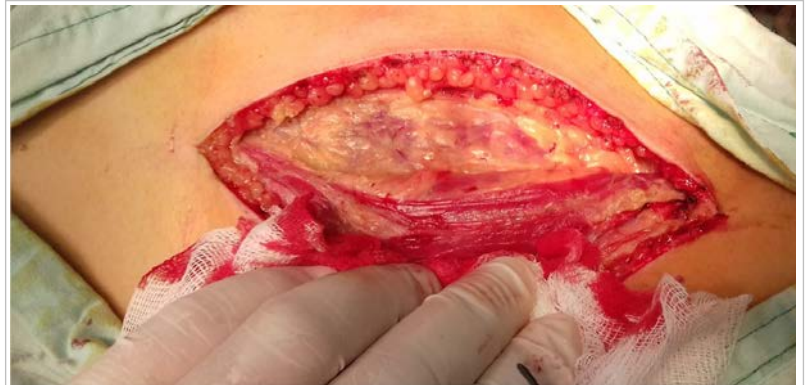

Fig. 2. El borde anterior del músculo dorsal ancho es empleado como marca anatómica, tanto para la incisión en piel como para el abordaje al espacio intercostal.

Concluida la cirugía se cierra la cavidad torácica de la forma habitual con la particularidad de que no se necesita aproximador costal para anudar los puntos pericostales, pues la integridad de las capas musculares, que prácticamente no fue modificada, facilita ampliamente el cierre del espacio intercostal. Esta técnica no necesita la colocación de drenajes submusculares al haberse prescindido de la construcción de los amplios colgajos descritos en los abordajes clásicos.

DISCUSIÓN

Una característica común a la mayoría de las toracotomías, y en especial a las conservadoras de músculos, radica en la realización de colgajos musculares

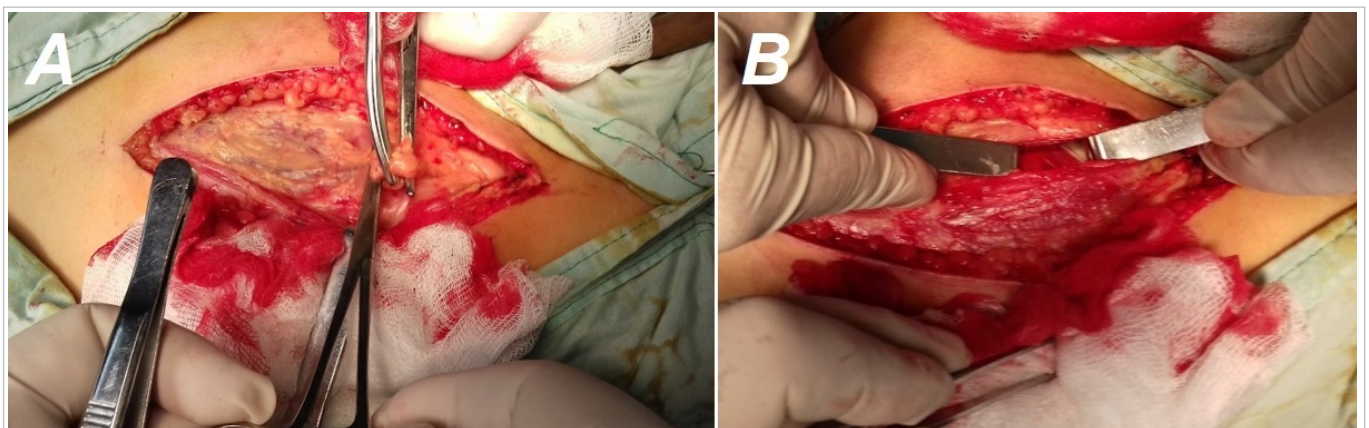


Fig. 3. Detalles técnicos de la toracotomía axilar posterior vertical extendida. **A.** El sitio de división (entre ligaduras) de los vasos del músculo serrato, indica la localización para entrar en la cavidad torácica. **B.** Apertura del espacio intercostal después de cortar (con electrocauterizador) la inserción superficial de sus músculos.



Fig. 4. Un estado óptimo de relajación muscular, el almohadillado de las costillas y la colocación de dos separadores costales, permite un amplio campo operatorio para acceder a prácticamente cualquier estructura intratorácica.

o dérmicos de mayor o menor extensión, que permiten la movilidad requerida para la retracción de los músculos⁶ y facilitan una apertura mecánicamente menos traumática del espacio intercostal escogido para acceder a la cavidad torácica⁷. Así, la lógica parece señalar que el motivo por el cual la mayoría de las toracotomías axilares verticales han sido descritas en la vecindad de la línea media, radica en que la ventajosa realización de la incisión equidistante a la columna vertebral y al esternón, facilitaría el desarrollo de colgajos homogéneos en ambas direcciones.

La técnica que se presenta, al prescindir de la construcción de colgajos no necesita enmarcarse en la línea axilar media; se hace la incisión en la línea posterior, y se toma como referencia anatómica el borde anterior del músculo dorsal ancho. Debe recordarse que la incisión en la línea axilar posterior ofrece cuantiosas ventajas estéticas en relación con las situadas en regiones más anteriores³.

Además, en los últimos años, un creciente grupo de enfermos^{8,9}, que han sido beneficiados mediante

este abordaje, es el de pacientes operados previamente de cirugía de revascularización miocárdica, con ulterior indicación de cirugía torácica por una u otra causa, generalmente oncológica. En esos casos, la entrada a través de la línea axilar posterior permite evitar los inconvenientes causados por injertos permeables de la arteria mamaria interna o por los cambios anatómicos, en la región antero-lateral, propios de una cavidad pleural previamente quebrantada y puncionada durante la cirugía cardiovascular.

La experiencia de los autores ha mostrado que incisiones con longitudes entre 15 y 20 cm son suficientes para conseguir los objetivos quirúrgicos propuestos en la mayoría de los pacientes. El logro de una relajación muscular más profunda durante la colocación y abertura de los separadores costales, es un elemento sumamente importante, pues además de evadir el riesgo de las consabidas lesiones esqueléticas en esta fase de la cirugía¹⁰, que casi ineludiblemente redundan en dolor postoperatorio^{11,12}, permite expandir ampliamente el espacio intercostal y crear un campo operatorio con suficiente dimensión para facilitar las maniobras de los cirujanos durante la fase hilar.

La realización de los colgajos musculares o dérmicos es indudablemente uno de los momentos más importantes y complejos de la mayoría de las toracotomías. Despojar parcialmente a la caja torácica de la armazón muscular que la une y protege, obviamente facilita la movilidad de las costillas y la apertura de los espacios intercostales, pero a expensas de un mayor tiempo quirúrgico, más consumo de hemoderivados y riesgo de complicaciones postoperatorias a nivel del sitio quirúrgico¹⁰.

Por este motivo, se considera como la característica más distintiva de esta técnica –además del abordaje a través de la línea axilar posterior– desechar la confección de los amplios colgajos musculares que caracterizan a prácticamente todas las toracotomías axilares clásicas, lo cual ha permitido disminuir considerablemente la duración de la operación y mostrar cifras despreciables de morbilidad relacionada con la pared torácica y con el empleo de transfusiones sanguíneas; aspectos que constituyen el tema de otra publicación. Independientemente del tiempo empleado en la fase hilar (relacionado con la complejidad de la cirugía), la demora tanto en la preparación de la entrada a la cavidad (colgajos), como en la colocación del drenaje submuscular, inevitablemente prolongan la duración total de intervenciones similares, cuando se comparan con las

nuestras.

La disminución del tiempo quirúrgico en cirugía torácica es de suma importancia en la evolución perioperatoria del paciente. Se ha demostrado una relación de causalidad entre duración de la cirugía y la aparición de complicaciones trans o posoperatorias, en particular las relacionadas con arritmias cardíacas¹³, empleo de hemoderivados¹⁴, tiempos prolongados de ventilación mecánica¹⁵ y de abolición de los mecanismos naturales de protección de los pulmones y la vía aérea, entre otras.

El cierre de la incisión es también un momento importante en las toracotomías, puesto que la habilidad del cirujano en esa fase permitirá disminuir la duración de la intervención¹⁶. Evadir los colgajos posibilitará conservar la mayor parte de la integridad anatómica muscular en la región, lo que facilitará el cierre natural del espacio intercostal sin necesidad de emplear aproximadores costales, que pueden dañar el paquete vásculo-nervioso intercostal. La lesión de los nervios intercostales es una de las principales causas de dolor postoperatorio en cirugía torácica¹⁷, el que –a su vez– es un elemento etiológico de primordial importancia en el desarrollo de complicaciones respiratorias en este período¹⁸, al disminuir la profundidad de la respiración y reducir la capacidad de toser, lo que aumenta exponencialmente el riesgo de atelectasias y neumonía¹⁹.

A diferencia de otras toracotomías conservadoras de músculos^{20,21}, al ser casi nulas las posibilidades de seromas y hematomas en los planos submusculares, se evita la necesidad de colocar drenajes o la aspiración posoperatoria, lo que favorecerá una recuperación más precoz del paciente y disminuirá el riesgo de infecciones (abscesos en el sitio quirúrgico), retención de cuerpos extraños y fístulas (importantes en pacientes oncológicos con radioterapia previa)²², entre otras complicaciones²³. Todo lo cual se verá reflejado en una menor estadía hospitalaria.

CONCLUSIONES

La toracotomía axilar posterior vertical extendida, altamente conservadora de la anatomía torácica, al respetar la integridad de planos musculares y esqueléticos, permite aumentar las bondades de las incisiones laterales longitudinales y disminuir de manera considerable la incidencia de complicaciones relacionadas con el abordaje quirúrgico. En escenarios donde el acceso a la cirugía video-asistida es restringido, será bien recibido cualquier esfuerzo

por optimizar la ejecución de las toracotomías abiertas. Los resultados de casi 30 años de práctica quirúrgica, permiten ahora poder compartir la experiencia obtenida, con la seguridad de que esta técnica contribuirá enormemente a la mejoría de la calidad de vida de los pacientes con afecciones quirúrgicas del tórax.

BIBLIOGRAFÍA

1. De Aquapendente F. Crisol de la cirugía. Valencia: Mercaderes de Libros; 1676.
2. Fowler GR. A case of thoracoplasty for the removal of a large cicatricial fibrous growth from the interior of the chest, the result of an old empyema. *Medical Record*. 1893;44(27):838-9.
3. Hurtado Hoyo E. Toracotomías axilares. Buenos Aires: Sánchez Teruelo S.A.; 1984.
4. Alonso A, Couto G. Incorporación Solemne a l'Académie Nationale de Medecine de Francia del Acad Elías Hurtado Hoyo. *Rev Asoc Méd Argent*. 2016;129(1):4-7.
5. Baeza OR, Foster ED. Vertical axillary thoracotomy: a functional and cosmetically appealing incision. *Ann Thorac Surg*. 1976;22(3):287-8.
6. Reed MF. Thoracic Incisions. En: Little AG, Merrill WH, eds. *Complications in Cardiothoracic Surgery: Avoidance and Treatment*. 2ª ed. Oxford: Blackwell Publishing; 2010. p. 22-52.
7. Parikh DH, Crabbe DC. Thoracic Incisions and Operative Approaches. En: Parikh DH, Crabbe DC, Auld AW, Rothenberg SS, eds. *Pediatric Thoracic Surgery*. London: Springer; 2009. p. 81-92.
8. Wei B, Broussard B, Bryant A, Linsky P, Minnich DJ, Cerfolio RJ. Left upper lobectomy after coronary artery bypass grafting. *J Thorac Cardiovasc Surg*. 2015;150(3):531-5.
9. Kanzaki R, Inoue M, Minami M, Shintani Y, Funaki S, Kawamura T, et al. Outcomes of lung cancer surgery in patients with coronary artery disease: a decade of experience at a single institution. *Surg Today*. 2017;47(1):27-34.
10. Nomori H, Horio H, Suemasu K. Intrathoracic light-assisted anterior limited thoracotomy in lung cancer surgery. *Surg Today*. 1999;29(7):606-9.
11. Chen K, Li Y, Wang J. VATS versus Open Lobectomy for Stage I or II NSCLC. En: Ferguson MK, editor. *Difficult Decisions in Surgery: An Evidence-Based Approach*. 3ª ed. London: Springer-Verlag; 2014. p. 137-52.

12. Dubray C. How to Study Chronic Postsurgical Pain: The Example of Neuropathic Pain. En: Mick G, Guastella V, eds. *Chronic Postsurgical Pain*. New York: Springer; 2014. p. 3-12.
13. Hodari A, Hammoud Z. Perioperative Arrhythmia Prophylaxis for Major Lung Resection. En: Ferguson MK, editor. *Difficult Decisions in Surgery: An Evidence-Based Approach*. 3^a ed. London: Springer-Verlag; 2014. p. 125-36.
14. Hu Y, Li Z, Chen J, Li F, Shen C, Song Y, *et al*. Results of comparing transthoracic device closure and surgical repair with right infra-axillary thoracotomy for perimembranous ventricular septal defects. *Interact Cardiovasc Thorac Surg*. 2015; 20(4):493-8.
15. Klinger RY. Fluid Management in Thoracic Surgery. En: Slinger P, editor. *Principles and Practice of Anesthesia for Thoracic Surgery*. 2^a ed. Cham: Springer Nature; 2019. p. 357-73.
16. Long H, Tan Q, Luo Q, Wang Z, Jiang G, Situ D, *et al*. Thoracoscopic surgery versus thoracotomy for lung cancer: short-term outcomes of a randomized trial. *Ann Thorac Surg*. 2018;105(2):386-92.
17. Miyazaki T, Sakai T, Yamasaki N, Tsuchiya T, Matsumoto K, Tagawa T, *et al*. Chest tube insertion is one important factor leading to intercostal nerve impairment in thoracic surgery. *Gen Thorac Cardiovasc Surg*. 2014;62(1):58-63.
18. Miyata K, Fukaya M, Itatsu K, Abe T, Nagino M. Muscle sparing thoracotomy for esophageal cancer: a comparison with posterolateral thoracotomy. *Surg Today*. 2016;46(7):807-14.
19. Komatsu T, Sowa T, Takahashi K, Fujinaga T. Paravertebral block as a promising analgesic modality for managing post-thoracotomy pain. *Ann Thorac Cardiovasc Surg*. 2014;20(2):113-6.
20. Dumitrescu M, Bobocea A, Cordos I. Muscle sparing lateral thoracotomy: the standard incision for thoracic procedures. *J Clin Invest Surg*. 2017;2(1):60-5.
21. Loscertales J, Congregado M, Moreno S, Jimenez-Merchan R. Posterolateral thoracotomy without muscle division: a new approach to complex procedures. *Interact Cardiovasc Thorac Surg*. 2012;14(1):2-4.
22. Zembower TR. Epidemiology of Infections in Cancer Patients. En: Stosor V, Zembower TR, eds. *Infectious Complications in Cancer Patients*. Heidelberg: Springer; 2014. p. 43-89.
23. Sutton SH. Infections Associated with Solid Malignancies. En: Stosor V, Zembower TR, eds. *Infectious Complications in Cancer Patients*. Heidelberg: Springer; 2014. p. 371-411.