

Acumulación quilosa en el espacio mediastínico después de una revascularización miocárdica quirúrgica

Prof. Dr. Bilgehan Erkut[✉] y Prof. Dr. Azman Ates

Servicio de Cirugía Cardiovascular, Atatürk University Medical Faculty. Erzurum, Turkey.

Full English text of this article is also available

INFORMACIÓN DEL ARTÍCULO

Recibido: 9 de marzo de 2019
Aceptado: 18 de abril de 2019

Conflictos de intereses

Los autores declaran que no existen conflictos de intereses

Abreviaturas

CEC: circulación extracorpórea

RESUMEN

El quilomediastino como complicación de la cirugía cardiovascular tiene una incidencia de menos del 0,5% y es extremadamente raro después de los procedimientos intrapericárdicos. El origen de esta complicación es una lesión directa en los vasos linfáticos del mediastino anterior, en el área del timo o el conducto torácico, en la unión de las venas yugular izquierda y subclavia, que obstruye el drenaje del conducto torácico. En principio se prefiere el tratamiento conservador con suspensión de la vía oral y la administración parenteral de una dieta baja en grasas y triglicéridos de cadena media. Si el drenaje persiste después de 2 semanas de tratamiento conservador, debe considerarse la ligadura quirúrgica del ductus torácico como tratamiento de esta complicación. Se presenta un caso de un hombre que presentó acumulación mediastínica de líquido quiloso, tras una reintervención por sangrado en el segundo día del posoperatorio de una revascularización miocárdica quirúrgica.

Palabras clave: Quilomediastino, Revascularización miocárdica quirúrgica, Nutrición Parenteral, Cirugía cardíaca, Complicaciones

Chylous accumulation in the mediastinal space following coronary artery bypass graft surgery

ABSTRACT

Chylomediastinum as a complication of cardiovascular surgery has a reported incidence of lower than 0,5% and is extremely rare following intrapericardial procedures. The origin of this complication is a direct injury to the anterior mediastinum lymphatics in the thymus area or the thoracic duct, at the junction of the left jugular and subclavian veins, obstructing thoracic duct drainage. Firstly, conservative treatment with low fat and medium chain triglyceride diet is preferred by cutting oral feeding. If the drainage persists despite 2 weeks of conservative treatment, the surgical ligation of the ductus thoracicus may be considered for the management of this complication. We present the mediastinal chylous fluid accumulation in a male patient who underwent revision due to bleeding on postoperative second day after coronary artery bypass surgery.

Keywords: Chylomediastinum, Coronary artery bypass grafting, Parenteral nutrition, Cardiac surgery, Complications

✉ Bilgehan Erkut, Prof, MD.
Atatürk University Medical Faculty.
Department of Cardiovascular
Surgery, Erzurum, Turkey.
Correo electrónico:
bilgehanerkut@yahoo.com

INTRODUCCIÓN

El quilomediastino, descrito por primera vez en 1971 por Thomas y

McGoon², es una rara causa de derrame pericárdico¹. La fuga incontrolada de quilo puede causar hipoproteïnemia, desnutrición, inmunodeficiencia, infecciones y complicaciones cardíacas potencialmente mortales como la pericarditis constrictiva o el taponamiento cardíaco^{1,2}. Además de la cirugía torácica y de cardiopatías congénitas, se ha observado después de operaciones de reemplazo de válvulas cardíacas y tras la revascularización miocárdica quirúrgica³. Sumado a la apariencia macroscópica, los estudios bioquímicos e histológicos pueden diagnosticarlo fácilmente. En este artículo se presenta el caso de un paciente tratado exitosamente con tratamiento conservador.

CASO CLÍNICO

Hombre de 61 años de edad que ingresó en nuestro hospital con disnea y dolor en el pecho de 1 año de evolución. El hemograma, hemoquímica y los análisis de orina mostraron resultados normales. No se encontraron datos positivos al examen físico, excepto hipertensión arterial. El electrocardiograma mostró ritmo sinusal y alteraciones de la onda T; y el ecocardiograma, una fracción de eyección de 55%, con función valvular normal.

La coronariografía demostró una enfermedad multivaso y se decidió realizar revascularización miocárdica quirúrgica. Después de la esternotomía no se extirpó el timo, pero se dividió su istmo en la línea media mediante electrocauterización, como es habitual en todos los pacientes. Antes de iniciar la circulación extracorpórea (CEC), se administró heparina sódica a una dosis inicial de 300 UI/kg. Para la CEC se utilizó canulación de aorta ascendente y canulación venosa de dos etapas en la aurícula derecha. Para realizar el pinzamiento cruzado aórtico (*cross-clamping*), el sitio para la pinza se creó mediante disección entre la aorta ascendente y la arteria pulmonar. La protección miocárdica se logró con cardioplegia hemática intermitente anterógrada y retrógrada (Custodiol®, Alsbach-Hahnlein, Alemania). La presión arterial media se mantuvo entre 50 y 70 mmHg, y la temperatura sistémica, entre 30 y 34 °C. Se realizaron 4 puentes, se retiró el pinzamiento aórtico y se realizaron las

anastomosis proximales con pinzamiento parcial.

Después que el paciente se desconectó de la CEC y se decanuló, se revirtió completamente la heparina con protamina (Valeant, Eschborn, Alemania) a razón de 1/1,5. No hubo complicaciones intraoperatorias, se colocaron electrodos epicárdicos de marcapasos en la superficie del ventrículo derecho para las manipulaciones de la frecuencia cardíaca y, al final de la operación, se colocaron drenajes en el mediastino y en la cavidad torácica.

El paciente tuvo un sangrado de aproximadamente 1200 ml en las primeras 24 horas en la unidad de cuidados intensivos, que se redujo tras la administración de hemoderivados (concentrado de hematíes y plasma fresco congelado). Aunque no hubo compromiso hemodinámico, al segundo día del posoperatorio la radiografía de tórax (**Fig. 1**) mostró la presencia de cardiomegalia y hematoma en el hemitórax izquierdo. Además, el ecocardiograma demostró un gran derrame pericárdico, de 1 cm alrededor del ventrículo izquierdo y 2 cm alrededor de la aurícula y el ventrículo derechos. Aunque no existía evidencia de taponamiento cardíaco, se decidió revisar al paciente para controlar el sangrado y evacuar el hematoma. Se retiró la sutura esternal y se abrió nuevamente el área mediastínica y la pleura izquierda, donde se encontraron y evacuaron coágulos bien organizados. Además, había coágulos de sangre

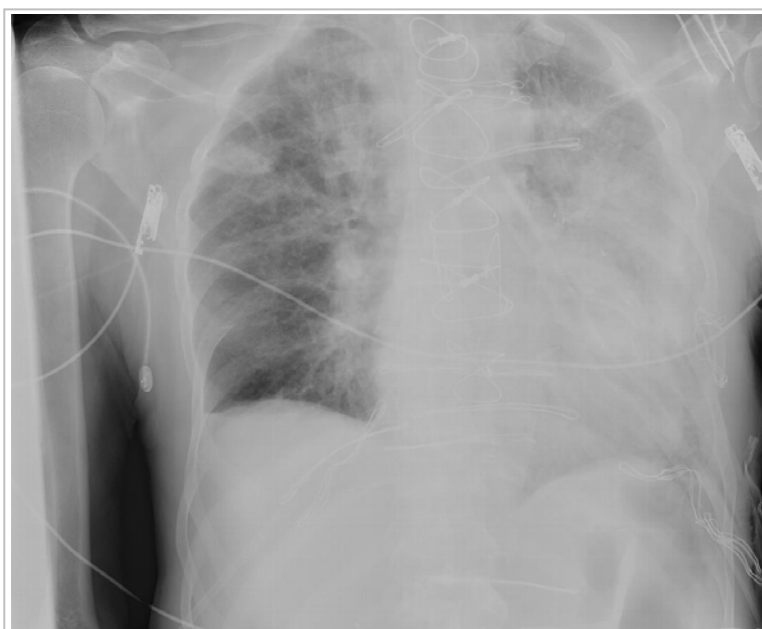


Fig. 1. Telecardiograma que muestra el ensanchamiento mediastínico hematoma en el hemitórax izquierdo debido al sangrado después de una revascularización miocárdica quirúrgica.

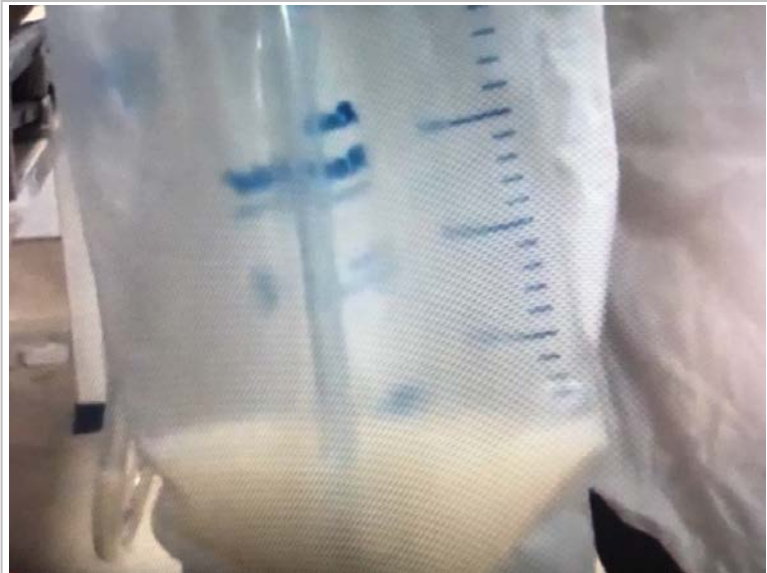

Fig. 2. Drenaje quiloso después del inicio de la alimentación oral, posterior a la revisión quirúrgica por sangrado.

acumulados en la parte posterior del corazón y alrededor de la vena cava superior y el tronco venoso innominado. Se encontró y reparó una fuga en la anastomosis proximal del injerto de safena y la operación se completó con lavado del área mediastínica y la colocación de un nuevo drenaje; por donde no se detectó sangrado significativo posterior.

El color del líquido en los drenajes se volvió seroso y se inició dieta líquida oral al tercer día. Al día siguiente se añadieron alimentos sólidos, y al final del quinto día el líquido seroso del drenaje mediastínico comenzó a aumentar. Ese mismo día el aspecto del líquido se hizo blanco-lechoso (**Fig. 2**) y al sexto día del postoperatorio se obtuvo un drenaje de 1600 ml de color blanco-amarillento. Se tomaron muestras del líquido del drenaje mediastínico para exámenes bioquímicos y microbiológicos. El nivel de triglicéridos fue de 1825 mg/dL, 6,5 mg/dL de proteínas totales y 211 mg/dL de colesterol. No se observó crecimiento de microorganismos o presencia de polimorfonucleares, por lo que se demostró que el fluido era linfático.

Se suspendió la vía oral y se inició la alimentación parenteral total con una dieta baja en grasas y triglicéridos de cadena media. No se pudo administrar somatostatina porque no la teníamos disponible. Después de iniciada la nutrición parenteral, el volumen de líquido por el drenaje mediastínico disminuyó progresivamente de alrededor de 1600 ml/día a 50 ml/día once días después, y cesó al du-

décimo día, por lo que el drenaje pudo retirarse el décimotercer día del posoperatorio y no fue necesario tratamiento quirúrgico. La radiografía de tórax y el ecocardiograma realizados posteriormente demostraron la ausencia de líquido mediastínico y el paciente fue dado de alta 17 días después de la primera intervención. El ecocardiograma de 2 semanas después del egreso no mostró líquido en el espacio mediastínico, y tres meses después de la cirugía el paciente no tenía signos de derrame y permanecía asintomático.

Consentimiento

Se obtuvo el consentimiento informado por escrito de la familia del paciente para tomar las fotografías, y del propio paciente para la publicación de este caso clínico con las imágenes que lo acompañan.

COMENTARIOS

La acumulación mediastínica de quilo (quilomediastino), que puede ocurrir después de una cirugía cardíaca, se observa en 0,2 - 0,5% de los pacientes y puede ser catastrófica si no se trata⁴. Aunque la causa no se conozca exactamente, puede ser congénita o adquirida. Además del linfoma mediastínico, los traumatismos, la trombosis valvular y las operaciones cardíacas, la mayoría de los casos se han asociado con cirugía por cardiopatías congénitas⁵.

La etiología del quilomediastino posoperatorio es aún incierta. La patogenia principal es la presencia de obstrucciones relacionadas con el conducto torácico y sus ramas. La causa más común es la lesión de los pequeños canales linfáticos cardíacos y pericárdicos durante el procedimiento quirúrgico⁶. El quilo es el contenido normal de los vasos linfáticos intestinales y el conducto torácico, este último se origina como la cisterna del quilo, debajo del diafragma en la región de las vértebras lumbares, asciende en el hemitórax derecho entre la aorta y la vena ácigos, cruza hacia la izquierda, pasa por detrás del arco aórtico y drena en la unión de las venas yugular y subclavia izquierdas. Varios afluentes de líquido linfático del tejido tímico, pericárdico y de los ganglios linfáticos pretraqueales drenan en el conducto torácico^{6,7}. También hay canales linfáticos

bronquomediastinales derechos e izquierdos que se abren por separado en las vénulas braquiocefálicas de ambos lados.

Los canales linfáticos y el conducto torácico pueden dañarse como consecuencia de la retracción extrema de la pared torácica, y también pueden ocurrir fugas de linfa secundarias a lesiones de los conductos linfáticos inferiores, durante la canulación de la vena cava inferior. Estas lesiones pueden producirse también como complicación de los procedimientos exploratorios que se realizan para preparar el campo quirúrgico o durante el pinzamiento aórtico (*cross-clamping*). El timo, el pericardio y la glándula tiroides corresponden al sistema linfático braquiocefálico, que se encuentra en esta región; especialmente el timo y los canales linfáticos circundantes puede dañarse durante la exploración quirúrgica.

En general, la tracción del conducto torácico por la manipulación del corazón y los grandes vasos, la trombosis en la unión de las venas yugular y subclavia izquierdas que obstruye el drenaje de este conducto, y el desarrollo de conexiones entre el saco pericárdico y una fuga linfática pueden contribuir al quilomediastino posoperatorio^{6,8}. La electrocauterización puede ser un método de control poco confiable ya que las delgadas paredes linfáticas contienen poco material coagulable. Este problema puede prevenirse mediante la ligadura quirúrgica de las estructuras vasculares tísticas al momento de la disección, en lugar del uso de la electrocauterización; por lo tanto, los lóbulos del timo deben separarse mediante disección roma y ligarse con suturas resistentes⁹.

El drenaje de quilo puede ocurrir de forma precoz o más tardíamente después de la cirugía cardíaca. El quilomediastino precoz se caracteriza por un drenaje seroso progresivo que, después de comenzar la alimentación oral, se convierte en un líquido blanco lechoso. En el inicio tardío del quilopericardio aparecen ensanchamiento de la silueta cardíaca, ingurgitación en las venas del cuello, hepatomegalia y taponamiento cardíaco. Esta emergencia puede ocurrir desde el primer día del posoperatorio hasta el período posterior al egreso. En nuestro caso, después de comenzar la alimentación oral aumentó el drenaje seroso y luego aparecieron las características quillosas del líquido. En este paciente el mediastino se abrió dos veces, debido a la reintervención por sangrado; por lo que además del trauma quirúrgico inicial, el control de la hemorragia y la eliminación de los coágulos pudie-

ron haber dañado las estructuras linfáticas y sus pequeños canales de alrededor del timo, la vena innominada y la vena cava.

Independientemente de las características macroscópicas de un líquido inodoro y blanco-lechoso, las pruebas bioquímicas y microbiológicas también juegan un papel importante en el diagnóstico. En la muestra de líquido pericárdico el líquido lechoso debe tener un nivel de colesterol total mayor de 110 mg/dL y de triglicéridos mayor de 500 mg/dL. Aunque los valores de colesterol total en nuestro paciente no fueron muy elevados, el nivel de triglicéridos y la apariencia del líquido se correspondieron con el quilopericardio. El cultivo negativo del fluido y el predominio de linfocitos apoyaron el diagnóstico^{5,9}.

Además, la presencia de glóbulos de grasa en la muestra del líquido drenado, demostrados por la tinción de Sudán III, también ayuda al diagnóstico de líquido quilloso⁹. En casos de inicio tardío del quilomediastino, el cuadro clínico, los hallazgos del telecardiograma y los datos ecocardiográficos que muestran derrame pericárdico, no son suficientes para el diagnóstico, por lo que se deben tomar muestras del líquido por pericardiocentesis para establecer el diagnóstico diferencial. Como en nuestro paciente el quilomediastino ocurrió en el postoperatorio temprano, el aspecto macroscópico facilitó el diagnóstico, con el apoyo de los estudios bioquímico y microbiológico.

Existen algunos desacuerdos respecto al tratamiento del quilomediastino posoperatorio. Su tratamiento inicial es generalmente conservador y consiste en pericardiocentesis, manipulación dietética e infusión de somatostatina⁶. Aunque muchos cirujanos han sugerido la ligadura del conducto torácico como primera prioridad, el tratamiento conservador con alimentación parenteral baja en grasa y con el uso de triglicéridos de cadena media, además del drenaje, también ha demostrado ser efectivo^{10,11}.

En pacientes que no responden al tratamiento conservador, la ligadura y resección del conducto torácico justo por encima del diafragma han demostrado ser el tratamiento más efectivo^{12,14}. En nuestro caso se suspendió la alimentación oral a partir de la detección de drenaje quilloso y pasamos a nutrición parenteral total (baja en grasa y con triglicéridos de cadena media), y se le administró una infusión de albúmina para prevenir la pérdida de proteínas. El día 12 del postoperatorio, después de que cesara el drenaje, se reinició la alimentación oral, y el día 13 fue retirado el drenaje. El telecardiograma no mostró ensanchamiento de la silueta cardíaca, ni se encon-

tró derrame en el ecocardiograma.

CONCLUSIONES

Presentamos un caso infrecuente de quilomediastino en un paciente operado de revascularización miocárdica quirúrgica con esternotomía media. Una vez que el paciente está preparado para la cirugía, después de la esterotomía, se deben proteger los tejidos mediastínicos tanto como sea posible para evitar dañar la estructura linfática y sus canales. Si se detecta salida de linfa/quilo se debe suspender la alimentación oral e iniciar la reposición electrolítica intravenosa y la nutrición parenteral, con una dieta baja en grasas y alta en triglicéridos de cadena media que pueden ayudar a resolver el derrame. Si persiste el derrame quiloso, es necesario el tratamiento quirúrgico para lograr la curación.

BIBLIOGRAFÍA

1. Shanmugam G, Sundar P, Shukla V, Korula RJ. Chylopericardial tamponade following atrial septal defect repair: an usual entity. *Indian J Thorac Cardiovasc Surg.* 2003;19(2):124-5.
2. Thomas CS, McGoon DC. Isolated massive chylopericardium following cardiopulmonary bypass. *J Thorac Cardiovasc Surg.* 1971;61(6):945-8.
3. Sharpe DA, Pullen MD, McGoldrick JP. A minimally invasive approach to chylopericardium after coronary artery surgery. *Ann Thorac Surg.* 1999;68(3):1062-3.
4. Pitol R, Pederiva JR, Pasin F, Vitola D. Isolated chylopericardium after cardiac surgery. *Arq Bras Cardiol.* 2004;82(4):384-9.
5. Dib C, Tajik AJ, Park S, Kheir ME, Khandieria B, Mookadam F. Chylopericardium in adults: A literature review over the past decade (1996-2006). *J Thorac Cardiovasc Surg.* 2008;136(3):650-6.
6. Mundra V, Savage EB, Novaro GM, Asher CR. Delayed chylous pericardial effusion after aortic valve replacement. *Tex Heart Inst J.* 2011;38(4):431-2.
7. Volker JH. Thoracic duct - Formation, course, connection, tributaries and development [Internet]. Earth's Lab; 2018 [citado 3 Mar 2019]. Disponible en: <https://www.earthslab.com/anatomy/thoracic-duct-formation-course-connection-tributaries-and-development/>
8. Tchervenkov CI, Dobell AR. Chylopericardium following cardiac surgery. *Can J Surg.* 1985;28(6):542-3.
9. Pollard WM, Schuchmann GF, Bowen TE. Isolated chylopericardium after cardiac operations. *J Thorac Cardiovasc Surg.* 1981;81(6):943-6.
10. Lee Y, Lee WK, Doromal N, Ganepola GA, Hutchinson J. Cardiac tamponade resulting from massive chylopericardium after an aorta-coronary bypass operation. *J Thorac Cardiovasc Surg.* 1987;94(3):449-50.
11. Ates A, Erkut B, Yekeler I. Chylopericardium after mitral valve replacement. AÜTD [Internet]. 2002 [citado 5 Mar 2019];34:17-9. Disponible en: https://www.eajm.org/content/files/sayilar/137/buyuk/pdf_EAJM_73.pdf
12. Sachithanandan A, Nanjaiah P, Rooney SJ, Rajesh PB. Idiopathic primary chylopericardium with associated chylothorax following coronary artery surgery - Successful conservative treatment. *J Card Surg.* 2008;23(3):258-9.
13. Kelly RF, Shumway SJ. Conservative management of postoperative chylothorax using somatostatin. *Ann Thorac Surg.* 2000;69(6):1944-5.
14. Rimensberger PC, Müller-Schenker B, Kalangos A, Beghetti M. Treatment of a persistent postoperative chylothorax with somatostatin. *Ann Thorac Surg.* 1998;66(1):253-4.