

Alteraciones electrocardiográficas atípicas y estrategia invasiva en el síndrome coronario agudo sin elevación del segmento ST de alto riesgo

Atypical electrocardiographic patterns and invasive strategy in high-risk non-ST-segment elevation acute coronary syndrome

Dr. Rodolfo Vega Candelario  y Dr. Junior Vega Jiménez 

¹Servicio de Cardiología, Hospital General Docente Roberto Rodríguez Fernández. Morón, Ciego de Ávila, Cuba.

²Servicio de Medicina Interna, Hospital Militar Docente Dr. Mario Muñoz Monroy. Matanzas, Cuba.

Recibido: 06 de mayo de 2020

Modificado: 16 de julio de 2020

Aceptado: 5 de octubre de 2020

Full English text is also available

Palabras clave: Síndrome coronario agudo, Electrocardiografía, Riesgo, Conductas terapéuticas, Estrategia invasiva

Key words: Acute coronary syndrome, Electrocardiography, Risk, Therapeutic approaches, Invasive strategy

Sr. Editor:

Cada año son hospitalizados en los Estados Unidos de Norteamérica alrededor de 1,7 millones de personas por sufrir síndromes coronarios agudos, de los cuales las tres cuartas partes (casi 1,3 millones de pacientes) padecen angina inestable o infarto agudo de miocardio sin elevación del segmento ST, y Cuba no está ajena a esta estadística¹.

La aparición de las alteraciones del segmento ST o de la onda T durante los síntomas y su normalización tras desaparecer estos, es diagnóstico de síndrome coronario agudo sin elevación del ST (SCASEST)¹; no obstante, un electrocardiograma (ECG) normal, en pacientes con dolor torácico, no excluye la posibilidad del SCASEST. La isquemia aislada de ventrículo derecho o en territorio de la arteria circunfleja no se reflejan frecuentemente en un ECG de 12 derivaciones¹.

En pacientes con antecedentes de cardiopatía isquémica crónica, bloqueos de rama, hipertrofia ventricular izquierda o marcapasos, pueden existir alteraciones de la repolarización ventricular que inter-

fieren en la adecuada interpretación del ECG ante un episodio de dolor torácico; pero también se conocen cada vez más aspectos relacionados a este útil método diagnóstico y su relación con la clínica, la ecocardiografía, el pronóstico y el riesgo de complicaciones cardiovasculares^{2,3}. Entre ellos tenemos una serie de alteraciones electrocardiográficas atípicas, algunas reconocidas, otras que se han descrito recientemente, y que tienen la importancia de indicar un riesgo elevado de complicaciones y muerte: el infarto aislado de cara posterior⁴, el patrón de «de Winter»^{5,6}, el síndrome de Wellens⁷, la elevación del segmento ST en aVR⁸, los criterios de Sgarbossa para el bloqueo completo de rama izquierda o marcapasos⁹, y las ondas T hiperagudas^{10,11}.

Un ejemplo, dentro de los tantos que se ven diariamente, es el de un paciente de 58 años de edad, sin antecedentes de padecimiento cardíaco ni de otra índole, que después de un estrés laboral comenzó con dolor retroesternal intenso, irradiado a mandíbula y ambos miembros superiores, acompañado de sudoración profusa, palidez, vómitos y sensación de muerte inminente. A su llegada al hospital, cerca de 1 hora después de iniciados los síntomas, presentaba ruidos cardíacos rítmicos a 60 latidos por minuto, tensión arterial 120/70 mmHg y estertores crepitantes finos en ambas bases pulmonares.

El ECG demostró la presencia de leve infradesnivel del ST con T negativa simétrica de V₂-V₅ (**Figura 1A**), por lo que el paciente fue ingresado en la unidad de cuidados intensivos con el diagnóstico de

✉ R Vega Candelario

Hospital Roberto Rodríguez Fernández

Libertad esquina a Zayas s/n

Morón 67210. Ciego de Ávila, Cuba.

Correo electrónico: rvc_50@infomed.sld.cu

SCASEST y se comenzaron las medidas habituales: reposo, monitorización electrocardiográfica y hemodinámica no invasiva, doble antiagregación plaquetaria, heparina de bajo peso molecular, estatinas y nitroglicerina intravenosa (que tuvo que ser suspendida por hipotensión arterial). No se emplearon betabloqueadores por la frecuencia cardíaca baja. En el monitor se observó ensanchamiento del QRS y el ECG mostró un bloqueo de rama izquierda del haz de His (**Figura 1B**), que fue transitorio, seguido de supradesnivel del ST (**Figura 1C**), también transitorio (pocos minutos), acompañado clínicamente de persistencia del dolor, palidez e hipotensión arterial. Ante esta situación de alto riesgo, se asoció dobutamina al tratamiento y se hicieron las coordinaciones para su traslado, con vista a realizar intervencionismo coronario percutáneo urgente.

Mientras tanto se realizó ecocardiograma transtorácico donde se constató hipoquinesia anteroseptal y posterobasal, con signos de isquemia por Doppler tisular (TDI) y una fracción de eyección ventricular izquierda de 36%.

La inestabilidad eléctrica continuó y se constató infradesnivel significativo del ST de V₂-V₆ (**Figura 1D**) y elevación del ST en cara inferior (D_{II}, D_{III} y aVF [**Figura 1E**]), que rápidamente desaparecieron para pasar a un trazo seudonormalizado (**Figura 1F**).

La troponina, la fosfocreatinquinasa (CPK) total y su fracción MB (CPK-MB) se mantuvieron normales.

La coronariografía emergente demostró la presencia de una enfermedad grave de tres vasos: sendas obstrucciones de 90% y 70% en segmentos proximal y distal, respectivamente, de una coronaria derecha (CD) dominante (**Figura 2A**), 80% en segmento medio-distal de la descendente anterior (DA) (**Figura 2B**) y 95% de la circunfleja (Cx). Se implantaron dos *stents* convencionales en la CD (**Figura 2C**), uno farmacoadactivo en la DA (**Figura 2D**), y no se trató la Cx, por ser un vaso no dominante y de

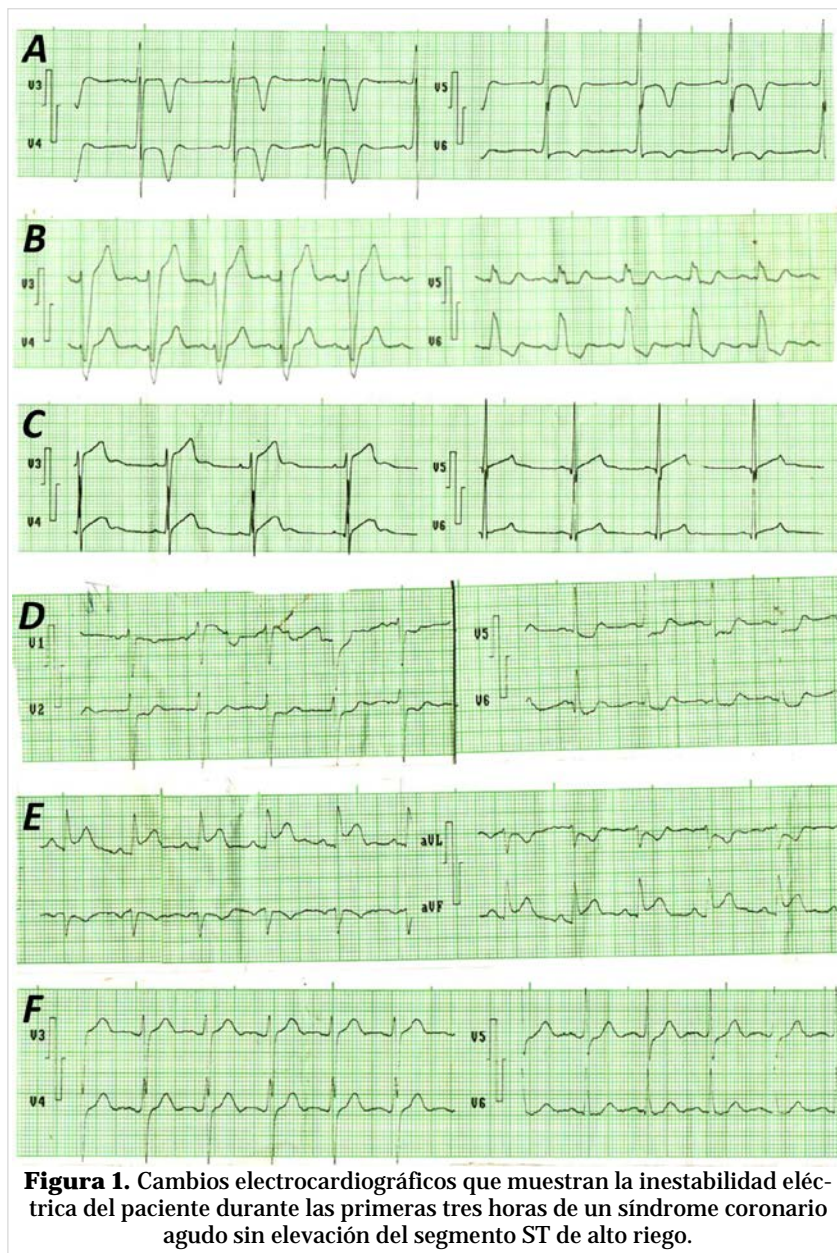


Figura 1. Cambios electrocardiográficos que muestran la inestabilidad eléctrica del paciente durante las primeras tres horas de un síndrome coronario agudo sin elevación del segmento ST de alto riesgo.

escaso calibre.

El paciente evolucionó favorablemente y fue egresado sin síntomas, a las 48 horas del procedimiento. Se programó rehabilitación cardíaca y a los 3 meses del síndrome coronario agudo lleva una vida normal activa (camina 8-10 kilómetros al día) y la ergometría es normal.

Es muy importante que los cardiólogos, médicos de urgencias e intensivistas reconozcan estas manifestaciones electrocardiográficas, pues, típicas o atípicas, nos ayudan a valorar el riesgo y a tomar decisiones y conductas rápidas para evitar compli-

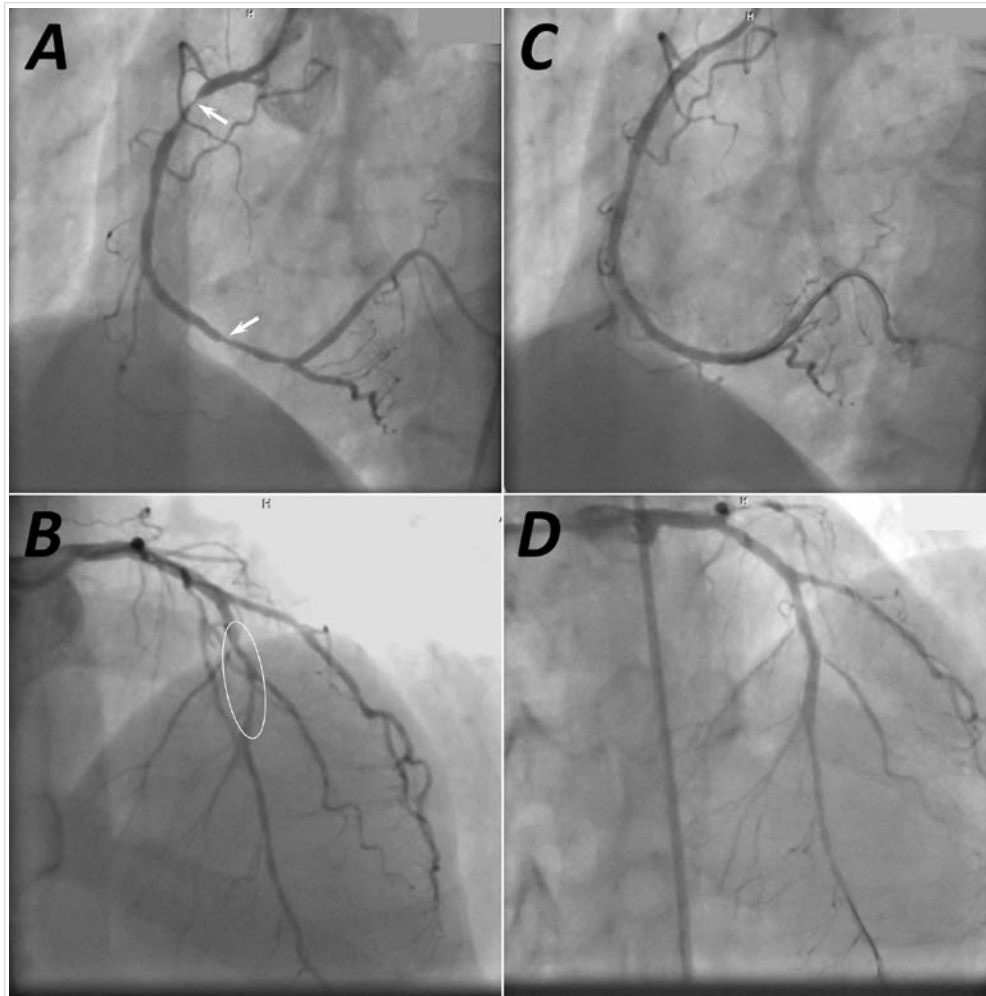


Figura 2. Coronariografía emergente en paciente con síndrome coronario agudo sin elevación del segmento ST de alto riesgo. **A.** Arteria coronaria derecha dominante con estenosis de 90% y 70% en segmentos proximal y distal (flechas), respectivamente. **B.** Descendente anterior con estenosis larga de 80% en segmento medio-distal (elipse). **C y D.** Angiografía de ambas arterias inmediatamente después de tratadas las lesiones con implantación de *stents*, nótese la permanencia de las guías de angioplastia dentro de los vasos.

caciones que puedan comprometer la vida del paciente¹⁰.

El síndrome de Wellens y el patrón electrocardiografía de «de Winter», como signos premonitorios de complicaciones y muerte súbita, pueden presentarse en el mismo enfermo y es imprescindible hacer intervencionismo coronario percutáneo de emergencia para evitar arritmias ventriculares graves, infarto agudo de miocardio con elevación del ST, rotura cardíaca y otras complicaciones graves y mortales⁵⁻⁹.

Los pacientes con infarto agudo de miocardio con elevación del segmento ST representan cerca del 30% de todos los síndromes coronarios agudos ingresados en hospitales. Las guías de la Sociedad

Europea de Cardiología¹³ para su tratamiento recomiendan la reperusión de urgencia en pacientes con síntomas isquémicos y elevación persistente del ST, o nuevo bloqueo de rama izquierda. En el Reino Unido, la intervención coronaria percutánea primaria se implantó rápidamente como estrategia de reperusión en estos pacientes, lo que requirió la adopción de protocolos simples para la activación universal e inequívoca del Servicio de Cardiología Intervencionista. Sin embargo, la práctica actual en ese país utiliza el criterio de elevación del ST ≥ 1 mm en 2 o más derivaciones de miembros, y ≥ 2 mm en 2 o más derivaciones precordiales, o nuevo bloqueo de rama izquierda en el ECG, con lo que, posiblemente, fracase la identificación de los pacientes

con «equivalentes de elevación del segmento ST», que son aquellos que no presentan estos cambios clásicos en el ECG, pero tienen una arteria coronaria ocluida de forma aguda, lo cual —a menudo— se asocia con peores pronósticos y resultados¹²⁻¹⁴.

Por eso, ante una clínica típica de dolor precordial con sospecha de origen coronario, aunque el ECG presente alteraciones atípicas o sea aparentemente normal, se debe valorar la posibilidad de intervencionismo coronario percutáneo, y si se le suman signos ecocardiográficos de isquemia aguda (trastornos de la motilidad regional, TDI) y disfunción ventricular, la decisión no se debe hacer esperar, pues la demora puede tener consecuencias fatales^{2,3}.

En cardiología, la buena práctica clínica, la adecuada interpretación de los electrocardiogramas y el apoyo de la ecocardiografía en el paciente isquémico agudo, ayudará rápida y de forma determinante en la toma de decisiones para adoptar una estrategia invasiva temprana en el SCASEST de alto riesgo¹⁻¹¹.

Los pequeños detalles hacen grandes diferencias, por lo que hay que tenerlos presentes, aunque no dejen de ser importantes otros aspectos complejos que se abordan diariamente.

CONFLICTO DE INTERESES

No se declara ninguno.

BIBLIOGRAFÍA

1. García MR, de Dios Lorente JA. Infarto agudo del miocardio sin elevación del segmento T. Consideraciones fisiopatológicas y clínicas. MEDISAN [Internet]. 2010 [citado 14 Jul 2020];14(4):538-54. Disponible en: <http://scielo.sld.cu/pdf/san/v14n4/san16410.pdf>
2. Rodríguez Jiménez AE, Cruz Inerarity H, Valdés Arias B, Quintana Cañizares G, Toledo Rodríguez E. Duración del QRS como predictor de baja fracción de eyección en el infarto miocárdico con elevación del ST. CorSalud [Internet] 2018 [citado 14 Jul 2020];10(1):13-20. Disponible en: <http://www.revcorsalud.sld.cu/index.php/cors/article/view/191/622>
3. Ahumada S, Restrepo G. Ecocardiografía en infarto agudo del miocardio. Rev Colomb Cardiol. 2014;21(3):164-73.
4. Briosa e Gala A, Rawlins J. Posterior-wall myocardial infarction. N Engl J Med. 2019;381(17):e32.
5. Barrionuevo-Sánchez MI, Córdoba-Soriano JG, Gallego-Sánchez G, Ramírez-Guijarro C, García-López JC, Jiménez-Mazuecos J. El patrón ST-T de Winter: un equivalente de Síndrome coronario agudo con elevación de ST. Med Intensiva. 2016; 40(2):127-9.
6. Fiol Sala M, Bayés de Luna A, Carrillo López A, García-Niebla J. El «patrón de De Winter» puede evolucionar a síndrome coronario agudo con elevación del segmento ST. Rev Esp Cardiol. 2015; 68(11):1042-3.
7. Kyaw K, Latt H, Aung SSM, Tun NM, Phoo WY, Yin HH. Atypical presentation of acute coronary syndrome and importance of Wellens' Syndrome. Am J Case Rep. 2018;19:199-202.
8. Gibbs MA, Leedekerken JB, Littmann L. Evolution of our understanding of the aVR sign. J Electrocardiol. 2019;56:121-4.
9. Herweg B, Marcus MB, Barold SS. Diagnosis of myocardial infarction and ischemia in the setting of bundle branch block and cardiac pacing. Herzschrittmacherther Elektrophysiol. 2016;27(3):307-22.
10. Valle Alonso J, González Marante CA, Bandera S. Presentaciones electrocardiográficas atípicas en pacientes con síntomas isquémicos, tiempo de cambiar la estrategia. Rev Cuban Cardiol [Internet]. 2017 [citado 15 Jul 2020];23(3). Disponible en: http://www.revcardiologia.sld.cu/index.php/revcardiologia/article/view/713/pdf_103
11. Levis JT. ECG Diagnosis: Hyperacute T Waves. Perm J. 2015;19(3):79.
12. Smith SW. Updates on the electrocardiogram in acute coronary syndromes. Curr Emerg Hosp Med Rep. 2013;1(1):43-52.
13. Ibanez B, James S, Agewall S, Antunes MJ, Bucciarelli-Ducci C, Bueno H, et al. 2017 ESC Guidelines for the management of acute myocardial infarction in patients presenting with ST-segment elevation: The Task Force for the management of acute myocardial infarction in patients presenting with ST-segment elevation of the European Society of Cardiology (ESC). Eur Heart J. 2018;39(2):119-77.
14. Rokos IC, French WJ, Mattu A, Nichol G, Farkouh ME, Reiffel J, et al. Appropriate cardiac cath lab activation: optimizing electrocardiogram interpretation and clinical decision-making for acute ST-elevation myocardial infarction. Am Heart J. 2010;160(6):995-1003, 1003.e1-8.