

Manifestaciones bucales del síndrome inflamatorio multisistémico pediátrico asociadas a la COVID-19

Oral manifestations of the Pediatric Multisystemic Inflammatory Syndrome its associated with COVID-19

Camila Gabriela Paucar-Mendoza¹  , Ivo Luna Mazzola¹ 

Josefa Dolores Miranda Tarragó,
Editora Jefe de la Revista Cubana de Estomatología

Distinguida editora:

Es de común conocimiento que la infección por la COVID-19 y su intensidad sintomatológica se presenta en la población adulta con mayor frecuencia. Sin embargo, con el paulatino aumento de casos de COVID-19 se han podido observar también diferentes manifestaciones clínicas en pacientes pediátricos. Lo que llama la atención es que existe una marcada asociación entre esta enfermedad y un conjunto de síntomas semejante a los manifestados en el síndrome de Kawasaki. Esta reciente presentación clínica de etiología no definida toma lugar como una enfermedad denominada síndrome multisistémico inflamatorio pediátrico (SMIP).

Ante el creciente brote de este nuevo síndrome asociado a la COVID-19 en niños, la Organización Mundial de la Salud (OMS)(1) y el Centro para el Control y Prevención de Enfermedades (CDC)(2) vieron necesario distinguir una presentación clínica. Así, el SMIP se define como, la condición clínica caracterizada por presentar signos y síntomas de inflamación en diferentes partes del cuerpo como la boca, el corazón, pulmones, riñones, cerebro, piel, ojos u órganos gastrointestinales. Asimismo, los niños con SMIP pueden presentar fiebre -mayoría de casos-, dolor abdominal, vómitos, diarrea, dolor de cuello, erupción cutánea, conjuntivitis y fatiga.

En el Perú, el Instituto Nacional de Salud del Niño de Breña tuvo un total de 321 ingresos entre el 2 de abril y el 30 de septiembre del 2020. El rango de edad de estos pacientes fue de tres días hasta los 17 años; 183 fueron varones y 138 mujeres. A todos se les realizó la prueba rápida para detectar COVID-19, 265 resultaron positivos y, de este último grupo, 45 fueron positivos al RT-PCR. De los 265 pacientes, 27 fueron diagnosticados con SMIP, de los cuales siete presentaron hipoxia y shock.(3)

Dentro de las principales manifestaciones orales del SMIP, se ha reportado la incidencia de labios agrietados, inflamados y eritematosos, así como cambios en la mucosa oral: enantema, eritema, ulceración. Un estudio de cohorte realizado en Francia arrojó cifras de prevalencia del 87 % para labios rojos, resecaos y agrietados.(4) Además, se sugiere que la ulceración oral podría ser un hallazgo temprano de esta afección en algunos niños.(5) El caso de las afecciones orales y el vómito, adquieren notable importancia, ya que pueden provocar reducción en la ingesta de alimentos y erosión dental, respectivamente.

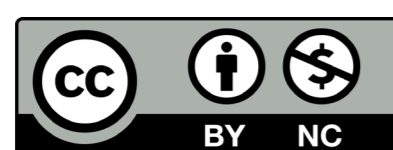
Teniendo en cuenta estas repercusiones orales y las demás manifestaciones clínicas, agregando a ello un posible contacto con una persona con COVID-19, la exploración clínica que realice el odontólogo durante la atención a los pacientes de este grupo etario tiene un papel relevante en la detección y el diagnóstico precoz del SMIP. Es así como la profesión odontológica, y prioritariamente la especialidad de odontopediatría, deben recurrir a la interconsulta médica como vía para una evaluación clínica y de laboratorio más completa que guíen a un tratamiento adecuado para esta enfermedad.

REFERENCIAS BIBLIOGRÁFICAS

1. OMS. Síndrome inflamatorio multisistémico en niños y adolescentes con COVID-19. Organización Mundial de la Salud; 2020. [acceso: 08/12/2020]. Disponible en: https://apps.who.int/iris/bitstream/handle/10665/332191/WHO-2019-nCoV-Sci_Brief-Multisystem_Syndrome_Children-2020.1-spa.pdf
2. CDC. Reporting Multisystem Inflammatory Syndrome in Children (MIS-C). 2020. [acceso: 04/12/2020]. Disponible en: <https://www.cdc.gov/mis-c/hcp/index.html>
3. Instituto Nacional de Salud del Niño de Breña. Informe Estadístico Coordinación SAD COVID-19. Lima: Oficina de Estadística e Informática; 2020.

Recibido: 20/12/2020
Aceptado: 01/01/2021

¹ Universidad Nacional Mayor de San Marcos. Lima, Perú.



4. Pouletty M, Borocco C, Ouldali N, Caseris M, Basmaci R, Lachaume N, et al. Pediatric multisystem inflammatory syndrome temporally associated with SARS-CoV-2 mimicking Kawasaki disease (Kawa-COVID-19): A multicentre cohort. *Ann Rheum Dis.* 2020;79(8):999-1006. DOI: 10.1136/annrheumdis-2020-218110

5. Cant A, Bhujel N, Harrison M. Oral ulceration as presenting feature of paediatric inflammatory multisystem syndrome associated with COVID-19. *Br J Oral Maxillofac Surg.* 2020;58(8):1058-9. DOI: 10.1016/j.bjoms.2020.06.037

CONFLICTO DE INTERESES

Los autores declaran que no existe conflicto de intereses

