


Frecuencia de la cavidad ósea de Stafne. Un análisis retrospectivo en radiografías panorámicas

Frequency of Stafne's bone cavity. A retrospective analysis in panoramic radiographs

Juan Angel Paucar Estrella¹ , Dante Angeles Romero¹ , Sandro Alexander Lévano Loayza¹  ,
Ana Paola Trevejo Bocanegra² 

RESUMEN

Introducción: La cavidad ósea de Stafne es una variante anatómica poco frecuente, radiolúcida y bien delimitada, que usualmente se presenta en la región molar cerca del ángulo mandibular y por debajo del canal para el nervio dentario inferior. Es frecuente que sea erróneamente diagnosticada con otras entidades de carácter patológico.

Objetivo: Determinar la frecuencia de la cavidad ósea de Stafne en las radiografías panorámicas del Servicio de Radiología Oral y Maxilofacial del Centro Dental Docente "Cayetano Heredia", desde 2015 hasta 2019.

Métodos: Se realizó un estudio observacional, descriptivo, transversal y retrospectivo de una muestra de 17875 radiografías panorámicas. Se consideraron las variables demográficas como el sexo, la edad, la localización y la forma, posteriormente se realizaron tablas de contenido para el análisis de los datos.

Resultados: Entre los 17875 pacientes, solo 24 (0,13 %) presentaban cavidad ósea de Stafne, incluidos 16 hombres y 8 mujeres. La octava década de vida presentó la mayor cantidad de casos con 6 (0,4 %). La localización posterior derecha contó con 13 (54,17 %), la posterior izquierda con 7 (29,17 %) y la anterior con 4 (16,67 %). La forma ovalada con 23 (95,83 %) y la redonda solo con 1 (4,17 %).

Conclusiones: La frecuencia de la cavidad ósea de Stafne fue de 0,13 % con predilección del sexo masculino, la octava década de vida, la localización posterior derecha y la forma ovalada.

Palabras clave: cavidad ósea de Stafne; radiografía panorámica; mandíbula; glándulas salivales; quistes óseos.

ABSTRACT

Introduction: Stafne's bone cavity is a rare, radiolucent, well-demarcated anatomic variant that usually occurs in the molar region near the mandibular angle and below the canal for the inferior dental nerve. It is frequently misdiagnosed with other pathological entities.

Objective: To determine the frequency of Stafne's bone cavity in panoramic radiographs of the Oral and Maxillofacial Radiology Service of the Teaching Dental Care Center "Cayetano Heredia", from 2015 to 2019.

Methods: An observational, descriptive, cross-sectional and retrospective study was performed on a sample of 17875 panoramic radiographs. Demographic variables such as gender, age, location and shape were considered; subsequently tables of contents were performed for data analysis.

Results: Among the 17875 patients, only 24 (0.13 %) had Stafne's bone cavity, including 16 males and 8 females. The eighth decade of life presented the highest number of cases with 6 (0.4 %). The right posterior location accounted for 13 (54.17 %), the left posterior with 7 (29.17 %) and the anterior with 4 (16.67 %). The oval shape with 23 (95.83 %) and round with only 1 (4.17 %).

Conclusions: The frequency of Stafne's bone cavity was 0.13 % with male sex predilection, eighth decade of life, right posterior location and oval shape.

Key words: Stafne's bone cavity; panoramic radiography; mandible; salivary glands; bone cysts.

INTRODUCCIÓN

La cavidad ósea de Stafne (CS) también llamada defecto óseo o quiste óseo de Stafne, defecto cortical lingual o depresión del hueso mandibular lingual, fue descrita por primera vez por Edward C. Stafne en 1942.⁽¹⁾ Se presenta como una variante anatómica poco frecuente radiolúcida bien delimitada, que usualmente se ubica en la región molar de la mandíbula cerca del ángulo mandibular y por debajo del canal para el nervio dentario inferior.^(2,3)

Existen diversas teorías que explican su etiología, una de ellas sugiere que se desarrolla como resultado de una atrofia por presión localizada de la superficie lingual de la mandíbula de la glándula salival adyacente⁽⁴⁾ (figura 1). Otra teoría indica que surge a través de una erosión por compresión vascular, o debido a la calcificación incompleta del cartílago de

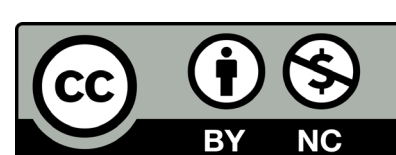
Meckel durante la osificación.^(5,6)

Es principalmente encontrada en radiografías panorámicas de rutina como un hallazgo radiográfico de forma oval o redondeada y de localización anterior (región de incisivos y premolares), posterior (entre el ángulo mandibular y el primer molar permanente) y la rama mandibular ascendente.^(7, 8,9) En

Recibido: 10/12/2021
Aceptado: 01/06/2022

¹Universidad Peruana "Cayetano Heredia", Facultad de Estomatología "Roberto Beltrán". Lima, Perú.

²Universidad Peruana "Cayetano Heredia", Facultad de Estomatología "Roberto Beltrán", Departamento Académico de Medicina y Cirugía Bucomaxilofacial. Lima, Perú.



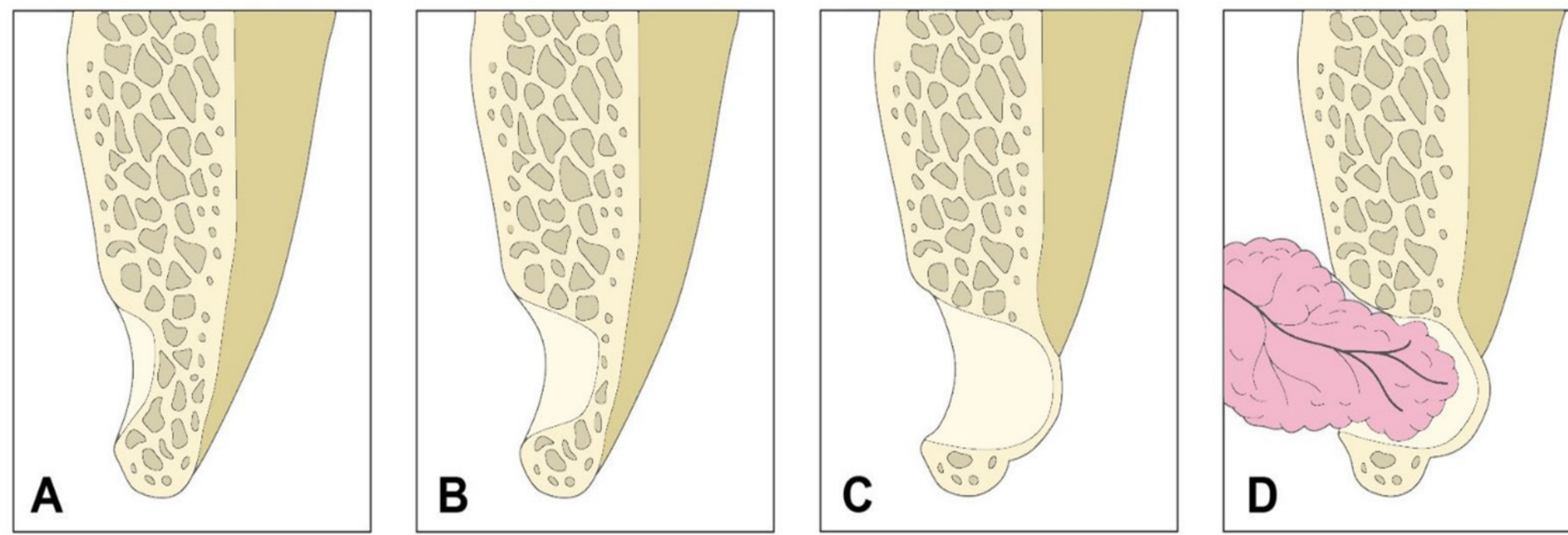


Fig. 1 - Ilustración esquemática de las etapas de desarrollo de la cavidad ósea de Stafne. A. Hendidura pequeña de la corteza lingual intacta. B y C. Amplia reabsorción ósea dejando una cavidad vacía. D. Prolapso de la glándula salival hacia la cavidad ósea. Modificado de: Friedrich y otros.

muchas ocasiones es erróneamente confundida con otras entidades y presenta diagnósticos diferenciales como son el quiste periapical, quiste residual, ameloblastoma, tumor de células gigantes, tumor pardo, fibroma cemento-osificante en estadio radiolúcido, malformación vascular y displasia fibrosa. Cuando no se tiene un diagnóstico claro, se utilizan otras técnicas imagenológicas como la Tomografía Computarizada de Haz Cónico (TCHC), Resonancia Magnética (RM) y Tomografía Espiral Multicorte (TEM).^(10,11,12)

Regularmente no requiere de tratamiento, pero de estar asociada a infecciones o cambios malignos es recomendable la realización de una biopsia o exploración quirúrgica.⁽¹³⁾ Histopatológicamente se evidencia la presencia de tejido glandular salival mixto, aunque también se ha descrito un contenido de tejido conectivo, muscular, linfático, o incluso vacío y la ausencia de tejido quístico. Por lo tanto, al no presentar epitelio de revestimiento quístico, su denominación más correcta es cavidad ósea.⁽¹⁴⁾

Investigaciones en poblaciones adultas de países de Europa, Asia y Sudamérica reportan una frecuencia de CS de 0,08 %, con un rango de edad de 18 a 77 años, con predominio del sexo masculino, localización posterior derecha y forma oval.^(15,16,17) En Perú, no existe un consenso sobre su frecuencia ya que se han reportado distintos resultados como de 0,01 % y de 1 %, donde existió un predominio del sexo femenino, grupo etario de 50 años a más, localización posterior izquierda, y con respecto a la forma no existen datos.^(18,19)

Debido a la escasez de estudios epidemiológicos publicados, referente a la frecuencia de la cavidad ósea de Stafne en la ciudad capital de Lima, Perú, sumado al desconocimiento de muchos profesionales sobre esta entidad asintomática, es de hallazgo accidental y confundida mayormente con otras patologías que se desarrollan en la cavidad oral y maxilofacial. Este estudio plantea como objetivo determinar la frecuencia de la cavidad ósea de Stafne halladas en las radiografías panorámicas del Centro Dental Docente de la Universidad Peruana "Cayetano Heredia", desde 2015 hasta 2019.

MÉTODOS

Se realizó un estudio observacional, descriptivo, transversal y retrospectivo con las radiografías panorámicas virtuales de los pacientes atendidos en el Servicio de Radiología Oral y Maxilofacial del Centro Dental Docente con sede en San Martín de Porres de la Universidad Peruana "Cayetano Heredia", desde enero de 2015 hasta diciembre de 2019. El estudio fue aprobado por el Comité Institucional de Ética en Investigación de la Universidad Peruana "Cayetano Heredia" bajo el proyecto código SIDISI 202306.

Se incluyeron solo las radiografías panorámicas digitales de los pacientes atendidos con datos de filiación completos. Se excluyeron todas las radiografías panorámicas de pacientes con error de movimiento o con signos de antecedente de patología quística o tumoral en la región oral y maxilofacial.

Entre los años 2015 y 2019 se recopilaron un total de 18533 radiografías panorámicas virtuales. Sin embargo, solo 17875 radiografías cumplieron con los criterios de inclusión y exclusión. Además, se consideraron variables demográficas como sexo, edad, localización y forma de las cavidades óseas de Stafne.

Las radiografías panorámicas digitales fueron tomadas con el equipo Orthophos XG 5 (Sirona Dental Systems GmbH Fabrikstrabe 31, Bensheim, Alemania), el cual opera de 60Kv a 90Kv y de 3mA a 12mA. Luego se evaluaron directamente las radiografías panorámicas digitales desde el monitor de pantalla plana de 21 pulgadas de un computador con una resolución de pantalla fijada en 1600 x 900 píxeles y una profundidad de color de 32 bits. Las sesiones de evaluación de las radiografías panorámicas se llevaron a cabo en una habitación silenciosa con luz ambiental tenue, haciendo uso del monitor con la ayuda del software SIDEXIS XG (SIRONA). Para analizar las radiografías digitales con el objetivo de obtener el correcto diagnóstico, se usaron herramientas como zoom, brillo y contraste. Luego de ello se accedió a la herramienta "medir ángulos", a través de la barra de menú análisis para evaluar y determinar la forma de la CS.

Los investigadores principales fueron capacitados y calibrados por un radiólogo oral y maxilofacial con más de 10 años de experiencia. Dicha calibración fue desarrollada empleando 25 radiografías panorámicas digitales

no pertenecientes a la muestra de esta investigación. La concordancia de los examinadores se midió mediante el coeficiente de Kappa de Cohen, en base a los criterios de Landis y Koch obteniendo un resultado de 0,88 (muy buena). Culminada la calibración se procedió a la búsqueda de imágenes radiolúcidas bien delimitadas que usualmente se presentan en el cuerpo mandibular, próximo al ángulo mandibular por debajo del canal para el nervio dentario inferior, de forma redondeada u ovalada con signos compatibles de CS. En el caso de desacuerdo entre los evaluadores, un tercer investigador especialista en radiología oral y maxilofacial fue consultado para llegar a un consenso final.

El registro de los datos se realizó utilizando los programas de Microsoft® Excel 2019 y posteriormente exportada al programa STATA 16.1. Para el análisis estadístico, se utilizó la prueba de chi cuadrado y chi cuadrado de tendencia lineal. Luego se identificaron las tendencias de las frecuencias relativas y absolutas. Se construyeron tablas en función a los resultados encontrados para su posterior análisis. El presente estudio contó con un nivel de confianza del 95 % y un $p < 0,05$ y el programa de análisis utilizado fue SPSS 24.00.

RESULTADOS

Dentro de las 17875 radiografías panorámicas examinadas, el 38,3 % ($n = 6847$) de las radiografías pertenecían al sexo masculino y 61,7 % ($n = 11028$) al femenino. Dentro de todas las radiografías examinadas sólo el 0,13 % ($n = 24$) presentaron características radiográficas equivalentes a diagnóstico de CS. La figura 2 muestra el caso de una CS encontrada en radiografía panorámica perteneciente al estudio.

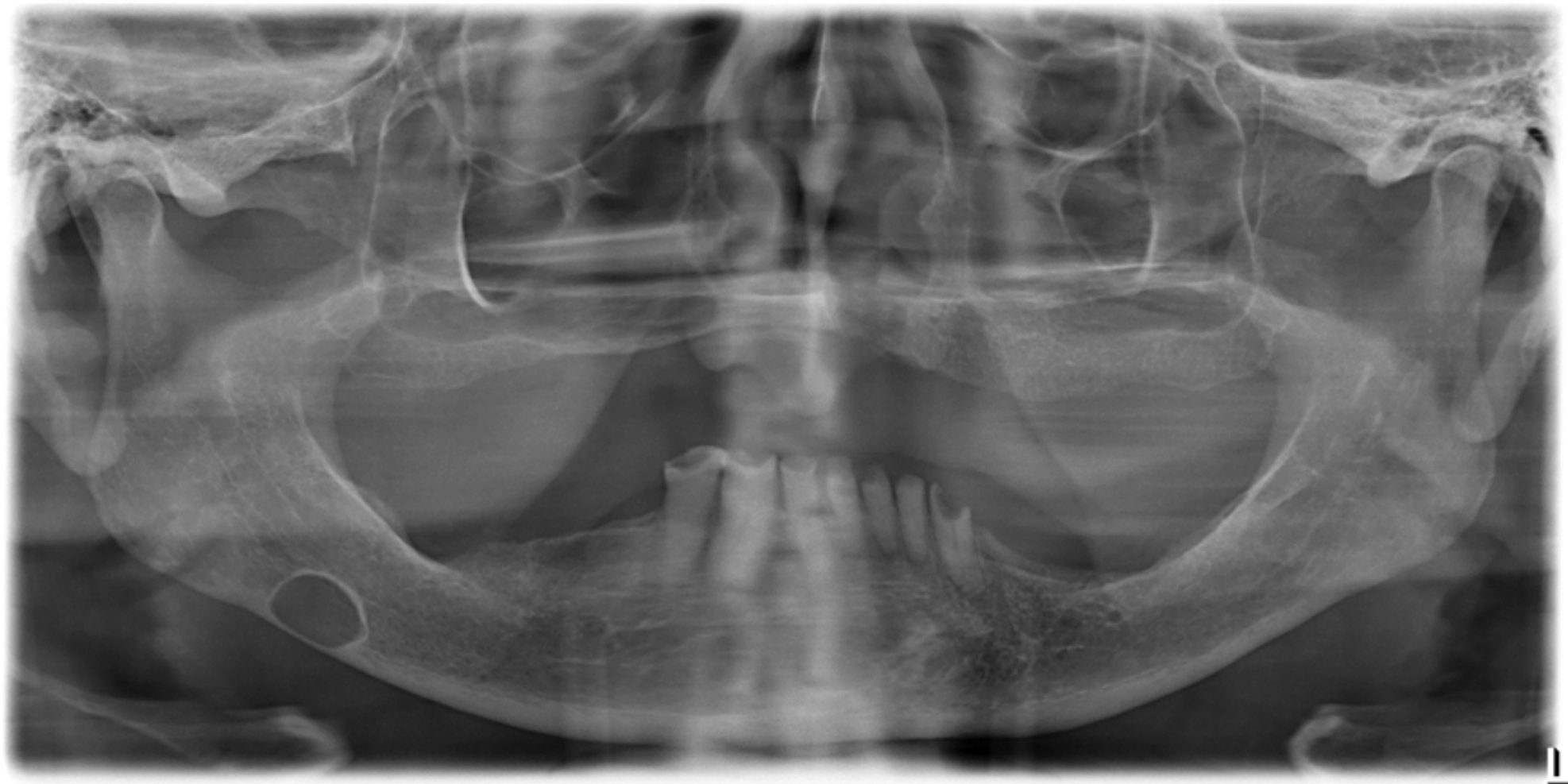


Fig. 2 - Cavidad ósea de Stafne en radiografía panorámica digital.

De los 24 casos de CS, el 66,67 % ($n = 16$) pertenecían al sexo masculino y el 33,33 % ($n = 8$) al femenino, existiendo una diferencia estadísticamente significativa entre la variable sexo y presencia de CS ($p = 0,004$) (tabla 1).

Los casos de CS fueron agrupados por décadas de vida, siendo la octava década la que presentó mayor frecuencia absoluta ($n = 6$), seguida de la séptima década ($n = 5$), la sexta década ($n = 5$), la cuarta década ($n = 3$), la quinta década ($n = 2$), la décima década ($n = 1$), la novena década ($n = 1$) y la tercera década ($n = 1$). Respecto a las frecuencias relativas estimadas, la décima década obtuvo la más alta con 0,75 %, al encontrar 1 caso en 133 radiografías, mientras que la novena década presentó un 0,14 %, la octava década un 0,40 %, la séptima década un 0,23 %, la sexta década un 0,21 %, la quinta década 0,11 %, la cuarta década un 0,16 % y la tercera década un 0,03 %, siendo esta década el valor de frecuencia relativa más bajo. La primera, segunda y onceava décadas de vida no presentaron CS por lo que sus frecuencias relativas fueron 0 %.

La prueba de chi cuadrado de tendencia lineal resultó estadísticamente significativa ($p < 0,001$), lo que da entender que existe relación entre la edad y la presencia de CS (tabla 1).

En cuanto a la localización de la CS, el 54,17 % de casos ($n = 13$) se hallaron en el sector posterior derecho de la mandíbula, el 29,17 % de casos ($n = 7$) en el sector posterior izquierdo de la mandíbula, el 16,67 % ($n = 5$) se localizaron en el sector anterior y no se reportó ningún caso en la rama mandibular derecha ni izquierda, obteniendo un valor de 0 % (tabla 2).

Respecto a la forma de la CS, se identificó que el 95,83 % de casos presentaron forma ovalada ($n = 23$) y de forma redonda solo el 4,17 % de casos ($n = 1$) (tabla 2).

Tabla 1 - Frecuencia de la cavidad ósea de Stafne según sexo y edad

Variables	Frecuencia de cavidad ósea de Stafne					
	Presencia		Ausencia		p	
	n	%	N	%		
Sexo						
	Masculino	16	0,23	6831	99,77	0,004*
	Femenino	8	0,07	11020	99,93	
Edad						
	1ra década	0	0,00	1128	100,00	< 0,001**
	2da década	0	0,00	3007	100,00	
	3ra década	1	0,03	3103	99,97	
	4ta década	3	0,16	1878	99,84	
	5ta década	2	0,11	1830	99,89	
	6ta década	5	0,21	2357	99,79	
	7ma década	5	0,23	2184	99,77	
	8va década	6	0,40	1493	99,60	
	9na década	1	0,14	737	99,86	
	10ma década	1	0,75	133	99,25	
	11na década	0	0,00	1	100,00	
Total		24	0,13	17851	99,87	

n: frecuencia absoluta.

#: frecuencia relativa.

*Prueba de chi cuadrado.

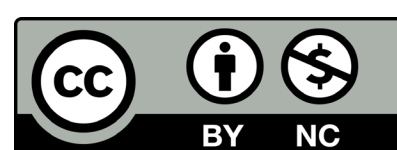
**Pruebas de chi cuadrado de tendencia lineal.

Tabla 2 - Frecuencia de la cavidad ósea de Stafne según localización y forma

Variables	Frecuencia de cavidad ósea de Stafne		
	n	%	
Localización			
	Rama derecha	0	-
	Rama izquierda	0	-
	Posterior derecha	13	54,17 %
	Posterior izquierda	7	29,17 %
	Anterior	4	16,67 %
Forma			
	Ovalada	23	95,83 %
	Redonda	1	4,17 %
Total		24	100 %

n: Frecuencia absoluta.

#: Frecuencia relativa.



DISCUSIÓN

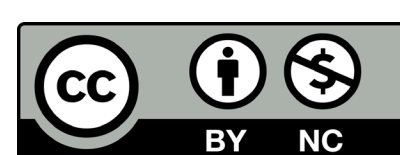
La CS es una variante anatómica que se presenta como depresiones en el hueso mandibular debido a un cambio en la condición anatómica, por lo que se sugiere solo darle un seguimiento y control imagenológico.⁽¹⁶⁾ En nuestra práctica odontológica, la radiografía panorámica es utilizada de forma rutinaria por su disponibilidad y baja dosis de radiación, a diferencia de otras técnicas imagenológicas como la TCHC, RM y sialografía, que además de poseer una radiación y costo mayor, son indicadas cuando las características de la CS son atípicas.⁽¹⁵⁾

La baja frecuencia de CS, que se obtuvo en el presente estudio, es similar a otros estudios que analizaron la misma entidad en diferentes poblaciones alrededor del mundo.^(16,18,20,21,22,23) No obstante, esta frecuencia está por debajo de lo esperado en comparación con el estudio realizado a nivel nacional por Infante que encontró 13 casos en 1308 radiografías panorámicas, dando así una frecuencia de 1 %. Este resultado puede deberse a la falta de calibración y/o capacitación sobre el diagnóstico imagenológico de la CS, la cual no fue precisada por el autor en el estudio.⁽¹⁹⁾ Además, Assaf y otros⁽¹⁷⁾ realizaron una revisión de la literatura con ocho estudios entre los años 1965 y 2012, junto a su estudio donde de 14005 radiografías panorámicas encontraron 11 casos resultando en una frecuencia de 0,08, sumaron un total de 95385 radiografías panorámicas examinadas calculando una frecuencia de CS en 0,13 %.

De acuerdo a la literatura revisada la CS se presenta con mayor frecuencia en pacientes masculinos. Esto puede estar relacionada con el tamaño de la muestra estudiada, la visita al odontólogo indistintamente de hombres y mujeres, así como que la aparición de estas cavidades óseas mandibulares está íntimamente relacionada con el desarrollo y función de las glándulas salivales, las cuales son reguladas por andrógenos,⁽⁷⁾ lo que explica por qué la CS se evidencia más en el sexo masculino. Por ello, se encuentran diferentes proporciones como el estudio realizado por Arya y otros⁽²³⁾ donde de 6 casos encontrados 4 eran del sexo masculino y 2 del femenino, obteniendo una relación de 2:1. Lo anteriormente planteado coincide con el presente estudio donde se obtuvo también una relación de 2:1 entre el masculino y femenino. Además, Liu y otros⁽²⁴⁾ encontraron 30 casos en 29 pacientes, siendo la relación entre el sexo masculino y femenino de 14:1. También, Shimizu y otros⁽²⁵⁾ encontraron 14 casos, donde 11 fueron hombres y los 3 restantes mujeres. No obstante, a nivel nacional Medina reportó solo 1 caso, siendo este de sexo femenino⁽¹⁸⁾ e Infante encontró que el 69,23 % de sus casos eran del sexo femenino, mientras que el 30,77 % correspondían al masculino, dando una proporción de 2,25:1.⁽¹⁹⁾

Es importante mencionar que con el avance de la edad aparece mayor incidencia de enfermedades y trastornos asociados a un sistema inmunológico deficiente característico de edades avanzadas. Por lo general, la mayoría de los casos de CS ocurren en la quinta década de vida en adelante, Morita y otros⁽²⁶⁾ descubrieron 40 casos donde la edad media fue de 57,3 años en un rango de 28 a 78 años. También, Liu y otros⁽²⁴⁾ obtuvieron en un rango de 33 a 77 años una edad media de 57,4 años. Estos resultados coinciden con el presente estudio donde se encontró la mayor cantidad de casos entre las sexta y octava década de vida, con una tendencia por la quinta década en adelante. No obstante, en Perú Infante reportó que la mayor cantidad de casos se presentaron en pacientes de 10 a 19 años, seguido del grupo de 50 años a más.⁽¹⁹⁾ Se conoce ampliamente que, con el avance de la edad, las glándulas salivales principalmente la submandibular son los sitios principales de infiltraciones inflamatorias (linfocíticas) con fibrosis, hipertrofia e hiperplasia de intensidad variable. Estos procesos transforman gradualmente la consistencia suave de las glándulas hacia una fibrosa, lo cual sumado a una presión suficientemente intensa ejercida sobre la corteza mandibular por un lóbulo fibroso puede producir una reabsorción ósea focal. A su vez, ocasiona depresiones que pueden discernirse radiográficamente alrededor de los 35 y 40 años de edad, necesitándose otros 10 años para que la reducción del volumen óseo mineralizado se haga notoriamente visible en radiografías convencionales.⁽⁷⁾ De ese modo explica por qué la CS se presenta regularmente en la vida adulta y por qué su frecuencia aumenta conforme avanza la edad.

En cuanto a la localización de la CS se sabe que generalmente se ubica en la región posterior mandibular, seguida de la región anterior y rama con menor frecuencia. En el presente estudio se evidenció una mayor frecuencia en la zona posterior derecha, en comparación con la zona posterior izquierda y la zona anterior sin ningún caso en rama. Lo anteriormente planteado coincidió con diferentes estudios realizados como el de Hisatomi y otros,⁽⁹⁾ donde de 92 casos, 89 correspondían a la zona posterior, 2 a la anterior y solo 1 en rama, siendo el lado derecho mayormente afectado con 61 casos. De igual forma, Sisman y otros⁽¹⁵⁾ hallaron 29 casos, de los cuales 28 se localizaban en la zona posterior y 1 en anterior, 13 de estos en el lado izquierdo y 16 en el derecho. Morita y otros⁽²⁶⁾ reportaron 40 casos donde 18 de estos correspondían a la zona posterior derecha y 22 a la posterior izquierda. Por su parte, Mourão y otros⁽²⁷⁾ reportaron 20 casos, de los cuales 18 afectaron al sector posterior y 2 al anterior. Respecto al lado 8 de estos se presentaron en el derecho, 8 en el izquierdo y 2 de forma bilateral. También Friedrich y otros⁽²⁸⁾ reportaron 19 casos en el sector posterior, 2 en el anterior y 1 en rama, 8 de estos afectaron el lado derecho, 12 el izquierdo y 1 caso bilateral. Sin embargo, Avsever y otros⁽²²⁾ reportaron haber encontrado 4 casos en la zona posterior derecha y 9 en la posterior izquierda. En



Perú, Vargas⁽¹⁴⁾ no encontró diferencia significativa entre la localización anterior y posterior, mostrando una frecuencia de 54,5 % y 45,5 % respectivamente, donde 8 de estos afectaron al lado izquierdo y 3 al derecho. Por su lado, Medina⁽¹⁸⁾ encontró solo un caso en la región posterior izquierda mandibular. Actualmente no existe información que explique por qué el sector posterior es el más afectado por este defecto. Sin embargo, se la ha relacionado directamente con la glándula submandibular, así mismo la CS anterior con la glándula sublingual y a la CS en rama con la glándula parótida.⁽²⁹⁾ Respecto a la forma, se observó predominio de la forma ovalada sobre la redonda, coincidiendo con los resultados de Quezada y otros,⁽⁶⁾ donde de 11 casos hallados, 8 eran de forma ovalada y 3 de forma redonda. También Hisatomi y otros⁽⁹⁾ encontraron 55 casos con forma ovalada y 37 fueron con redonda. Además, Calvacante y otros⁽¹⁶⁾ reportaron 12 casos de forma oval y 3 de forma redonda. Por lo tanto, es evidente que existe un claro predominio de la forma oval sobre la redonda, probablemente por la forma irregular de las glándulas, dada por sus lóbulos de forma ovalada, que al hipertrofiarse y provocar una presión constante en el hueso mandibular dejan huellas ovales.

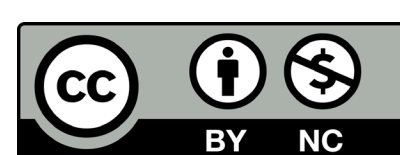
Existen diversos estudios a nivel nacional e internacional que evalúan la CS en tomografías.^(13,14,24,25,26,27,28) A pesar del amplio uso de la radiografía panorámica, la tomografía es la que brinda mayor información y detalle sobre la presencia o ausencia de mineralización, expansión, adelgazamiento y perforación de tablas óseas, septos o cualquier otro hallazgo⁽³⁰⁾ y es capaz de verificar el origen periférico de la lesión, siendo características importantes para descartar otras patologías como quistes apicales o residuales, displasia fibrosa, quiste óseo traumático, entre otros. No obstante, el hecho de que la tomografía sea más específica para lesiones óseas y no tanto de tejido blando ha llevado a algunos profesionales a preferir la RM, siendo su principal ventaja el detalle superior de tejidos blandos, incluso sin material de contraste.⁽⁴⁾

CONCLUSIONES

La frecuencia de la cavidad ósea de Stafne en esta población fue de 0,13 % y está dentro del rango reportado a nivel internacional. De acuerdo a nuestros resultados, posee predilección por desarrollarse en el sexo masculino en edades avanzadas como son la octava y decima década de vida, con una tendencia ascendente desde la quinta década, en una localización posterior derecha mandibular y de forma ovalada. El conocimiento de las características comunes de la entidad, sumado a los datos epidemiológicos, aportados por esta investigación, puede ayudar a su pronto reconocimiento, evitando así la sobreexposición a la radiación y el sobrecosto al utilizar otras técnicas imagenológicas como la tomografía computarizada y resonancia magnética en el diagnóstico radiológico de casos típicos.

REFERENCIAS BIBLIOGRÁFICAS

- Karthikeya P, Mahima G, Poornima C. Stafne bone cyst: A case report with review of literatura. *J Anat Soc India*. 2017;54-56. DOI: [10.1016/j.jasi.2017.10.006](https://doi.org/10.1016/j.jasi.2017.10.006)
- Sthorayca F, Merino C, Ruiz E. Defecto óseo de Stafne: hallazgo en radiografía panorámica. *Odontol. Sanmarquina* 2020;23(2):207-8. DOI: [10.15381/os.v23i2.17768](https://doi.org/10.15381/os.v23i2.17768)
- Kaya M, Ugur KS, Dagli E, Kurtaran H, Gunduz M. Stafne bone cavity containing ectopic parotid gland. *Braz J Otorhinolaryngol*. 2018;84(5):669-72. DOI: [10.1016/j.bjorl.2016.02.004](https://doi.org/10.1016/j.bjorl.2016.02.004)
- Choudhary A, Chordia T, Chaudhary M, Chaudhary S, Kumbhare S, Varangaonkar C, Punse D. Stafne Bone Cyst- A Case Report. *IOSR-JDMS*. 2016;15:120-3. DOI: [10.9790/0853-15079120123](https://doi.org/10.9790/0853-15079120123)
- Lee K, Thiruchelvam J, McDermott P. An Unusual Presentation of Stafne Bone Cyst. *J Maxillofac Oral Surg*. 2015;14(3):841-4. DOI: [10.1007/s12663-014-0737-2](https://doi.org/10.1007/s12663-014-0737-2)
- Quesada C, Valmaseda E, Berini L, Gay C. Cavidad de Stafne: Estudio retrospectivo de 11 casos. *Med oral patol oral cir bucal*. 2006 [acceso 27/05/2021];11(3):277-80. Disponible en: http://scielo.isciii.es/scielo.php?script=sci_arttext&pid=S1698-69462006000300012&lng=es
- Philipsen H, Takata T, Reichart P, Sato S, Sueti Y. Lingual and buccal mandibular bone depressions: a review based on 583 cases from a world-wide literature survey, including 69 new cases from Japan. *Dentomaxillofac Radiol*. 2014;33(5):281-90. DOI: [10.1038/sj.dmf.4600718](https://doi.org/10.1038/sj.dmf.4600718)
- Daniels JS, Albakry I, Samara MI, Braimah RO. Stafne bone cyst: Report of a case and review of the literature. *Saudi J Health Sci*. 2020 [acceso 01/07/2021];9:71-3. Disponible en: https://www.saudijhealthsci.org/temp/SaudiJHealthSci91717288616_201446.pdf
- Hisatomi M, Munhoz L, Asaumi J, Arita E. Stafne bone defects radiographic features in panoramic radiographs: Assessment of 91 cases. *Med Oral Patol Oral y Cir Bucal*. 2019;24(1):12-9. DOI: [10.4317/medoral.22592](https://doi.org/10.4317/medoral.22592)
- Aoki E, Abdala-Júnior R, Nagano C, Mendes E, de Oliveira J, Lourenço S, et al. Simple Bone Cyst Mimicking Stafne Bone Defect. *J Craniofac Surg*. 2018;29(6):570-1. DOI: [10.1097/SCS.0000000000004590](https://doi.org/10.1097/SCS.0000000000004590)
- Schneider T, Filo K, Locher M, Gander T, Metzler P, Grätz K, et al. Stafne bone cavities: systematic algorithm for diagnosis derived from retrospective data over a 5-year period. *Br J Oral Maxillofac Surg*. 2014;52(4):369-74. DOI: [10.1016/j.bjoms.2014.01.017](https://doi.org/10.1016/j.bjoms.2014.01.017)
- Liang J, Deng Z, Gao H. Stafne's bone defect: a case report and review of literatures. *Ann transl med*. 2019;7(16):399. DOI: [10.21037/atm.2019.07.73](https://doi.org/10.21037/atm.2019.07.73)
- Chaudhry A. Stafne's bone defect with bicortical perforation: a need for modified classification system. *Oral Radiol*. 2021;37(1):130-6. DOI: [10.1007/s11282-020-00457-8](https://doi.org/10.1007/s11282-020-00457-8)
- Vargas F. Prevalencia del defecto óseo de Stafne evaluado mediante tomografía computarizada de haz cónico. [Tesis de Título Profesional]. Lima, Perú. Universidad de San Martín de Porres. 2014. [acceso: 10/03/2021]. Disponible en: https://repositorio.usmp.edu.pe/bitstream/handle/20.500.12727/1150/vargas_afv.pdf?sequence=1&isAllowed=y. Acceso el 10 de marzo
- Sisman Y, Miloglu O, Sekerci A, Yilmaz A, Demirtas O, Tokmak T. Radiographic evaluation on prevalence of Stafne bone defect: a study from two centres in Turkey. *Dentomaxillofac Radiol*. 2012;41(2):152.



DOI: [10.1259/dmfr/10586700](https://doi.org/10.1259/dmfr/10586700)

16. Cavalcante I, Hanna; De Oliveira I, Katarinny A, Gonzaga G, Moreira Souza L, et al. Radiographic Evaluation of the Prevalence of Stafne Bone Defect Evaluación Radiográfica de Prevalencia de Defecto Oseo de Stafne. *Int J Odontostomat*. 2020;14(3):348-53. DOI: [10.4067/S0718-381X2020000300348](https://doi.org/10.4067/S0718-381X2020000300348).

17. Assaf A, Solaty M, Zrnc T, Fuhrmann A, Scheuer H, Heiland M, et al. Prevalence of Stafne's bone cavity-retrospective analysis of 14,005 panoramic views. *In Vivo*. 2014. [acceso 27/05/2021];28(6):1159-64. Disponible en: <https://iv.iarjournals.org/content/invivo/28/6/1159.full.pdf>

18. Medina C. Prevalencia de la cavidad ósea idiopática de stafne en radiografías panorámicas digitales de pacientes que acudieron a la Clínica Docente Asistencial ULADECH católica sede Chimbote, provincia del Santa, departamento Ancash, entre los años 2016-2017. [Tesis de Título Profesional]. Chimbote, Perú. Universidad Católica los Angeles de Chimbote. 2019. Disponible en: http://repositorio.uladech.edu.pe/bitstream/handle/123456789/13111/CAVIDAD%20OSEA_%20MEDINA_CHAU-CA_GERALD_ANTONY.pdf?sequence=1&isAllowed=y

19. Infante E. Características de edad y sexo relacionados a la frecuencia de cavidad de stafne en radiografías panorámicas de pacientes atendidos en el "centro de tomografía y radiología maxilofacial 3D". Tesis de Título Profesional. Ayacucho, Perú. Universidad Alas Peruanas. 2018. [acceso: 10/03/2021]. Disponible en: http://civ.uap.edu.pe/cgi-bin/koha/opacdetail.pl?biblionumber=53090&shelfbrowse_itemnumber=112186

20. Pinos D, Ulloa A. Prevalencia del defecto de Stafne en los centros radiológicos de las facultades de odontología de la ciudad de Cuenca. Universidad de Cuenca. Cuenca - Ecuador; 2016. [acceso: 11/03/2021]. Disponible en: <http://dspace.ucuenca.edu.ec/bitstream/123456789/26287/1/Trabajo%20de%20Titulaci%3b3n.pdf>

21. Chen M, Kao C, Chang J, Wang Y, Wu Y, Chiang C. Stafne bone defect of the molar region of the mandible. *J Dent Sci*. 2019;14:378-82. DOI: [10.1016/j.jds.2019.05.002](https://doi.org/10.1016/j.jds.2019.05.002)

22. Avsever H, Kurt H, Berkay T, Seda H. Stafne bone cavity: A retrospective panoramic evaluation on prevalence in Turkish subpopulation. *J Exp Integr Med*. 2015;5(2):89-92. DOI: [10.5455/jeim.270415.or.128](https://doi.org/10.5455/jeim.270415.or.128)

23. Arya S, Pilania A, Kumar J. Prevalence of Stafne's Cyst - A retrospective analysis of 18,040 Orthopantomographs in Western India. *J Indian Acad Oral Med Radiol*. 2019;31(1):40-4. DOI: [10.4103/jiaomr.jiaomr_188_18](https://doi.org/10.4103/jiaomr.jiaomr_188_18)

24. Liu L, Kang B, Ja Yoon, Seo Lee, Ae Hwang S. Radiographic features of lingual mandibular bone depression using dental cone beam computed tomography. *Dentomaxillofac Radiol*. 2018;47(6):20170383. DOI: [10.1259/dmfr.20170383](https://doi.org/10.1259/dmfr.20170383)

25. Shimizu M, Onsa N, Yoshiura K. CT analysis the Stafne's bone defects of the mandible. *Dentomaxillofac Radiol*. 2006;35:95-102. DOI: [10.1259/dmfr/71115878](https://doi.org/10.1259/dmfr/71115878)

26. Morita L, Munhoz L, Nagari A, Hisatomi M, Asaumi J, Arita E. Imaging features of Stafne bone defects on computed tomography: An assessment of 40 cases. 2021;51:81-6. DOI: [10.5624/isd.20200253](https://doi.org/10.5624/isd.20200253)

27. Mourão C, Miranda M, Santos E, Pires F. Lingual Cortical Mandibular Bone Depression: Frequency and Clinical-Radiological Features in a Brazilian Population. *Braz. Dent. J*. 2013;24(2):157-62. DOI: [10.1590/0103-6440201302091](https://doi.org/10.1590/0103-6440201302091)

28. Friedrich R, Barsukov E, Kohlrusch F, Zustin J, Hagel C, Speth U, Vollkommer T, Gosau M. Lingual Mandibular Bone Depression. *In vivo*. 2020;34:2527-41. DOI: [10.21873/invivo.12070](https://doi.org/10.21873/invivo.12070)

29. Hayashi K, et al. A Case of a Stafne Bone Defect Associated with Sublingual Glands in the Lingual Side of the Mandible. *Case Reports in Dentistry*. 2020. DOI: [10.1155/2020/8851174](https://doi.org/10.1155/2020/8851174)

30. Alves DBM, Tuji FM, Alves FA, Rocha AC, Santos-Silva AR, Vargas PA, et al. Evaluation of mandibular odontogenic keratocyst and ameloblastoma by panoramic radiograph and computed tomography. *Dentomaxillofac Radiol*. 2018;47(7):1-7. DOI: [10.1259/dmfr.20170288](https://doi.org/10.1259/dmfr.20170288)

CONFLICTO DE INTERESES

Los autores declaran que no tienen conflicto de intereses.

CONTRIBUCIONES DE LOS AUTORES

Conceptualización: Sandro Alexander Lévano Loayza.

Investigación: Juan Angel Paucar Estrella, Dante Angeles Romero

Análisis formal: Ana Paola Trevejo Bocanegra.

Metodología: Sandro Alexander Lévano Loayza.

Recursos: Juan Angel Paucar Estrella, Dante Angeles Romero.

Curación de datos: Juan Angel Paucar Estrella, Dante Angeles Romero.

Software: Juan Angel Paucar Estrella, Dante Angeles Romero.

Administración del proyecto: Juan Angel Paucar Estrella, Sandro Alexander Lévano Loayza, Ana Paola Trevejo Bocanegra.

Supervisión: Sandro Alexander Lévano Loayza, Ana Paola Trevejo Bocanegra.

Visualización: Juan Angel Paucar Estrella, Dante Angeles Romero, Ana Paola Trevejo Bocanegra.

Redacción-borrador original: Juan Angel Paucar Estrella, Dante Angeles Romero.

Redacción-revisión y edición: Sandro Alexander Lévano Loayza, Ana Paola Trevejo Bocanegra.

