

## Condiloma acuminado gigante del pene

### Giant condyloma acuminata of penis

**Dr. Basily Valdés Estévez, MSc. Dr. Tomás Lázaro Rodríguez Collar, Dra. Midalys Casa de Valle Castro**

Hospital Militar Central "Dr. Carlos J. Finlay". La Habana, Cuba.

---

#### RESUMEN

**Introducción:** el condiloma acuminado del pene en una entidad nosológica frecuente con alto índice de recidivas. Es producido por el virus del papiloma humano que se asocia, íntimamente, a la aparición del cáncer cérvico-uterino.

**Objetivos:** presentar un caso de condiloma acuminado del pene, de gran tamaño, y aspectos de su diagnóstico y tratamiento.

**Métodos:** paciente de 19 años de edad que asiste a la consulta de Urología del Hospital Militar Central Dr. "Carlos J. Finlay", en el mes de mayo del 2010, por presentar una tumoración en el pene de 3 meses de evolución. Refirió la práctica habitual del coito desprotegido y, al examen físico, tenía un tumor de aproximadamente 3 cm de diámetro, aspecto de coliflor y secreción amarillenta espesa, que abarcaba parte del surco balano-prepucial y del frenillo. Para realizar esta investigación se contó con el consentimiento informado del paciente.

**Resultados:** por presentar resistencia al tratamiento habitual para condiloma acuminado y su gran tamaño, se realizó biopsia la que confirmó la presencia de esta entidad nosológica. Se hizo la exéresis total más la circuncisión en el quirófano. El informe anátomo-patológico final ratificó el diagnóstico. El paciente, tras un año de operado, está asintomático y ha incorporado prácticas sexuales seguras.

**Conclusiones:** ante la presencia de condilomas acuminados del pene de gran tamaño, con rápido crecimiento y rebeldes al tratamiento tópico habitual se debe realizar biopsia de la lesión y una vez obtenida su confirmación histológica, proceder a su exéresis total en el quirófano.

**Palabras clave:** infección de transmisión sexual, virus del papiloma humano, tumor de pene, condiloma acuminado.

## ABSTRACT

**Introduction:** the penis condyloma acuminata is a frequent disease entity with a high rate of relapses. It is caused by the human papilloma virus closely associated with the appearance of cervical-uterine cancer.

**Objectives:** to present a case of a giant penis condyloma acuminata and the features of its diagnosis and treatment.

**Methods:** patient aged 19 came to Urology consultation of the "Carlos J. Finlay" Central Military Hospital in May, 2010 due to a three months course penis tumor. He referred the unprotected sexual practice and at physical examination we noted a tumor of approximately 3 cm diameter of a cauliflower appearance and a thick yellowish secretion involving the balanopreputial groove and the frenum. For present research authors got the informed consent given by patient.

**Results:** due to resistance to habitual treatment for condyloma acuminata and its large size, a biopsy was carried out confirming the presence of this disease entity. In the operating theater a total exeresis was performed plus circumcision. The final anatomic-pathologic report confirmed the diagnosis. The patient after a year to be operated on remains asymptomatic and now has safe sexual practices.

**Conclusions:** in face of the presence of giant penis condyloma acuminata with a fast growth and refractory to habitual topical treatment it is necessary to make a biopsy of lesion and after to achieve its histological confirmation, to perform total exeresis in the operating room.

**Key words:** sexual communicable infection, human papillomavirus, penis tumor, acuminata condyloma.

---

## INTRODUCCIÓN

El condiloma acuminado (CA) o verruga genital es una neoformación exofítica, generalmente múltiple y de color rosado o blanco grisáceo. Es producido por el virus del papiloma humano (VPH) del que existen más de 130 genotipos, y de ellos, en más de 80, ha sido posible secuenciar por completo su genoma. Cerca de 40 se transmiten sexualmente e infectan el aparato genital masculino y femenino.<sup>1</sup>

Su tamaño es muy variable, desde lesiones prácticamente imperceptibles, hasta llegar a adquirir dimensiones considerables con el típico aspecto de coliflor.

Los VPH según la posibilidad de desarrollar lesiones cancerígenas, se dividen en dos grupos: bajo y alto riesgo. Entre los de menor potencialidad encontramos los subtipos de VPH: 6, 11, 40, 42, 53, 54 y 57. Los VPH de alto riesgo se relacionan con mayor frecuencia con el cáncer cérvico-uterino, siendo los tipos 16 y 18 los más oncogénicos. También se incluyen en este grupo los subtipos 31, 35, 39, 45, 51, 52, 56 y 58. En la mayoría de las mujeres se sospecha la presencia del VPH por los cambios citológicos anormales observados en las citologías orgánicas (Papanicolaou) y la colposcopia. Ambos estudios son las herramientas fundamentales en la detección del cáncer cérvicovaginal o sus lesiones precursoras, los que permiten dirigir el estudio biopsico para el diagnóstico definitivo de estos cambios anormales relacionados con el VPH.<sup>2</sup>

El CA se vincula por lo general a los tipos de cepas números 6 y 11. En raras ocasiones puede evolucionar como un tumor con malignidad local, aunque sin metástasis, equivalente a un condiloma verrugoso.

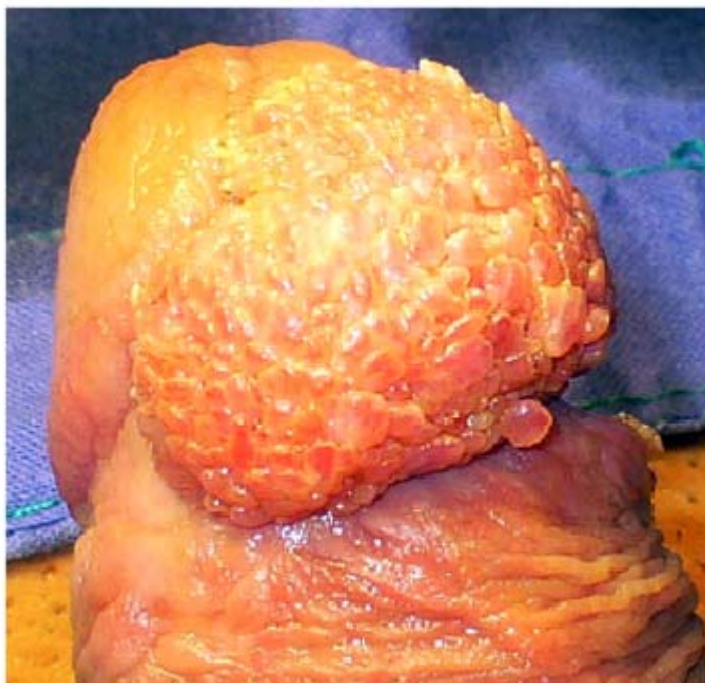El tumor de Büschke-Löwenstein es un condiloma acuminado de gran tamaño, en forma de coliflor, de crecimiento lento e infrecuente que, a pesar de un tipo histológico benigno, se comporta de forma maligna por su alto índice de recurrencia y transformación ocasional hacia el carcinoma de células escamosas. Es causado por los subtipos 6 y 11 del VPH, y en ocasiones por los subtipos 16 y 18.<sup>3,4</sup>

En este trabajo se presenta un caso de condiloma acuminado del pene de gran tamaño, así como aspectos relacionados con su diagnóstico y tratamiento.

### Caso Clínico

Paciente de 19 años de edad con antecedentes de buena salud, que asiste a la consulta de Urología por presentar una tumoración en el pene, que le salió desde hacía 3 meses siendo más pequeña y que, a pesar del tratamiento tópico con ácido tricloroacético, lejos de desaparecer había continuado su crecimiento. En el interrogatorio se recogió además, el dato de la práctica del coito desprotegido y la promiscuidad sexual, aunque en el momento de su atención no tenía pareja sexual estable.

Al examen físico se constató la presencia de un tumor de aproximadamente 3 cm de diámetro, con aspecto de coliflor, con secreción amarillenta espesa, localizado en la región ventral del pene, y que abarcaba el surco balano-prepucial y la región del frenillo (figura 1).

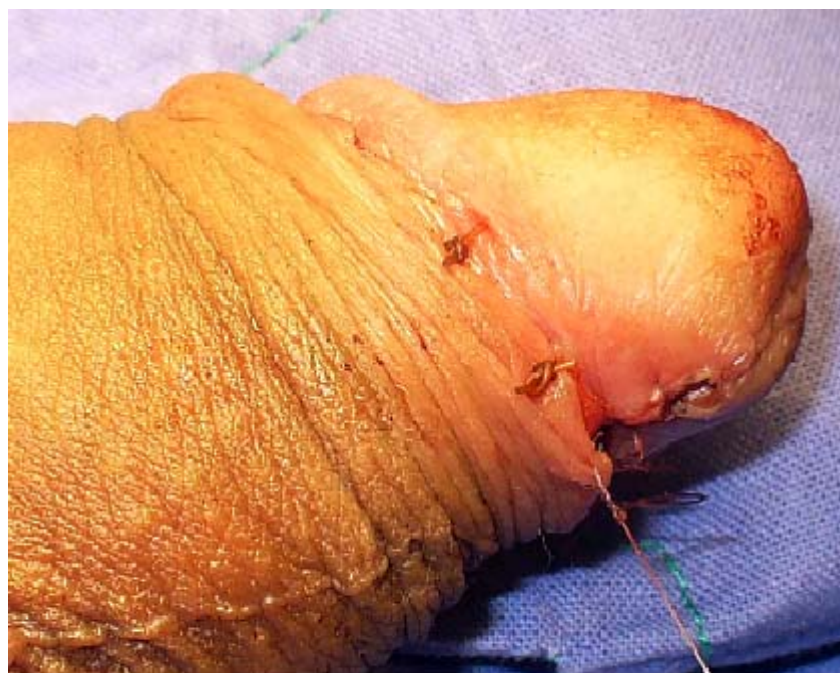

**Fig. 1.** Condiloma acuminado gigante del pene localizado en la parte ventral del glande.

Se le realizaron exámenes complementarios de la analítica sanguínea, serología y VIH, estando todos dentro de parámetros normales.

Teniendo en cuenta el gran tamaño de la lesión y la resistencia al tratamiento habitual ya realizado, se decidió tomar muestra para biopsia en la que se confirmó la presencia de un condiloma acuminado.

Una vez confirmada la naturaleza de la tumoración, se decidió llevar al paciente al salón de operaciones para la exéresis total de la misma más la circuncisión, se obtuvieron buenos resultados estéticos finales (figura 2).

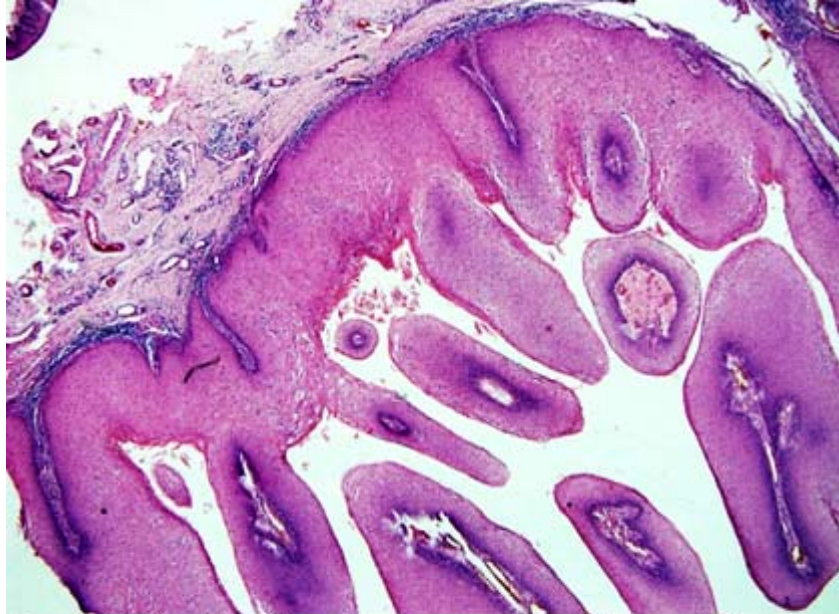


**Fig. 2.** Remoción total de la lesión más la circuncisión.

El informe anátomo-patológico final de la pieza quirúrgica fue condiloma acuminado, observándose sus hallazgos típicos, con proyecciones papilares de epitelio pavimentoso, con vacuolización de los queratinocitos (coilocitosis), e infiltrado inflamatorio crónico en el estroma fibrovascular (figura 3).

El paciente tras un año de operado está asintomático, libre de recurrencias de la enfermedad, y con la incorporación de prácticas sexuales protegidas y seguras.

Para efectuar este trabajo se tuvieron en cuenta los principios éticos de la confidencialidad de la identidad personal, y el consentimiento informado para la publicación del artículo y las fotos, que solo enfocarían la lesión en el pene y sus resultados posoperatorios.



**Fig. 3.** Vista histológica. Se observan sus hallazgos típicos, con proyecciones papilares de epitelio pavimentoso y el infiltrado inflamatorio crónico en el estroma fibrovascular (HE X 40).

## DISCUSIÓN

La forma más común de transmitir el CA es la vía sexual aunque en ocasiones se puede producir de otro modo como en el caso de los recién nacidos (contacto directo por una madre infectada). La presencia en niños puede también estar en relación con abusos sexuales, aunque puede tratarse simplemente de contagio de verrugas de las manos, por lo que deben ser valorados cuidadosamente.

En la actualidad aproximadamente 20 millones de personas están infectadas por el VPH.<sup>1</sup> En el mundo la mayor frecuencia de VPH de alto riesgo se encuentran en África y América Latina. En mujeres jóvenes la frecuencia de infección con el VPH puede ser muy alta: hay reportes que indican hasta un 50 % de las mujeres adolescentes y adultas jóvenes adquieren la infección en los primeros 4 a 5 años de vida sexual activa.<sup>2</sup>

El condiloma acuminado gigante (CAG) o tumor de Büschke-Löwenstein, presenta características clínicas de malignidad, caracterizado por rápido crecimiento y destrucción de estructuras vecinas pero, histológicamente, es un tumor benigno. En el caso que se expone, se sospechó la presencia de un condiloma acuminado gigante por su gran tamaño y el rápido crecimiento que experimentó en poco tiempo, pero al obtener la biopsia de la lesión y realizar el estudio histológico de la misma, se pudo descartar con total certeza su existencia. Además el tumor de Büschke-Löwenstein se localiza en múltiples regiones anatómicas. En el hombre del 81 % a 94 % se localizan en el pene, en la región ano rectal 10 % a 17 % y uretra 5 %; en las mujeres se localizan fundamentalmente en la vulva 90 %, también se describen otras regiones como en la vagina, cuello uterino, ano y perineo y con menor frecuencia en la vejiga y región oral.<sup>5</sup>

El estado inmunitario deficiente de los pacientes ya sea congénito o adquirido como el observado en el SIDA, tratamientos inmunosupresores, el alcoholismo y la diabetes mellitus se han relacionado con el rápido desarrollo del condiloma

gigante,<sup>6</sup> factores que no estuvieron presentes en el paciente de esta investigación, según lo referido en el interrogatorio y comprobado en los exámenes complementarios.

En estos casos es necesario hacer el diagnóstico diferencial con los condilomas planos o sífilides que se presentan en la sífilis secundaria que, aunque morfológicamente pueden tener un aspecto similar, son de superficie plana y a veces erosiva y exudativa en lugar de papilomatosa. En caso de dudas, el examen en campo oscuro revelará múltiples treponemas en las lesiones de origen sífilítico. La papulosis benigna, también llamada pápulas perladas del pene o pápulas vestibulares, se observan en 30 % a 40 % de los varones jóvenes, generalmente en la corona del glande y no está asociada al VPH. En el pénfigo vegetante las lesiones son de superficie de implantación más extensa, y presenta lesiones ampollas en algún momento de la evolución.<sup>7</sup>

El CAG de Büschke-Löwenstein, por sus características macroscópicas, puede llevar a la confusión por su crecimiento exofítico, alta recurrencia, y no responder al tratamiento convencional. Estos elementos estaban presentes en el paciente de este estudio, y se tuvieron en cuenta para plantearnos la necesidad de realizarle la biopsia previa, antes de la remoción quirúrgica total.

En cuanto al tratamiento, se describen múltiples terapias tópicas como el *Podofilox* 0,5 % en solución o gel que puede ser aplicado por el mismo paciente y actúa destruyendo el CA, pero que no se recomienda cuando el área de las lesiones excede los 10 cm<sup>2</sup>. El imiquimod al 5 % en crema actúa estimulando el sistema inmune del organismo y en consecuencia destruye el CA. La crioterapia es otra variedad terapéutica con muy buenos resultados. El nitrógeno líquido destruye las lesiones mediante citólisis térmicamente inducida, los ácidos tricloroacético o bicloroacético al 80 y 90 % y la resina de podofilotoxina al 10 y 25 % son sustancias también empleadas.<sup>8</sup>

Cuando las lesiones son grandes, como en el paciente presentado, se recomienda la remoción quirúrgica, electro cauterización, vaporización o exéresis con láser de dióxido de carbono. También se recomienda cuando existen un gran número de lesiones y/o una extensa área afectada y, en el caso de verrugas intrauretrales, particularmente para aquellos pacientes que no han respondido a otros tratamientos.<sup>9,10</sup>

El principal método de prevención está dado por el uso de métodos de barrera como el condón, para evitar la transmisión viral que puede estar dada por lesiones mucocutáneas de ambos miembros de la pareja o por su presencia en el semen eyaculado. En el último quinquenio (2006) han surgido las vacunas preventivas contra el VPH, aprobadas por la Agencia Reguladora del Medicamento (*Food and Drug Administration, FDA*) de Estados Unidos de América y el Comité Asesor para la Inmunización y Vacunación (*Advisory Committee on Immunization Practices, ACIP*) del Centro para el Control de Enfermedades (*Center for Disease Control and Prevention, CDC*.) Gardasil es el nombre de esa nueva vacuna tetravalente, que contiene antígenos de dos genotipos de alto riesgo (16 y 18), responsables de 70 % de los cánceres de cuello uterino, y dos de bajo riesgo (6 y 11), responsables del 90 % de las verrugas genitales y de la papilomatosis respiratoria recurrente.<sup>2</sup>

Tras diagnosticar lesiones condilomatosas en un miembro de la pareja, es de interés la realización de un minucioso examen clínico a ambos, y la realización de un estudio para descartar la presencia de otras infecciones de transmisión sexual (sífilis, blenorragia, VIH/SIDA y otras) así como realizar las recomendaciones generales sobre los factores de riesgo, y promover el uso de medios de protección para las relaciones sexuales seguras que permitan evitar la vía más frecuente de contagio.

Se concluye que, ante la presencia de condilomas acuminados del pene de gran tamaño, con rápido crecimiento y rebeldes al tratamiento tópico habitual, se debe realizar biopsia de la lesión y una vez obtenida su confirmación histológica, proceder a su exéresis total en el quirófano. Además se confirma la importancia de valorar a la pareja sexual del paciente.

## REFERENCIAS BIBLIOGRÁFICAS

1. Parapar I, Tabeada N. Exéresis quirúrgica radical como único tratamiento del condiloma acuminado gigante: a propósito de un caso. *Colomb Med.* 2007;8:143-8.
2. Muñoz RC. Epidemiología del virus del papiloma humano (en línea). [acceso 8 Jul 2011]. Disponible en: <http://geosalud.com/VPH/epivph.htm>
3. Pérez ER, Crespo CG, Isla A, Velazco A. Condiloma gigante de Büschke y Löwenstein a propósito de 2 casos. *Rev Cubana Obstet Ginecol.* 2005; 31:101-7.
4. Aragón CM, Molina-Polo LD, Galicia SR, Morales PA. Tumor de Büschke-Löwenstein. Reporte de un caso y revisión de la literatura. *Rev Méx Urol.* 2008;68(2):121-33.
5. De Toma G, Cavallaro G, Bitoni A, Polistena A, Onesti MG, Scuderi N. Surgical management of perianal giant condyloma acuminata (Büschke-Löwenstein tumor). Report of three cases. *Eur Surg Res.* 2006;38:418-22.
6. Machado CI, Castillo OA, Ochoa OMC, García GR, Lamar MY. Condiloma gigante de Büschke y Löwenstein. A propósito de un caso. *Dermatol Peru.* 2006;16:74-6.
7. Núñez Serrano AA, Elena Sorando E, Arranz López JL. Condiloma gigante del pene (Tumor de Büschke-Löwenstein): Presentación de un caso. *Cir Plást Iberolatinoam.* 2009;35(1):55-60.
8. Ambriz GG, Escobedo ZL, Carrillo DM, Ortiz AA, Cordero ZA, Corona NA, et al. Büschke-Löwenstein tumor in childhood: a case report. *J Pediatr Surg.* 2005;40:25-7.
9. Tythereleigh MG, Birtle AJ, Cohen CE, Glynn-Jones R, Livingstone J, Gilbert J. Combined surgery and chemoradiation as a treatment for the Büschke-Löwenstein Tumor. *Surgeon.* 2006;4:378-83.
10. Miranda Aranzubía O, García Rodríguez J, González Álvarez RC. Condiloma acuminado gigante (Tumor de Büschke-Löwenstein). *Actas Urol Esp.* 2008;32(9):951.

Recibido: 2 de octubre de 2011.

Aprobado: 17 de octubre de 2011.

*Basily Valdés Estévez.* Hospital Militar Central "Dr. Carlos J. Finlay". Ave. 31 No. 114. Marianao. La Habana, Cuba. Correo electrónico: [basily@infomed.sld.cu](mailto:basily@infomed.sld.cu)  
[tomasrc@infomed.sld.cu](mailto:tomasrc@infomed.sld.cu)

---