

Deciduosis ulcerada y embarazo

Ulcerous deciduosis and pregnancy

MSc. Dr. Mario Gutiérrez Machado, MSc. Dr. Juan Antonio Suárez González, MSc. Dra. Irene Rodríguez Santos, Lic. Milay Hurtado Veitía, Lic. Mayelin Merconchini Machado

Hospital Universitario Ginecobstétrico "Mariana Grajales" Santa Clara, Villa Clara.

RESUMEN

Introducción: la deciduosis representa el cuadro colposcópico más peculiar del embarazo. El término indica una ectopia decidual

Objetivo: presentar el caso clínico de una gestante con una lesión cervical que resultó una deciduosis tipo ulcerada.

Resultados: mediante la colposcopia y posteriormente una biopsia por ponchamiento se confirmó el diagnóstico de deciduosis tipo ulcerada en gestante de 22,5 sem.

Conclusiones: ante toda gestante con una lesión cervical sospechosa o no de malignidad, se puede utilizar la colposcopia como método diagnóstico, realizada por un personal entrenado y biopsia dirigida según el caso en particular.

Palabras clave: colposcopia, deciduosis, embarazo, ponche de cerviz.

ABSTRACT

Introduction: The deciduosis is the more typical colposcopy picture of pregnancy. This term indicates a decidual ectopia.

Objective: To present the clinical case of a pregnant presenting with a cervical lesion led to an ulcerated deciduosis.

Results: By means of a colposcopy and later by a punch biopsy the diagnosis of ulcerated deciduosis was confirmed in a pregnant of 22.5 weeks.

Conclusions: In front of that each pregnant with a cervical lesion suspected or not of malignancy, the colposcopy could be used as a diagnostic method provided that

is performed by trained staff and a biopsy directed according to the case in particular.

Key words: colposcopy, decidualosis, pregnancy, punch cervix.

INTRODUCCIÓN

Los cuadros colposcópicos gravídicos son expresión morfológica de modificaciones impuestas por el embarazo sobre los componentes cervicales: epitelio, estroma y vasos.

Durante el embarazo puede haber algunos problemas para establecer el diagnóstico correcto de las lesiones cervicales y el diagnóstico precoz del carcinoma del cuello uterino debido a la existencia de alteraciones morfológicas y a las modificaciones características que el embarazo imprime a las estructuras histológicas del cérvix.¹ Estas modificaciones adquieren su máximo interés por su parecido con las lesiones consideradas como carcinoma *in situ*.^{1,2}

La colposcopia se puede realizar durante la gestación. La técnica de la colposcopia es similar a la no grávida. El mejor momento para el examen colposcópico es el primer trimestre.

En 1927, Stieve realizó la primera descripción de las alteraciones provocadas por la gravidez: aumento de la actividad glandular con proliferación celular, gran producción de moco, considerable aumento de los vasos sanguíneos y linfáticos, signos de multiplicación celular epitelial e infiltración linfoplasmocitaria, proliferación de las células columnares, agrandamiento criptas glandulares, formación de hendiduras secundarias, incremento en número y tamaño de los vasos sanguíneos y linfáticos, reacción decidual del estroma, imágenes polipoideas, estroma edematoso con aumento de tamaño del cérvix e hiperplasia de la mucosa endocervical, eversión cervical, dilatación del orificio externo y canal y presencia de moco cervical abundante, difícil de remover.²

La colposcopia es aún en nuestros días un medio poco empleado durante el embarazo.³

La decidualosis representa el cuadro colposcópico más peculiar del embarazo. El término indica una ectopia decidual que se refiere a la aparición a nivel del estroma cervical de modificaciones semejantes a las que fisiológicamente se producen en el endometrio durante el embarazo.^{4,5}

Aparece alrededor de la semana 12, sin modificaciones pronunciadas a lo largo de la gravidez, desaparece por completo un mes después del parto. Su incidencia es de un 30 % aunque otros autores consideran la frecuencia de un 10-40 %.^{6,7}

Tipos de decidualosis:

a) *Subpavimentosa*. Puede ser focal o plurifocal, de localización periunional, a veces en anillo incompleto en la unión escamocilíndrica. Según la profundidad y exuberancia del fenómeno, puede ser plana, nodular o vegetante.⁸

Tras la aplicación de solución fisiológica, aparece como un área congestionada, más o menos elevada, a veces ulcerada por el revestimiento epitelial delgado, por el fenómeno estromal subyacente, frágil. Con la aplicación de ácido acético aparece de color blanco amarillento de límites borrosos. En la prueba de Schiller, por el escaso trofismo epitelial, se aprecia una yodo captación débil e irregular con bordes esfumados.^{8,9}

b) *Subcilíndrica*. Incrementa las características del ectropión gravídico, provocando una hinchazón de las papilas que se ven rojas y congestionadas después de la aplicación de solución fisiológica y de aspecto blanco-amarillento posterior al ácido acético. Es frecuente la fragilidad epitelial con erosiones y sangrado.^{9,10}

c) *Nodular*. Pequeñas elevaciones congestivas del epitelio pavimentoso, de superficie lisa y regular, que aceptan bien el Lugol, presentando un color rojizo por transparencia de una rica red vascular.¹¹

d) *Tumoral*. Está representada por verdaderas pápulas de color rojo-violáceo o rojo oscuro, con aspecto blanquecino con ácido acético y con aplicación de Lugol, coloración irregular.^{10,11}

e) *Ulcerada*. Adquiere la forma de un mamelón ulcerado, de superficie escarchada o plana roja, hemorrágica, con puntilleo vascular. Con ácido acético se torna blanca-opaca.¹⁰

f) *Plana*. Son formaciones rojizas, que reaccionan levemente al acético, de bordes definidos, festoneados, manteniéndose al mismo nivel de la mucosa.

PRESENTACIÓN DE CASO

Paciente ROW de 15 años de edad, con antecedentes de salud, gesta 4 para 0 abortos provocados, 3 con una edad gestacional de 22,5 sem. Acude a consulta del tracto genital inferior por presentar leucorrea blanco grisácea y en el examen físico su médico de atención le encuentra una lesión cervical que requiere interconsulta con especialistas para descartar posibilidad de una lesión maligna del cuello uterino.

Se recibe en Consulta de patología del tracto genital inferior a adolescente gestante con embarazo de 22,5 sem, que refiere presentar un flujo vaginal amarillo grisáceo fétido, de más menos 2 meses de evolución en ocasiones con gleras sanguinolentas, sin acompañarse de dolor u otra sintomatología.

Dentro de los antecedentes patológicos personales de interés refiere inicio de las relaciones sexuales a los 12 años, con múltiples parejas sexuales (más de 5) hasta el momento de la consulta.

Al ser examinada se observa una lesión de tipo ulcerada con fondo aparentemente sucio a ojo desnudo, de bordes bien delimitados, aproximadamente de 1,5 cm de diámetro de forma ovalada, situada hacia la periferia del labio posterior del cuello uterino muy próximo al fondo de saco vaginal posterior en relación con la pared lateral de dicho labio posterior.

Colposcópicamente se observó un cuello de nulípara, pequeño, con una colposcopia satisfactoria observándose una imagen compatible con una gran erosión, de fondo deprimido, rojo, fácilmente sangrante al tacto y al contacto con el ácido acético, sin reacción ante él (Fig. 1). No se realiza prueba de Schiller por antecedentes de alergia al yodo de la paciente.

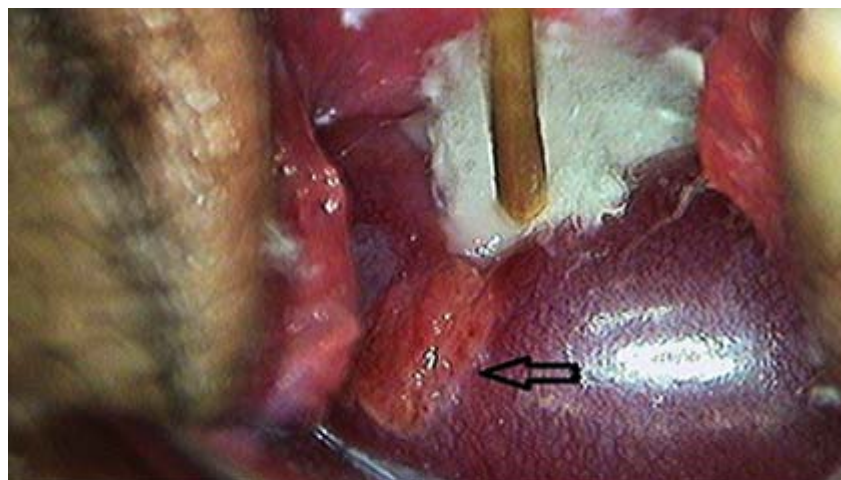


Fig. 1. Imagen colposcópica, deciduitis tipo ulcerada (con preparación AA).

Ante la posibilidad de una lesión maligna, se decide realizar biopsia por ponche, con sangramiento discreto, que resolvió con presión con un aplicador montado, y así hacer el diagnóstico diferencial con una deciduitis de tipo ulcerada no frecuentemente observada pero descrita como forma clínica en el embarazo.

Se recibe resultado de anatomía patológica donde se confirma una deciduitis ulcerada. (B-11-1265) 31 de marzo del 2011 (Figs. 2 y 3).

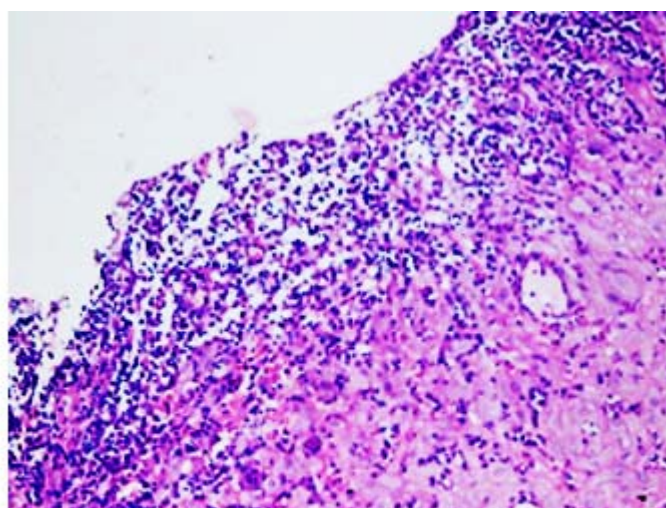


Fig. 2. Corte histológico con área de reacción decidual y células inflamatorias en su superficie.

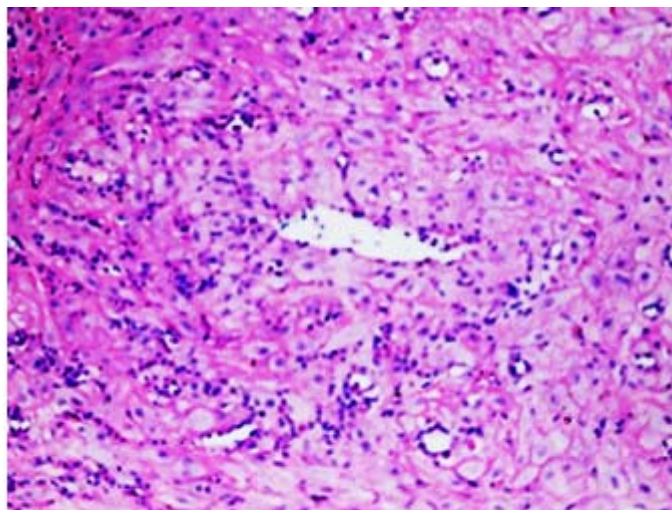


Fig. 3. Células con reacción decidual.

DISCUSIÓN

La colposcopia y la colpocitología pueden efectuarse durante el embarazo con absoluta confianza, si se efectúa con cuidado, delicadeza, atención y experiencia práctica.² La técnica de realización no difiere de la empleada en la mujer no gestante, ni necesita instrumental especial.^{2,3} Identifica las mismas categorías de clasificación; los cuadros aislados aparecen modificados, con aspectos peculiares y característicos. No es fácil distinguir lo fisiológico de lo patológico. La biopsia no constituye un problema importante si se efectúa taponamiento inmediato³ con gasa vaselinada estéril aplicando solución de Monsell como complemento para favorecer la hemostasia.

Ante toda gestante con una lesión cervical sospechosa o no de malignidad, se debe utilizar la colposcopia realizada por un personal entrenado y la toma de biopsia dirigida según el caso en particular para el diagnóstico definitivo. Ambos métodos resultaron muy útiles en el diagnóstico positivo de la decidualosis ulcerada que se presentó en esta paciente.

REFERENCIAS BIBLIOGRÁFICAS

1. De Palo G, Testa R. The International Federation for Cervical Pathology and Colposcopy. *J Low Genit Tract Dis.* 2004;8:3-5.
2. Walker P, Dexeus S. International terminology of colposcopy: An updated report from the International Federation of Cervical Pathology and Colposcopy. *Obstet Gynecol.* 2003;101:175-7.
3. Tatsuo Y, Fujiyuki I. A study of abnormal cervical cytology in pregnant women. *Arch Gynecol Obstet.* 2006;273:274-7.
4. Tatti S. SIL y cáncer de cuello uterino durante el embarazo. Mitos y realidades. *Rev Colposc Arg.* 1999;10:109-17.

5. Norma Oficial Mexicana NOM-014-SSA2-1994, para la prevención, detección, diagnóstico, tratamiento, control y vigilancia epidemiológica de Cáncer Cervicouterino; 1994. p. 1-30.
6. Brown D, Berran P. Special situations: abnormal cervical cytology during pregnancy. Clin Obstetr Gynecol. 2005;48:178-85.
7. Creasman W. Cancer in pregnancy; Operative Obstetrics; 2nd ed. New York, NY: McGraw-Hill; 2002. p. 424-426.
8. Raura C. Riesgo elevado Obstétrico. 3ra. ed. Barcelona: Editorial Masson; 1996. p. 433-441.
9. Apgar B. Colposcopia. Principios y práctica. Boston: McGraw-Hill; 2003. p. 413-433.
10. Dola C, Cheng J, Longo S. Are repeat colposcopic evaluations of abnormal pap smears necessary during pregnancy? Am J Obstet Gynecol. 2003;189:1-2.
11. Santoso J. Postpartum regression rates of antepartum cervical intraepithelial neoplasia II and III lesions. Am J Obstet Gynecol. 1999;93(3):35.

Recibido: 1ro. de septiembre de 2011.

Aprobado: 16 de septiembre de 2011.

Mario Gutiérrez Machado. Hospital Universitario Ginecobstétrico "Mariana Grajales" Santa Clara, Villa Clara. Correos electrónicos: chmb@hped.vcl.sld.cu; jasuarez@hmmg.vcl.sld.cu