

Linfoma de ovario

Ovarian lymphoma

MSc. Iván Bonet Fonseca,^I MSc. Amnia Díaz Anaya,^{II} Dr. Tabu Francis,^{III}
Dr. C. Yarine Leonell Fajardo Tornés^I

^I Hospital Provincial Universitario "Carlos Manuel de Céspedes y del Castillo".
Bayamo. Granma, Cuba.

^{II} Hospital Clínicoquirúrgico "Calixto García". La Habana, Cuba.

^{III} Hospital Público de la Universidad de Mbarara, Uganda.

RESUMEN

Introducción: el 50 % de la patología oncológica en pediatría corresponde a masas o tumores sólidos, alrededor del 20 % del total se ubica en abdomen. Los tumores que se presentan con mayor frecuencia en el abdomen son el nefroblastoma o tumor de Wilms, el linfoma tipo Burkitt, el neuroblastoma y los tumores germinales de ovario.

Objetivo: presentar un caso pediátrico con tumor abdominal.

Caso clínico: se presenta un caso de una niña de 8 años de edad con antecedentes de salud aparente, atendida en el Hospital Público de la Universidad de Mbarara, Uganda.

Resultado: paciente pediátrica que fue ingresada con una historia de 3 meses de dolor abdominal, pérdida ligera de peso y masa abdominal de crecimiento rápido, fue sometida a una laparotomía exploradora donde se resecó la masa tumoral, la que histológicamente arrojó ser un linfoma ovárico, como hallazgo durante la intervención quirúrgica se diagnosticó una agenesia de útero.

Conclusión: la paciente se encuentra después del tratamiento con quimioterapia en seguimiento, lleva aparentemente hace 5 meses una vida normal (noviembre 2011).

Palabras claves: linfoma de Burkitt, cáncer en edad pediátrica, tratamiento con quimioterapia.

ABSTRACT

Introduction: 50 % of pediatric oncologic pathology corresponds to mass or solid tumors, reaching about 20 % of total abdomen. The tumors that most frequently occur in the abdomen are nephroblastoma or Wilms tumor, Burkitt's lymphoma, neuroblastoma, and ovarian germ cell tumors.

Objective: to present a pediatric case with abdominal tumor.

Case report: we report a case of an 8 year old girl with a history of apparent good health. This patient was assisted the Public Hospital of Mbarara University, Uganda.

Result: a female pediatric patient was admitted with a 3-month history of abdominal pain, mild weight loss, and rapid growth of an abdominal mass. This patient underwent an exploratory laparotomy where the tumor mass was removed. It was histologically confirmed as an ovarian lymphoma. It was diagnosed uterus agenesis.

Conclusion: after chemotherapy, the patient is controlled, and she has an apparently normal life for already 5 months (November 2011).

Key words: Burkitt lymphoma, childhood cancer, chemotherapy.

INTRODUCCIÓN

El linfoma de Burkitt recibe su nombre del cirujano irlandés Denis Burkitt, quien describió por primera vez esta enfermedad en la década de los 50 en Uganda. Es un linfoma no Hodgkin de grado muy elevado, que se origina a partir de los linfocitos B y tiende a invadir áreas externas al sistema linfático, como la médula ósea, la sangre, el sistema nervioso central y el líquido cefalorraquídeo. Tiene una mayor incidencia en niños y adultos jóvenes. El sitio primario de aparición extraganglionar, la mayoría de las veces se localiza en el abdomen, sobre todo en las regiones íleo-cólica y ovárica, y es menos frecuente la localización gastroduodenal, en riñones, mesenterio y estructuras retroperitoneales, en útero o en la región de cuello uterino.¹⁻³

El crecimiento tumoral es rápido y la complicación más temida es el síndrome de lisis tumoral que puede desencadenar una falla renal aguda. El linfoma de Burkitt, generalmente, evoluciona bien si se trata de manera agresiva con quimioterapia. Este tipo de tumor representa el 2 % de todos los linfomas. Las células son de tamaño pequeño y mediano. Otro tipo de linfoma, denominado linfoma tipo Burkitt, involucra células ligeramente más grandes. Debido a que este segundo tipo es más difícil de diferenciar del linfoma de Burkitt, se les combina en la clasificación REAL/WHO.^{4,5}

Se presenta el caso de una niña de 8 años atendida en el Hospital Público de la Universidad de Mbarara, Uganda, la cual ingresó con una historia de tres meses de dolor abdominal, masa abdominal de crecimiento rápido y ligera pérdida de peso. Durante el acto quirúrgico se resecó una masa tumoral de ovario derecho de aproximadamente 20 cm, se diagnosticó una agenesis uterina, se le realizó tratamiento con quimioterapia, está actualmente en seguimiento sin complicaciones aparentes.

CASO CLÍNICO

Paciente, TP de 8 años de edad, femenina, con antecedentes de salud aparente, quien comenzó hace 3 meses, con dolor abdominal en la región hipogástrica, crecimiento de una masa tumoral pélvica, asociado con pérdida de peso ligera y pérdida del apetito, no vómitos, no cambios en el hábito intestinal y no fiebre, ni sintomatología urinaria.

Examen físico: mucosas normocoloreadas y húmedas. No linfadenopatías. Ruidos cardíacos rítmicos no soplos, T/A 90/50 mm hg, pulso 90 l/min. Murmullo vesicular normal no estertores, FR 20 min. Abdomen con ligera distensión en región hipogástrica que sigue los movimientos respiratorios, a la palpación se detecta masa tumoral de aspecto sólido en la región hipogástrica, móvil de alrededor 15 x 20 cm, de superficie lisa, que proviene de la región pélvica, ligeramente dolorosa a la movilización, no reacción peritoneal, ruidos hidroaéreos presentes y normales. Examen vaginal diferido por la edad de la paciente. Tacto rectal: se palpa masa tumoral sólida en la cara anterior del recto, a alrededor de 7 cm del ano, que protruye del saco de Douglas movable, guante que sale sin restos de sangre.

Se ingresa a la paciente con la impresión diagnóstica de tumor maligno de ovario para estudio, se indica hemograma completo, eritrosedimentación, parcial de orina, Rx de tórax, US abdominal, grupo sanguíneo. En los resultados de investigación: Hb 135 g/L, leucocitos 7,5, plaquetas 320×10^6 , eritrosedimentación 22 mm, parcial de orina negativo, Rx de tórax normal, grupo O+, US abdominal informa la presencia de masa tumoral de aspecto sólido de alrededor de 15 x 18 cm, en la región hipogástrica que puede corresponder con ovario derecho, no líquido libre en cavidad, no alteraciones del resto de los órganos abdominales.

Con los resultados de las investigaciones realizadas y sin posibilidad de hacer otras investigaciones como marcadores tumorales se decide programar para realizar laparotomía exploradora de forma electiva, se obtiene el consentimiento informado de los padres y se realiza el proceder quirúrgico, se encontró: gran masa tumoral de aspecto sólido (Figs. 1 y 2), pediculado del ovario derecho en su totalidad, sin adherencia de estructuras u órganos vecinos, intacto, sin ruptura de la cápsula, no líquido libre en cavidad, el ovario izquierdo de tamaño y aspecto normal de acuerdo a la edad de la paciente, como hallazgo quirúrgico se diagnosticó una agenesia de útero, saco de Douglas vacío, en la exploración abdominal superficie hepática y esplénica lisa, normal, sin nodulaciones, no alteraciones del intestino. Evolución posoperatoria satisfactoria, se inicia la quimioterapia a los 21 días, actualmente en seguimiento.

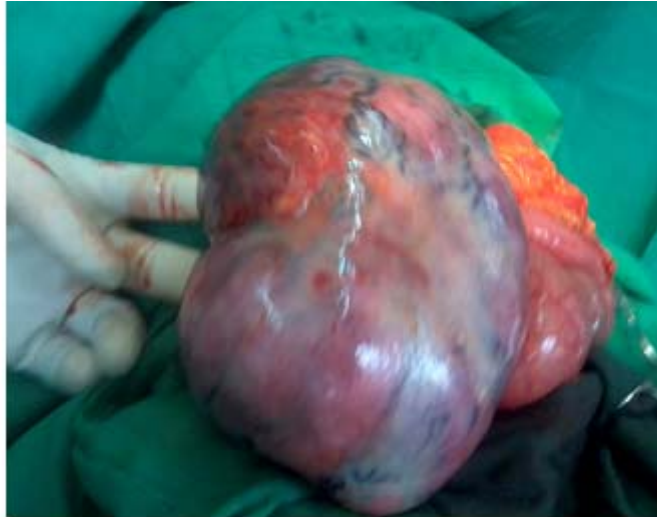

Fig. 1. Vista del tumor durante el acto quirúrgico.

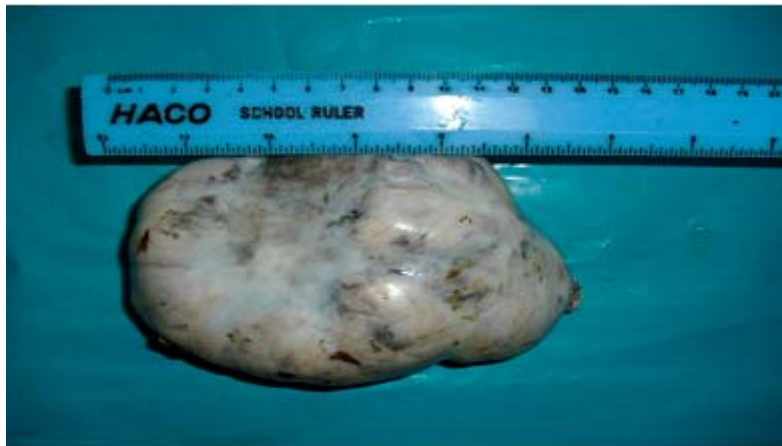

Fig. 2. Tumor en Anatomía Patológica.

Resultado histológico

Se observa que el tejido ovárico se encuentra totalmente sustituido por células pequeñas azules del tipo linfocitos con características de malignidad. Aumento del índice mitótico y entre fondo linfoide la presencia de macrófagos de cuerpo tingible que dan el aspecto al área tumoral con el lente panorámico de cielo estrellado (Fig. 3). La técnica de inmunohistoquímica arrojó que el tumor es CD20 positivo y el marcador P67 positivo en un 75 %. Linfoma no Hodgkin tipo linfoma Burkitt de ovario derecho.

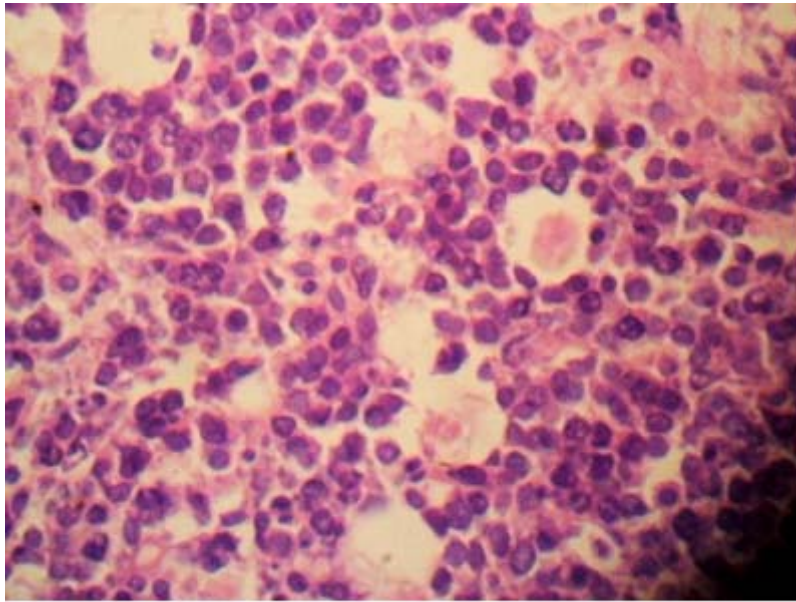


Fig. 3. Estudio histológico del tumor.

DISCUSIÓN

Si bien es cierto que los tumores abdominales en el niño, en una proporción variable de acuerdo a la edad, son benignos, nos parece necesario insistir que cada vez que el pediatra palpe una masa abdominal debe sospechar que es maligna. Los tumores malignos en la edad pediátrica, en general, tienen una alta velocidad de crecimiento, a diferencia de los adultos. Esto explica que muchas veces la madre palpe el tumor o bien aparezca dolor abdominal sin otros síntomas agregados como sucede con frecuencia, por esta misma razón el tiempo de evolución antes del diagnóstico es corto, con una mediana de 2 meses.⁶

La forma de presentación más frecuente fue la aparición de dolor abdominal y/o palpación de tumor, lo cual coincide con lo descrito, la pérdida de peso no fue un síntoma destacado, lo que se explica por la alta velocidad de crecimiento del tumor, este se evidencia antes de producir un deterioro del estado nutricional. En algunos estudios⁷ la pérdida de peso fue solo algo más frecuente en los tumores germinales. Otros síntomas como hematuria, genitorragia, ictericia, virilización e hipertensión arterial, si bien fueron poco frecuentes orientaron de inmediato hacia el tipo de tumor, por lo que es de vital importancia una buena historia y un examen físico completo.

Entre los exámenes disponibles para el estudio de un probable tumor abdominal, la ecografía es particularmente útil en la detección, localización y caracterización de una masa tanto en abdomen como pelvis y retroperitoneo, complementado con la tomografía contrastada y la resonancia magnética nuclear.

Los linfomas, la tercera enfermedad maligna más frecuente de la niñez, representan, aproximadamente, el 12 % de los casos nuevos de cáncer diagnosticados en los menores de 15 años. De estos, alrededor del 40 % son linfomas de Burkitt o que se le parecen (*Burkittlike*). En un hospital con recursos diagnósticos limitados, el actuar quirúrgico juega un importante papel en estos casos que se diagnosticaron por laparotomía exploradora.⁸

Los casos de Linfoma de Burkitt diagnosticados en África se acompañan de una alta mortalidad debido a las limitaciones en el uso de la quimioterapia en estos pacientes, en los casos que la resección de la masa ovárica se pueda combinar con quimioterapia a los 21 días exactos de la intervención se puede esperar más de un 75 % de supervivencia.

En caso de tumores pequeños, se considera más adecuado el tratamiento conservador, con el cual se evita la necesidad de terapia de remplazo hormonal para paliar las consecuencias de la menopausia quirúrgica. Solo mediante el enfoque multidisciplinario por especialistas y técnicos calificados y con gran experiencia en su manejo, se lograrán los mejores resultados en el tratamiento de estos pacientes.

REFERENCIAS BIBLIOGRÁFICAS

1. Campbell M, Ferreiro M, Bronda A, Wong C, Tordecilla J, Joannon P, et al. Tumores abdominales malignos en la infancia. Orientación diagnóstica. Rev Chil Pediatr. 1999 [consulta 15 Oct 2011]; 70:464-9. Disponible en: http://www.scielo.cl/scielo.php?pid=S0370-41061999000600003&script=sci_arttext
2. Pope LZB, Machuca TN, Haratz SS, Watanabe F, Carboni EK, Kuczynski AP, et al. Burkitt lymphoma: report of eight cases and review of literature. Rev Méd Paraná (Curitiba). 2003;61:5-7.
3. Diviné M, Casassus P, Koscielny S, Bosq J, Sebban C, Le Maignan C, et al. On behalf of GELA and GOELAMS. Burkitt's lymphoma in adults: a prospective study of 72 patients treated with an adapted pediatric LMB protocol. Ann Oncol. 2005; 16:1928-35.
4. National Cancer Institute (US National Institutes of Health). Linfoma no Hodgkin Infantil P.D.Q. [actualización Octubre 2008] [consulta 25 Oct 2011]. Disponible en: <http://www.cancer.gov/cancertopics/pdq/treatment/child-non-hodgkins/HealthProfessional/page3>
5. Gallardo C, Martínez F, Miranda C, Godoy A, Melis A, Rostion Cg. Invaginación intestinal secundaria a linfoma de Burkitt. Rev Pediatría Electrónica. 2006 [consulta 9 Sep 2011]; 3(1). Disponible en: http://www.revistapediatria.cl/vol3num1/pdf/9_linfoma.pdf
6. Sánchez MC, Marín C, Leal J, Rodríguez D, Cataldo E, Jáuregui Y. Linfoma no Hodgkin tipo Burkitt en colon sigmoide: a propósito de un caso. Bol Hosp Niños J M de los Ríos. 2000; 36: 63-5.
7. Jackson O, Katongole M, Lambert B, Sanjose S, Weiderpass E. Burkitt's lymphoma in Africa, a review of the epidemiology and etiology. Afr Health Sci. 2007; 7: 166-75.

8. Keller C, Savage Dg, Rusta-Villa M, Bhagat G, Alobeid B. Primary Burkitt lymphoma of the uterine corpus. Leuk Lymphoma. 2006;47:141-5.

Recibido: 20 de febrero de 2012.

Aprobado: 9 de marzo de 2012.

Iván Bonet Fonseca. Hospital Provincial Universitario "Carlos Manuel de Céspedes y del Castillo". Carretera Central vía Santiago de Cuba. Km 2. Bayamo. Granma, Cuba.

Autor para la correspondencia: *Yarine Leonell Fajardo Tornés.* Correo electrónico: yarine.grm@infomed.sld.cu