

## Inversión uterina puerperal crónica

### Chronic puerperal uterine inversion

**Dr. Idalberto Martín Clavijo Balart, Dr. Alejandro Rodríguez Tabares,  
Dr. Reinaldo López Barroso, Dra. Elisa Estrada Hidalgo**

Hospital General "Dr. Juan Bruno Zayas Alfonso". Santiago de Cuba, Cuba.

---

#### RESUMEN

La inversión uterina es una entidad clínica poco frecuente y grave, descrita como una emergencia obstétrica relacionada con las complicaciones del tercer estadio del parto que necesita tratamiento inmediato, habitualmente quirúrgico. Con este artículo se pretende demostrar a la comunidad científica algunos elementos relacionados con esta, pues es probable que por su baja incidencia, generaciones actuales de obstetras no alcancen asistir una paciente con esta complicación, además por la ausencia de reportes nacionales relacionados con esta entidad. Se presenta una paciente que acudió al hospital, a los 2 meses después del parto, se diagnosticó una inversión uterina puerperal crónica grado II, fue necesario realizar la histerectomía total como tratamiento definitivo, lograron conservarse ambos anejos. La forma de presentación atípica en el cuadro clínico de esta paciente y la posibilidad de mostrar una evidencia gráfica de su presentación clínica y tratamiento quirúrgico, motivaron la presentación de este trabajo.

**Palabras clave:** inversión uterina, emergencia obstétrica, estadios del parto.

---

#### ABSTRACT

Uterine inversion is a rare and severe clinical entity described related to obstetric emergency in labor third stage complications, which needs immediate treatment, usually surgery. This article aims to show the scientific community some elements related to this, since it is likely that due to its low incidence, current generations of obstetricians do not assist patients with this complication, apart from the absence of national reports related to this entity. A patient came to the hospital 2 months

after delivery, A chronic puerperal uterine inversion grade II was diagnosed. Total hysterectomy was necessary to perform as definitive treatment, achieving to retain both ovaries. The atypical presentation in this patient clinical condition and the ability to display graphic evidence of its clinical presentation and surgical treatment led to the presentation of this paper.

**Keywords:** uterine inversion, emergency obstetric, delivery stages.

---

## INTRODUCCIÓN

La inversión uterina es una entidad clínica rara y grave, descrita como una emergencia obstétrica relacionada en las complicaciones del tercer estadio del parto. La inversión del útero consiste en un cambio de disposición de sus paredes, la cara interna se convierte en externa y el órgano se invagina en forma de dedo de guante.<sup>1</sup>

Su frecuencia es baja y varía desde 1:500 hasta 1:123 000,<sup>2,3</sup> habitualmente referidos a la inversión uterina puerperal aguda. Los grandes estudios reportan una incidencia de 1:20 000 a 1:25 000 partos, lo cual hace posible que en la actualidad generaciones de obstetras no alcancen a asistir una paciente con esta enfermedad.<sup>1</sup> Otros autores relacionan su incidencia con la vía del parto (1:1 860 en la cesárea y 1:3 737 en el parto por vía vaginal).<sup>2</sup> Las estadísticas varían por países, India reporta una incidencia de 1:8 537 partos, Estados Unidos 1:23 127 y los hospitales británicos 1:27 902. Entre los años 1930 al 1945 en el hospital "América Arias" solo ocurrió 1 en 73 489 partos.<sup>1</sup> En este hospital, después de 17 años de inaugurado y 58 482 partos asistidos, no se había diagnosticado ninguno. En la literatura revisada solo se encontró reportado un caso de inversión uterina puerperal crónica en el año 2005.<sup>3</sup>

Históricamente la condición de inversión uterina fue confundida con el prolapso, Hipócrates (460-370 a.C.) fue el primero en reconocerla. Sorano (200 d.C.) la definió y sugirió su relación con la tracción del cordón placentario. Avicenna en Arabia (980-1037 d.C.) dio una clara descripción del diagnóstico diferencial entre inversión y prolapso y Ambrosio Pare (siglo XVI) la reconoció como una entidad clínica diferente al prolapso genital.<sup>3</sup>

Los factores de riesgo se asocian a un inadecuado manejo de la tercera etapa del parto; se describen entre ellos la tracción inapropiada del cordón umbilical, las maniobras de presión fúndica (maniobra de Credé), la extracción manual de la placenta, el acretismo placentario y la presencia de un cordón corto.<sup>4</sup>

Se clasifica en diferentes formas atendiendo a: su relación con el parto, el tiempo y la extensión de la inversión:<sup>1,3,4</sup>

- Según relación con el parto: puerperal y no puerperal.
  - Según la duración en tiempo desde el parto hasta el momento del diagnóstico: aguda (ocurre en las primeras 24 h del puerperio). Subaguda (de 24 h hasta un mes posparto). Crónica (después de la 4ta. sem del parto).
-

- Según la extensión de la inversión: Grado I (el fondo del útero llega hasta el cuello). Grado II (el fondo del útero protruye por debajo del anillo cervical pero no alcanza el orificio vaginal). Grado III (el fondo del útero llega hasta el orificio vaginal- completa). Grado IV: (el fondo del útero está por delante del orificio vaginal, con la vagina invertida- total).

Sus principales características clínicas son hemorragia y dolor, pudiendo llegar al *shock* hipovolémico o neurogénico. El examen físico muestra una masa roja que protruye o no por el orificio vaginal, y a la palpación abdominal no se encuentra el fondo uterino. Los síntomas más frecuentes de inversión uterina crónica son la hemorragia irregular y el flujo vaginal. El diagnóstico preoperatorio es difícil incluso con el examen físico y generalmente se confirma durante el acto quirúrgico.

El útero completamente invertido tiene forma piriforme y ocupa la parte superior del canal vaginal, es liso, de color rojo y sangra fácilmente con la palpación; los orificios de las trompas de Falopio no suelen distinguirse. Se palpa un anillo de constricción alrededor del cuello de la protuberancia que representa el orificio externo, y revela que el canal cervical no está completamente invertido. Si el cuello uterino está completamente invertido no se palpa anillo de constricción y el dedo pasa sobre la superficie lisa del fondo de saco vaginal. La palpación bimanual revela la ausencia del cuerpo uterino en su posición normal. Se recomienda el método recto-abdominal al estar la vagina ocupada por el útero invertido.

Se deben tener en cuenta los siguientes diagnósticos diferenciales: mioma abortivo, pólipo endometrial, prolapso uterino, sarcoma uterino pediculado y cáncer de cuello uterino.<sup>3-6</sup> La inversión uterina aguda puerperal resulta menos complicada para su diagnóstico. Los exámenes complementarios incluyen la ecografía pélvica, TAC, RMN y laparoscopia diagnóstica.

El tratamiento incluye opciones médicas y quirúrgicas;<sup>1,3-6</sup> su éxito depende del diagnóstico precoz y la atención de sus complicaciones. En la mujer con paridad satisfecha la histerectomía es el tratamiento de elección.

La primera opción para la reposición manual del útero es la maniobra de Johnson (1949). El útero se empuja a través del cuello con las líneas de fuerza hacia la cicatriz umbilical. Una vez repuesto el útero, la mano del cirujano debe ser conservada en la cavidad uterina hasta que ocurra una contracción vigorosa. Otra opción fue dada por O'Sullivan (1945) y emplea 2 L de agua tibia (40 °C) colocados 2 m por encima del suelo y conectados por gomas al fondo de la bolsa posterior de la vagina; permite un flujo rápido y el escape es evitado por la mano del cirujano. Luego de la corrección de la inversión, el fluido en la vagina es drenado lentamente y se administra ergonovina y oxitócicos, la reducción es obtenida de 5 a 10 min después del inicio de esa técnica. Se debe descartar la posibilidad de ruptura uterina, laceraciones cervicales y traumas de la región genital inferior. Ante el fracaso del tratamiento médico la cirugía puede ser por vía vaginal o abdominal.

Por vagina se realiza la técnica de Spinelli, mediante una incisión mediana en la parte invertida del útero hasta reducir el anillo de constricción. Por laparotomía, para conservar el útero, se practica la técnica de Huntington, en la cual se identifica el fondo uterino invertido, se repara con pinzas de Allys y se aplica una tracción ascendente y exagerada de los ligamentos redondos hasta reposicionar el útero. Si este procedimiento fracasa se realiza la técnica de Haultain, se hace una incisión posterior del anillo cervical por vía vaginal y reposición del útero por tracción fúndica (vía abdominal) y reparación del anillo; la técnica de Ocejo sugiere incisión anterior del anillo cervical, reposición del útero y reparación del anillo.

Los estudios muestran que después de la corrección quirúrgica por estos métodos el embarazo y el parto son posibles. Hay reportes que describen el abordaje laparoscópico dentro de las opciones de tratamiento quirúrgico.<sup>7,8</sup>

## CASO CLÍNICO

Paciente de 23 años de edad. APP: Glaucoma. Acude al cuerpo de guardia por sangrado genital anormal. Historia obstétrica de un solo embarazo y parto eutócico hace 2 meses. En la historia clínica anterior se describe cuadro de hemorragia posparto interpretado como atonía uterina, que resolvió con tratamiento médico e incluyó revisión manual de la cavidad uterina.

Refiere que después del parto mantuvo sangrado genital en forma de manchas, que se intensificó en los últimos dos días, después de un esfuerzo físico, presentando a partir de entonces sangrado abundante e intermitente, con coágulos grandes y bien formados, que desaparecía con el reposo en cama.

Niega fiebre, escalofríos, dolor intenso o síntomas de anemia.

Datos positivos al examen físico:

Espéculo:

Vagina distensible, a través del orificio cervical externo se observa tumoración redondeada que protruye por él, de color rojizo, aproximadamente 6 cm de diámetro, que sangra fácil al roce con el espéculo.

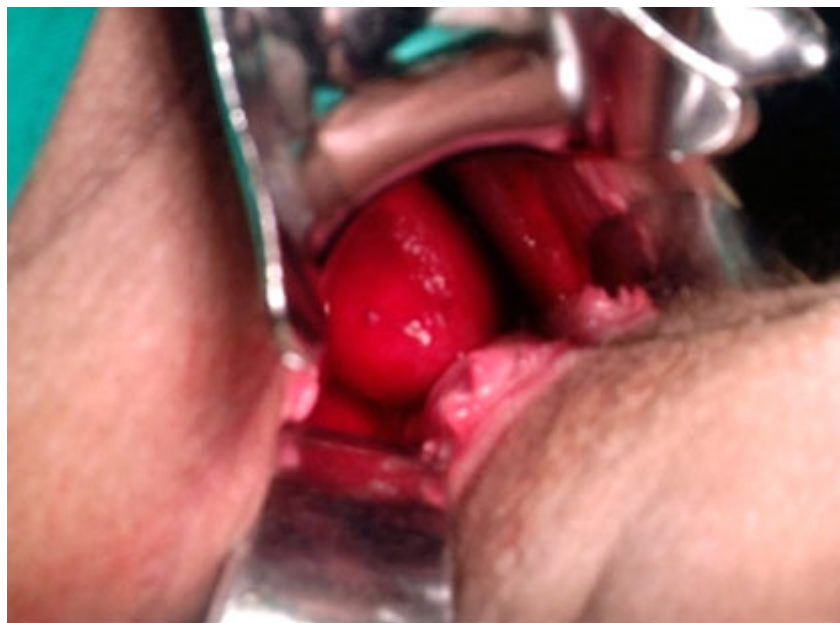Tacto vaginal:

Útero de tamaño normal. Anejos n/s.

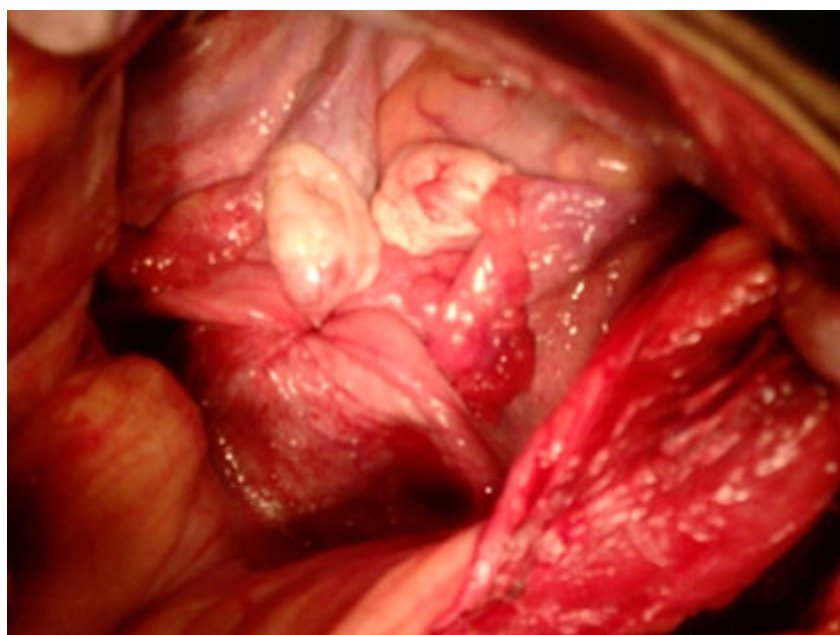
Con estos datos se decide su ingreso en el servicio de ginecología con el diagnóstico de mioma abortivo. Al reevaluar el examen físico en sala no se define el cuerpo del útero en la pelvis durante el tacto vaginal y se sospecha el diagnóstico de inversión uterina puerperal (Fig. 1).

Se realiza videolaparoscopia de urgencia y se comprueba el diagnóstico, se continúa con una incisión de Pfannenstiel y se observa la ausencia del cuerpo del útero en la pelvis, que arrastra los ligamentos redondos y ambos anejos hacia la vagina sin llegar a pasar a través del anillo de constricción (Fig. 2).

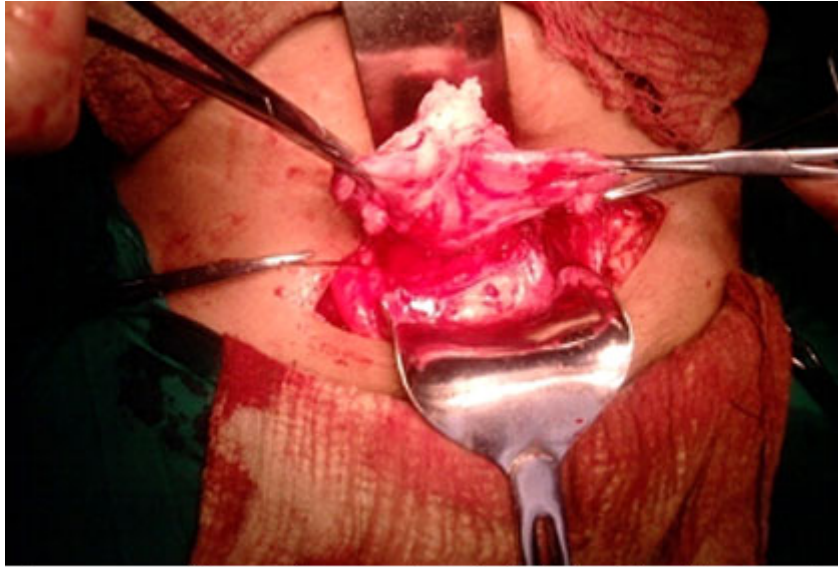
Después de una maniobra de Huntington fallida, se realiza la técnica de Haultain, se encontraron cambios de coloración mantenida que sugieren isquemia prolongada del músculo uterino, por lo cual se decide realizar histerectomía total conservando ambos anejos (Fig. 3). La evolución posquirúrgica fue favorable y se dio el alta hospitalaria 4 días después de operada.



**Fig. 1.** Fondo del útero que ocupa vagina y protruye a través del orificio cervical externo.



**Fig. 2.** Útero invertido que arrastra ambos anejos y ligamentos redondos.



**Fig. 3.** Inversión uterina al realizar la incisión del anillo posterior según Haultain.

## DISCUSIÓN

La inversión uterina es poco frecuente. Habitualmente se presenta en su forma puerperal aguda, como una complicación del 3er. estadio del parto. Su diagnóstico temprano es indispensable para poder optar por un tratamiento que permita conservar la fertilidad de la mujer, los cuales incluyen opciones por vía vaginal, laparoscópica y laparotómica. Las formas crónicas de presentación resultan aún menos frecuentes y su reporte en la literatura médica es prácticamente nulo. Hasta el presente no tenemos constancia de que en Cuba se haya reportado algún caso anterior.

El cuadro clínico de esta paciente sugiere que la forma de presentación está básicamente determinada por la severidad o extensión de la inversión, y debe sospecharse aún en ausencia de dolor pélvico intenso o hemorragia vaginal severa. El diagnóstico diferencial resulta difícil y debe hacerse con otras masas tumorales que protruyen a través del canal cervical y ocupan parcial o totalmente la vagina.

Por primera vez se hace registro gráfico de esta rara entidad y se deja como referencia a una generación de obstetras que tal vez nunca cuenten con la opción de asistir clínicamente a una paciente con esta complicación, teniendo en cuenta su baja incidencia.

## REFERENCIAS BIBLIOGRÁFICAS

1. Vázquez Cabrera J. La inversión aguda del útero puerperal. Principales Complicaciones durante el Embarazo, Parto y Puerperio. La Habana: Ed. Ciencias Médicas; 2009. p. 90-92.



2. Neelam Banerjee, Deepika Deka, KallolK Roy, Deep Takkar. Inversion of uterus during cesarean section. *European Journal of Obstetrics & Gynecology and Reproductive Biology*. 2000 July 91;(1):75-7.
3. Rodríguez JA, Calderón AP, López LA, Montenegro D. Inversión Uterina Puerperal Crónica. Presentación de caso y revisión de la literatura. *Revista Colombiana de Obstetricia y Ginecología*. 2005;56(3):249-55.
4. Parra P, Sedano R, Peña S, Arriagada R, Benítez R, Rojas L. Inversión uterina puerperal: Reporte de un caso. *Rev Obstet Ginecol Hosp Santiago Oriente Sur "Dr. Luis Tisné Brousse"*. Chile. 2008;3(1):27-30.
5. De Vries M. Non-puerperal uterine inversion due to submucous myoma in a young woman: a case report. *J Med Case Rep*. 2010;(4):21.
6. Management of uterine inversion. *Current Obstetrics & Gynaecology*. 1997 Dic;2010;4:21.
7. Shepherd LJ, Sony Singh S. *The Journal of Minimally Invasive Gynecology*. 2010 March 17(2):255-7.
8. Auber M, Darwish B, Lefebure A, Ness J, Roman H. Management of nonpuerperal uterine inversion using a combined laparoscopic and vaginal approach. *Am J Obstet Gynecol*. 2011;204(6):7-9.

Recibido: 2 de octubre de 2013.

Aprobado: 17 de octubre de 2013.

*Idalberto Martin Clavijo Balart*. Hospital General "Dr. Juan Bruno Zayas Alfonso". Carretera del Caney esquina 21, s/n. Reparto Pastorita. CP 90400. Santiago de Cuba. Correo electrónico: martin.clavijo@medired.scu.sld.cu