

Fibrotecoma extraovárico gigante retroperitoneal

Giant Retroperitoneal Extraovarian Fibrothecoma

MSc. Dra. Raysy Sardiñas Ponce, Dr. Leonel Hernández Torres, Dr. José Miguel Pinza Jojoa

Hospital General Docente "Enrique Cabrera". La Habana, Cuba.

RESUMEN

El fibrotecoma ovárico es una neoplasia poco frecuente y su localización extraovárica más rara aún. Se observa por lo general, como tumor sólido unilateral, de tamaño variable, en mujeres premenopáusicas. En su mayoría es benigno y puede ser funcionales o no. En la actualidad se han reportado tres pacientes y solo una de ellas de localización retroperitoneal. Se realizó este trabajo con el objetivo de describir el diagnóstico y tratamiento de esta rara enfermedad. Argumentada a través, de la presentación de un caso de fibrotecoma extraovárico gigante retroperitoneal; se le efectuó a la enferma la exéresis de la lesión sin complicaciones intra ni posoperatorias.

Palabras clave: tumores del estroma ovárico, fibrotecoma extraovárico, tumor retroperitoneal.

ABSTRACT

Ovarian fibrothecoma is a rare neoplasm and its extraovarian location is even rarer. It is usually seen as unilateral solid tumor, of variable size, in premenopausal women. It is usually seen as unilateral solid tumor, of variable size, in premenopausal women. Mostly it is benign and it can be functional. At present, three patients have been reported and only one has it in retroperitoneal location. This paper was conducted to describe the diagnosis and treatment of this rare disease. Reasoned through the presentation of a case of a giant retroperitoneal extraovarian fibrothecoma; He will be performed at the patient's tumor was

excision without intra or postoperative complications. The patient underwent the excision of the lesion without intra or postoperative complications.

Keywords: ovarian stromal tumors, extraovarian fibrothecoma, retroperitoneal tumor.

INTRODUCCIÓN

La ectopia ovárica y las neoplasias que surgen en ella son raras. Sin embargo, constituye el tumor sólido más frecuente del ovario.^{1,2} En la actualidad, se han reportado tres casos de fibrotecoma extraovárico y solo una de ellos de localización retroperitoneal.¹

El fibrotecoma como tal, se considera tumor del estroma ovárico con diferenciación hacia células de la teca o trofoblásticas.³ Los tumores ováricos pueden desarrollarse en ocasiones, en localizaciones extraováricas y pélvicas, presumible, surgen de tejido ovárico ectópico.¹ Aparecen por lo general, en la cuarta o quinta década de la vida, en torno a la menopausia, aunque pueden presentarse a cualquier otra edad.^{3,4}

Casi siempre son unilaterales, de tamaño variable, que va desde muy pequeño hasta gigantes y son en su mayoría benignos.^{3,4} Pueden ser funcionales (con producción de estrógenos) o no funcionales, y cuando tienen un comportamiento maligno se acompañan, con frecuencia, de síndrome de *Meigs*.^{4,5} En algunos casos se observa elevación de los valores de antígeno carbohidratado (CA) 125 y proteína humana de epidídimo (HE4).^{3,6} En Ecografía, se presentan como masas sólidas hipoecoicas con fuerte atenuación y en la tomografía axial computadorizada (TAC) se describen como lesiones sólidas con acumulación retardada de contraste. En la resonancia magnética nuclear constituyen tumores sólidos de baja intensidad en fases T₁ y T₂.¹⁻³ El tratamiento de estos tumores es quirúrgico, con resección completa del tumor con o sin útero y anexos, depende de la edad de la paciente y la infiltración de dichas estructuras.³ Se realiza este trabajo con el objetivo de describir el diagnóstico y tratamiento de esta rara enfermedad. Argumentada a través, de la presentación del siguiente caso clínico.

PRESENTACIÓN DE CASO

Paciente femenina de 38 años de edad con antecedentes de hipertensión arterial, que hace dos meses comienza con aumento de volumen del abdomen, acompañado de dolor en hipogastrio, con irradiación a flanco e hipocondrio izquierdos, que se intensificó poco a poco, hasta hacerse de moderada intensidad, sin acompañarse de otros síntomas.

Datos positivos al examen físico

Tumor intraabdominal de aproximado, 25 centímetros (cm) de longitud y 20 cm de ancho, que ocupa casi todo el hemiabdomen izquierdo, poco móvil, redondeada, no dolorosa, sólida.

Tacto vaginal

Se tacta fondo de saco izquierdo ocupado, impresiona, que puede relacionarse con aumento de volumen del anejo izquierdo, sólido, poco móvil y no doloroso, que debía corresponder con el tumor intraabdominal descrito anterior.

Exámenes complementarios

1. Laboratorio: antígeno (CA-125): 30,26 unidades internacionales/litro (UI/l); valor de referencia: 0-35 UI/l. Resto dentro de límites normales.

2. Imagenológicos

- Ultrasonido abdominal: se observa gran imagen de aspecto tumoral heterogénea, que se extiende desde epigastrio, región retroperitoneal izquierda hasta hipogastrio, que desplaza útero, de 20 cm de longitud y más de 10 cm de anchura. Útero con dispositivo intrauterino (DIU) fuera de la cavidad en proyección hacia el cuello. Anejo derecho con pequeños folículos, anejo izquierdo no se observa.
- La TAC de abdomen con contraste oral y endovenoso: órganos del hemiabdomen superior sin alteraciones. Llama la atención gran lesión heterogénea que se localiza en mesogastrio y se extiende hacia arriba hasta el epigastrio, se lateraliza a la izquierda, ocupa flanco y fosa ilíaca izquierda, la cual comprime las asas intestinales, vejiga y desplaza el útero hacia la derecha. Dicha lesión impresiona ser dependiente del útero o de añadidos, y se sitúa por delante de la arteria aorta en contacto con la pared abdominal. Los máximos diámetros son 28,7 por 20,6 cm y densidad variable entre 34 y 60 unidades Hounsfield (UH), con zonas de mayor densidad que alcanzan los 110 UH. Útero con DIU en posición baja (Fig. 1).

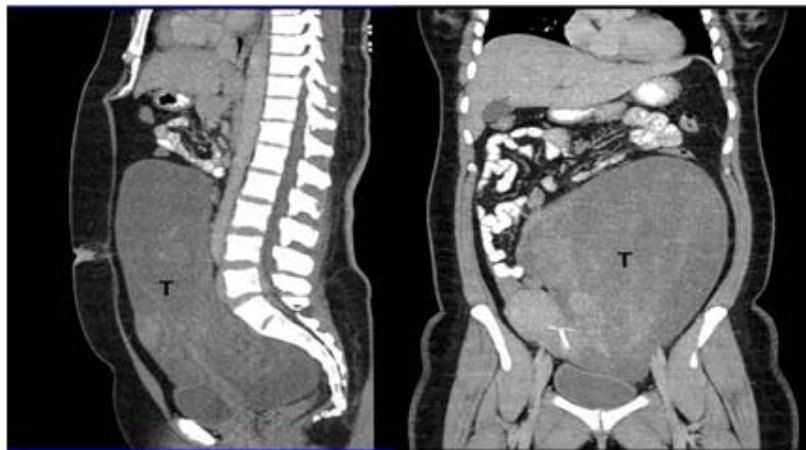


Fig. 1. TAC de abdomen que muestra gran masa tumoral. Ocupa hipogastrio y flanco izquierdo, llega hasta epigastrio con desplazamiento de las asas intestinales.

Se decidió intervenir quirúrgicamente, realizándose laparotomía exploradora. Como hallazgo se encontró un tumor retroperitoneal que creció por detrás del mesocolon izquierdo, sólido, polilobulado, superficie lisa, que desplazó el útero y anejo izquierdo hacia la derecha, en ambos ovarios de características normales, sin compromiso de uréter izquierdo, ni vasos del retroperitoneo. No otras lesiones en peritoneo, ni órganos intraabdominales. Se realizó exéresis sin complicaciones intraoperatorias, con pérdidas hemáticas de menos de 100 mL (Fig. 2).

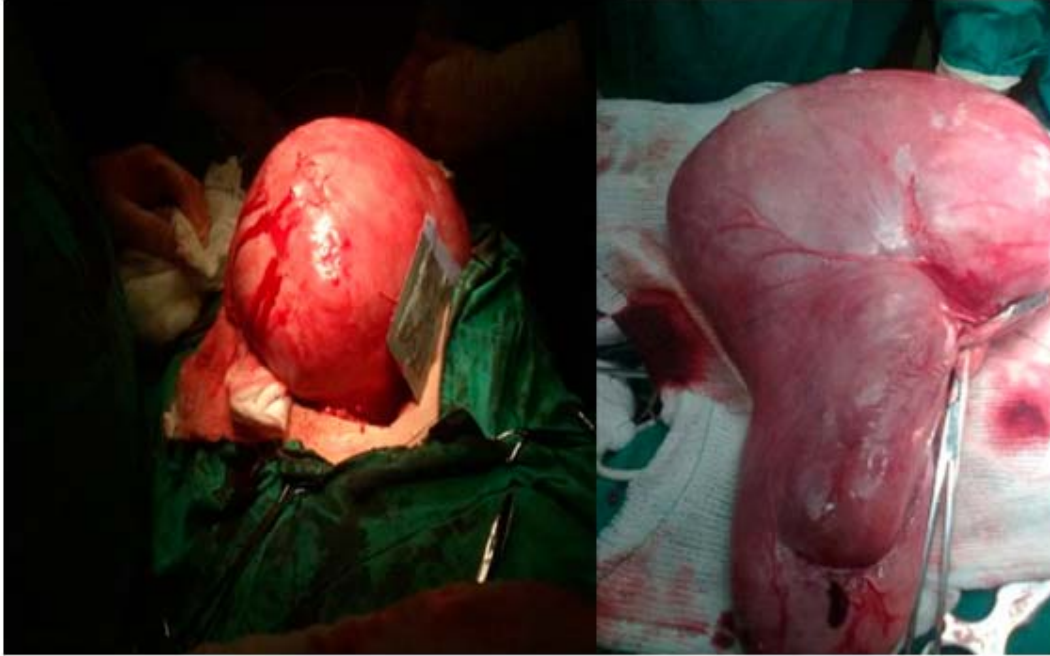

Fig. 2. A la izquierda, imagen intraoperatoria de gran tumor retroperitoneal, previo a su exéresis completa. A la derecha, pieza quirúrgica observándose tumor gigante polilobulado y liso.

La paciente evolucionó favorablemente y egresó al tercer día del posoperatorio. La biopsia de la pieza quirúrgica informó fibrotecoma ovárico de 21x18x10 cm, con marcada degeneración mixoide.

DISCUSIÓN

Los fibrotecomas son tumores poco frecuentes y se observan, por lo general en mujeres postmenopáusicas.³ Este caso se presentó en una paciente, en período premenopáusico, de 38 años de edad. Representan menos del 4 % de todos los tumores ováricos, y *Haroon*⁷ encontró 9,8 % entre los tumores gonadales de los cordones sexuales en una serie de 20 años. La localización extraovárica es muy rara, solo se han reportado tres casos anteriores,¹ constituye éste el cuarto caso y el segundo en retroperitoneo, ya que los anteriores en fondo de saco de *Douglas* y en el ligamento ancho.^{8,9}

Pueden ser funcionales o no, en éste último caso se presentan en lo clínico, a modo de aumento de volumen del abdomen, que puede llegar a lesiones gigantes,³ como ocurrió en ésta paciente. En las características imageneológicas se observaron particularidades similares, que en el caso reportado por *Roberts*¹ de fibrotecoma ovárico retroperitoneal. Aunque en algunas pacientes puede observarse elevación del CA-125.³ En esta enferma tuvo valores normales, aunque cercanos al límite superior, lo cual concuerda con el diagnóstico de benignidad de la lesión encontrada.

Debido a la rara presentación extraovárica de estos tumores y la dificultad de realizar el diagnóstico preoperatorio, éste solo puede ser confirmado después del acto quirúrgico. Los fibrotecomas extraováricos constituyen un reto diagnóstico y su designación solo puede ser hecha cuando se confirman ovarios normales,¹ como sucedió en la paciente en estudio.

Los fibrotecomas extraováricos son tumores de presentación rara y poco frecuente, por lo general benignos, que al tener tipologías imageneológicas similares a otros tumores sólidos de ovario, solo pueden diagnosticarse con la confirmación posquirúrgica histológica en pacientes con ovarios normales.

REFERENCIAS BIBLIOGRÁFICAS

1. Roberts P, Nofech-Mozes S, Coburn N, Hamilton P, Gien L. Retroperitoneal Extraovarian Fibrothecoma Mimicking a Malignant Epithelial Ovarian Carcinoma. *Case Reports in Obstetrics and Gynecology*; 2012.
2. Zhang HE, Zhang GF, Wang TP. Value of 3.0 T diffusion-weighted imaging in discriminating thecoma and fibrothecoma from other adnexal solid masses. *Journal of Ovarian Research*. 2013;6(58):12-20.
3. Ramírez FJ, Acosta E, Sánchez S, Arizpe D. Fibrotecoma gigante de ovario, en una paciente con útero bicorne. *Acta Médica Grupo Ángeles*. 2010;8(4):435-39.
4. Cruz J, Yanes M, Hernández P, Isla A, Turcios SE. Tumores funcionales de ovario. *Rev Cubana de Endocrinología*. 2007;18(3):75-83.
5. Serges VA, Gbary E, Kouï S, Akpa B, Kouassi A. Bilateral Ovarian Fibrothecoma Associated with Ascites, Bilateral Pleural Effusion, and Marked Elevated Serum CA-125. *Case Reports in Obstetrics and Gynecology*; 2013.
6. Braicu EI, Van Gorp T, Nassir M, Richter R, Chekerov R, Gasimli R, et al. Preoperative HE4 and ROMA values do not improve the CA125 diagnostic value for borderline tumors of the ovary (BOT) – a study of the TOC Consortium. *Journal of Ovarian Research*. 2014;7(49):42-47.
7. Haroon S, Zia A, Idrees R, Memon A, Fatima A, Kayani N, et al. Clinicopathological spectrum of ovarian sex cord-stromal tumors; 20 years' retrospective study in a developing country. *Journal of Ovarian Research*. 2013;6(7)196-207.

8. D'Alessandro P, Aleicia JP, Bernardini G. Tecoma nel Ligamento largo. Quaderni di clinica ostetrica e ginecologica. 1963; 18(1): 1451-8.

9. Keitoku M, Konishi T, Nanbu K. Extraovarian sex cord-stromal tumor: case report and review of the literature. International Journal of Gynecological Pathology. 1997; 16(2): 180-5.

Recibido: 7 de octubre de 2014.

Aprobado: 30 de noviembre de 2014.

Raysy Sardiñas Ponce. A no. 10814 entre 2da y 3ra CP: 10800. Nuevo Miraflores. Boyeros, La Habana. Cuba. Correo electrónico: raysyponce@infomed.sld.cu