

## Embarazo ectópico abdominal

### Abdominal ectopic pregnancy

MSc. Dr. Ramón García Mirás, MSc. Dr. Ariel Fuentes Ramírez, Dra. Aleta Valle Hernández, Dra. Oriennys Mosquera López, Dra. Carmen Peraza Hernández, MSc. Lic. Adriana González Sánchez

Hospital Universitario Ginecobstétrico "Eusebio Hernández Pérez". La Habana, Cuba.

---

#### RESUMEN

Se presenta un caso de embarazo ectópico abdominal del segundo trimestre, que se diagnosticó en el curso de una complicación relacionada con hemoperitoneo y que fue necesario realizarle histerectomía total con anexectomía izquierda. Se revisan aspectos de su etiología, diagnóstico y tratamiento. Es el segundo caso publicado por el autor principal.

**Palabras clave:** embarazo ectópico abdominal, histerectomía total, anexectomía izquierda.

---

#### ABSTRACT

A case of abdominal ectopic pregnancy is presented in its second quarter and was diagnosed in the course of a complication related to the hemoperitoneum. It was necessary to perform a total hysterectomy with left oophorectomy. Aspects of etiology, diagnosis and treatment are reviewed. It is the second case reported by the leading author.

**Key words:** abdominal ectopic pregnancy, total hysterectomy, left oophorectomy.

## INTRODUCCIÓN

El embarazo abdominal es una forma rara de embarazo ectópico, que se asocia a una alta morbilidad y mortalidad.<sup>1</sup> Su incidencia general es de 1 en 10 000 nacidos vivos, informándose variaciones que van desde 1/3 337 a 1/550 000 según *Cattaneo y Sievers*.<sup>2</sup> El diagnóstico es difícil, ya que la historia clínica, examen físico, exámenes de laboratorio y ultrasonografía suelen ser inespecíficos. Sin embargo, es esta última la que puede hacernos plantear el diagnóstico, al encontrar un feto y su placenta fuera del útero. *Studderford*, en 1942<sup>3</sup> entregó los criterios para clasificarlos como primario o secundario, de la siguiente forma:

Condiciones para considerar un embarazo abdominal como primario:

1. Ambas trompas y ovarios deben ser normales.
2. No debe existir evidencia de fístulas útero-peritoneales.
3. El embarazo debe estar asociado exclusivamente con la superficie peritoneal, sin relación con la fimbria.

Por tanto, en nuestro caso existen pruebas suficientes para clasificarlo como un embarazo ectópico abdominal secundario, pues la fimbria izquierda se encontraba adherida al huevo.

Los factores de riesgo reconocidos son: antecedente de infección pélvica, anomalías congénitas, endometriosis, embarazo ectópico previo, cirugía tubárica o uterina previa, técnicas de reproducción asistida que incluyen fertilización *in vitro*, inducción de ovulación, exposición del útero al dietilestilbestrol, uso de DIU, tuberculosis, entre otros.<sup>4-6</sup>

El embarazo abdominal avanzado es supremamente raro, ya que la mayoría de los fetos sucumben. Cuando se diagnostica después de las 26 semanas el tratamiento pudiera ser expectante e intrahospitalario hasta esperar la viabilidad fetal; este conlleva el riesgo de hemorragia súbita intraabdominal que puede poner en peligro la vida de la madre. Si la gestación es menor de 26 semanas es adecuado el tratamiento quirúrgico con extracción del feto debido a que la supervivencia fetal es extremadamente baja.<sup>7</sup>

## CASO CLÍNICO

Paciente de 35 años de edad con antecedente de salud, gestaciones 2, partos 1 (eutócico), abortos 0, edad gestacional de 15,5 semanas por fecha de última menstruación, que se presenta en cuerpo de guardia refiriendo dolor abdominal difuso, decaimiento y fatigas de dos días de evolución.

Se le realizan complementarios de urgencia resultando el hematocrito en 15 %, y coagulograma normal, con plaquetas en 190/mm<sup>3</sup>.

Al examen físico:

- Palidez de piel y mucosas.

Los signos vitales:

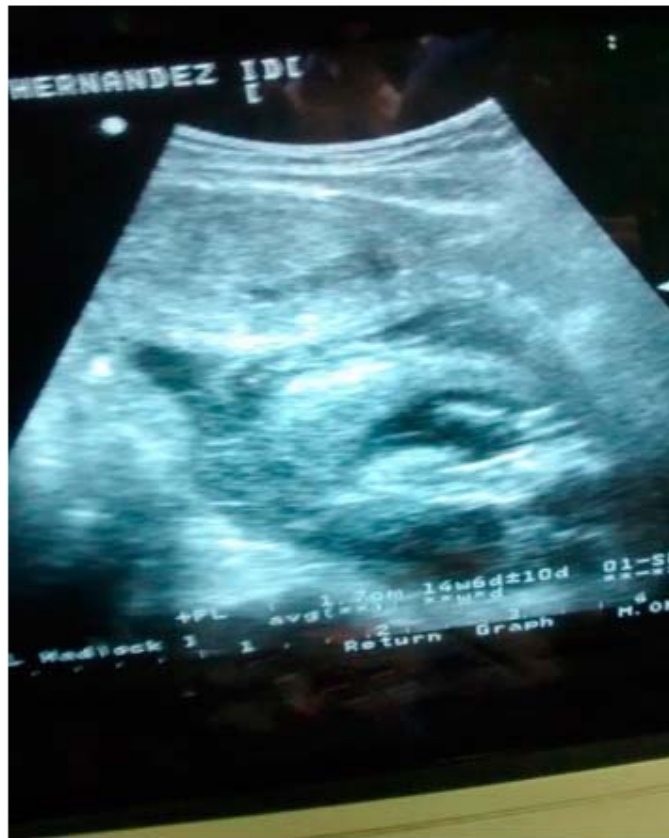- Frecuencia cardiaca: 122 latidos x minuto.
- Tensión arterial: 100/60 mm Hg.
- Frecuencia respiratoria: 28 x minuto.
- Temperatura: 36,8 grados centígrados.

Abdomen distendido. Blumberg positivo.

Impresiona altura uterina a nivel del ombligo.

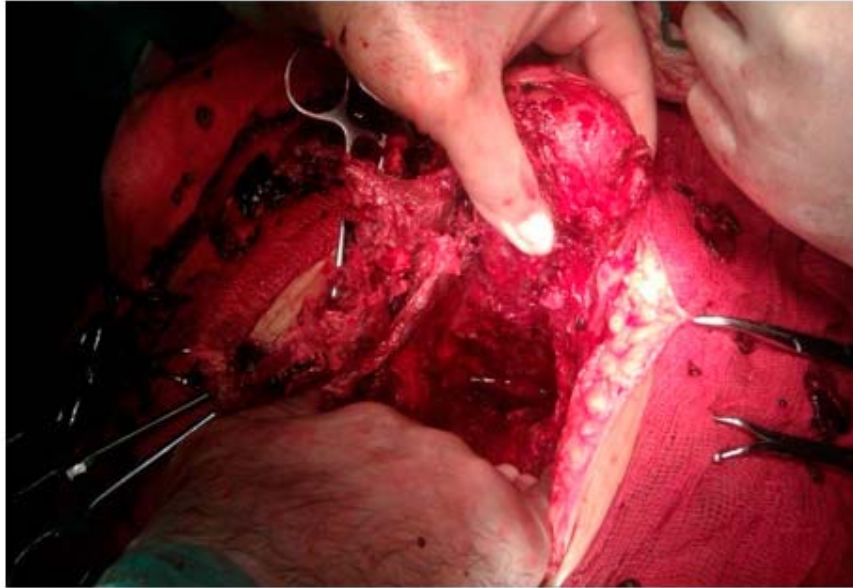
Al TV se encuentra el fondo de saco posterior abombado y doloroso, y por ultrasonido (US) se observan los dedos del explorador en íntimo contacto con el saco a través de la vagina, lo que nos hace pensar en un embarazo insertado en el fondo de saco de Douglas.

El ultrasonido de urgencia informa la posibilidad de embarazo abdominal, encontrándose el huevo por detrás del útero, como se observa en la [figura 1](#).



**Fig. 1.** Útero y embarazo en fondo de saco de Douglas. Departamento de ultrasonografía del hospital Eusebio Hernández.

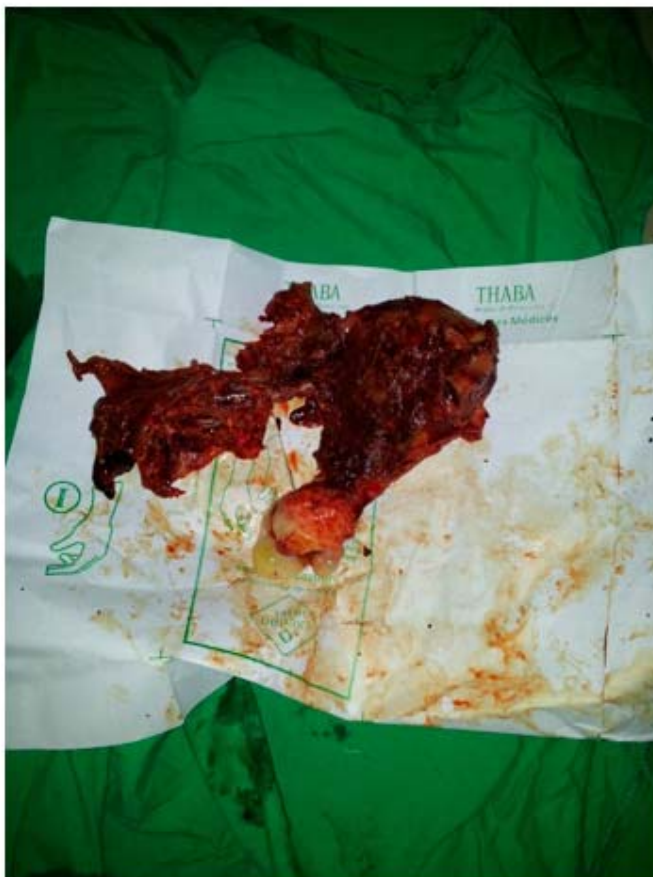Ante la posibilidad diagnóstica de embarazo ectópico abdominal, se traslada a la unidad quirúrgica, realizándose laparotomía, donde se comprueba la inserción placentaria en el fondo de saco de Douglas, cara anterior del recto y cara posterior del útero, recubierto el huevo por el epiplón y el colon sigmoides, además de desprendimiento parcial de la placenta con un hemoperitoneo de más de 3 litros de sangre (Figura 2).



**Fig. 2.** Cavity where the placenta was inserted.  
Surgical unit, Eusebio Hernández hospital.

Se completa el desprendimiento placentario y se extraen placenta y feto masculino muerto que corresponde con una edad gestacional de 15 semanas.

Se realizó además histerectomía total con anexectomía izquierda porque la cara posterior de útero quedó muy anfractuosa durante el proceder, y este anejo estaba muy engrosado y adherido a la pared del huevo, con pérdida de la fimbria (Figura 3).



**Fig. 3.** Cara posterior del útero y anejo izquierdo.  
Unidad quirúrgica, hospital Eusebio Hernández.

El informe anatomopatológico reporta un embarazo ectópico de 15 semanas, útero con cara posterior anfractuosa y anejo izquierdo con su anatomía muy afectada (Figura 4).



**Fig. 4.** Útero, anejo izquierdo, placenta y feto.  
Departamento de Anatomía Patológica, hospital Eusebio Hernández.  
(B15-833)

La evolución posquirúrgica de la paciente fue satisfactoria y se egresó 5 días después.

## DISCUSIÓN

Las manifestaciones clínicas del embarazo abdominal son muy variables existiendo pacientes asintomáticas y otras con cuadros graves que pueden llevar a la muerte tanto materna como fetal. La intensidad de la clínica se relaciona directamente con la precocidad del diagnóstico y de la edad gestacional en ese momento.<sup>8</sup>

Para realizar un diagnóstico, aparte de valorar los aspectos clínicos junto con una exploración ginecológica, existen pruebas complementarias que nos pueden ayudar a confirmar o descartar el cuadro, como la ecografía con sonda vaginal.<sup>9</sup>

El tratamiento quirúrgico suele reservarse para aquellas pacientes hemodinámicamente inestables o con un cuadro complicado.<sup>10</sup>

En estos casos el procedimiento es quirúrgico y las posibilidades dependen de la edad gestacional y del sitio de implantación. Si la placenta se inserta en un órgano no vital (epiplón, trompa), no se debe intentar desprenderla, sino extirpar el órgano con la placenta. Cuando se inserta en un órgano vital se debe seccionar el cordón umbilical lo más próximo a la placenta y dejarla en su sitio.<sup>5</sup>

Al no existir signos específicos, y ante la ausencia de imágenes características en la ultrasonografía, se hace indispensable la laparotomía exploradora, que da la posibilidad de hacer un diagnóstico y tratamiento lo antes posible.<sup>11</sup>

Existe un tratamiento médico mediante metotrexato, que puede administrarse de forma local (guiado por laparoscopia o ecografía) o inyectarlo por vía intramuscular. Para poder optar a este tratamiento, la paciente tiene que estar estable y debe tratarse de un embarazo abdominal no complicado.<sup>12</sup>

Concluimos que el embarazo ectópico abdominal continúa siendo raro, y cuando se inserta en el fondo de saco de Douglas, se puede resolver de forma quirúrgica.

## REFERENCIAS BIBLIOGRÁFICAS

1. Pericop M, Tomosoiu C, Feurdean M, Gafencu C, Musca S, Slatineanu S, Daniil C: Abdominal pregnancy. Case report, review of literature. Rev Med Soc Chir Med Nat Iasi. Rumania. 2000; 104(2):139-42.
2. Cattaneo F, Sievers R: Revisión casuística nacional a propósito de un caso de embarazo abdominal a término con un niño vivo. Bol Soc Chil Obstet Ginecol. 1958; 23:223.
3. Studdeford WE: Primary peritoneal pregnancy. Am J Obstet Gynecol. 1942; 44:487.
4. Tamayo F, Vera C, Quispe JC, Díaz J. Embarazo abdominal: Reporte de caso. Ginecología y Obstetricia. 2001; 47(3):89-94.
5. García Mirás R, Gallego Ramos J, Prado González P, Trelles Aguabella E. Embarazo heterotópico. Presentación de un caso. Rev Cubana Obstet Ginecol. 2001; 27(1): 40-46.
6. Teran mendizabal R, García Sainz M. Embarazo ectópico abdominal de término con feto vivo. Rev med (Cochabamba). 2010; 21(1):53-56.
7. Jaramillo EL. Embarazo Abdominal: análisis de una "epidemia". Rev Colomb Obstet Ginecol 1998;49:97-100.
8. José Gutiérrez Y, Alvir Alvaro A, Campillos Maza JM. Abdominal pregnancy. Diagnóstico y tratamiento médico con metotrexato. Progresos en Obstetricia. 2001; 54(5):79-83.
9. Dialani V, Levine D. Ectopic pregnancy: a review. Ultrasound Q. 2004; 20:105-17.
10. Beddock R, Naepels P, Londry C, Besserve P, Camier B, Boulanger JC, et al. Diagnosis and current concepts of management of advanced abdominal pregnancy. Gynecol Obstet Fertil. 2004; 32:55-61.

11. Paolo Ricci A. Embarazo abdominal complicado del primer trimestre. Rev Chil Obstet Gynecol 2003; 68(3):17-19.

12. Lipscomb GH. Medical therapy for ectopic pregnancy. Semin Reprod Med. 2007; 25:93-8.

Recibido: 7 de febrero de 2015.

Aprobado: 26 de febrero de 2015.

*Dr. Ramón García Mirás.* Hospital Universitario Ginecobstétrico "Eusebio Hernández Pérez". La Habana, Cuba. Correo: [adrishez@infomed.sld.cu](mailto:adrishez@infomed.sld.cu)