

## Cirugía mínimamente invasiva de tumoración quística abdominal gigante en paciente puérpera

### Minimally invasive surgery of a giant abdominal cyst tumor in a puerperal patient

José López-Fernández, Eudaldo López-Tomassetti Fernández, Juan Ramón Hernández Hernández

Complejo Hospitalario Universitario Insular-Materno Infantil. Las Palmas de Gran Canaria. Gran Canaria. España

---

#### RESUMEN

La incidencia de masas anexiales diagnosticadas durante el embarazo varía según las diferentes series consultadas; sin embargo, masas de tamaño superior a 6 cm suponen casos excepcionales en la literatura. El manejo de este tipo de pacientes supone un reto para el equipo multidisciplinario, ya que se debe tener en cuenta el riesgo de cáncer de ovario en este tipo de pacientes. Se trata de una gestante de 34 años a la que se le diagnostica una masa anexial gigante durante el control ecográfico del primer trimestre. Ante la ausencia de sufrimiento fetal y teniendo en cuenta las características radiológicas de la lesión, se decide mantener una actitud expectante a la espera de un parto vía vaginal y poder realizar una cirugía electiva para la exéresis de la lesión. Tras el parto, la paciente sufre una anemización progresiva, por lo que se decide priorizar la intervención quirúrgica. Se llevó a cabo una exéresis de la masa mediante un abordaje mínimamente invasivo. Tanto la paciente como el recién nacido, tuvieron una evolución favorable. La paciente fue dada de alta tres días después de la cirugía.

**Palabras clave:** masa anexial; embarazo; tumor de ovario; cirugía laparoscópica.

## ABSTRACT

The incidence of adnexal masses diagnosed in pregnancy varies by the different consulted series; however, over 6cm long masses represent exceptional cases in literature. The management of this type of patients is a challenge for the multidisciplinary team since the risk of ovarian cancer should be taken into consideration in this type of patients. This is a 34 years-old pregnant patient who was diagnosed with giant adnexal mass during the echographic control of the first trimester. Due to the lack of fetal distress and the radiological characteristics of the lesion, it was decided to keep surveillance to wait for the vaginal delivery and to perform an elective surgery to remove the lesion. After the childbirth, the patient suffered a process of anemia, so it was decided to prioritize surgery. The mass was excised through a minimally invasive approach. Both the mother and the newborn had favorable recovery and the patient was discharged from hospital three days after surgery.

**Keywords:** adnexal mass; pregnancy; ovary tumor; laparoscopic surgery.

---

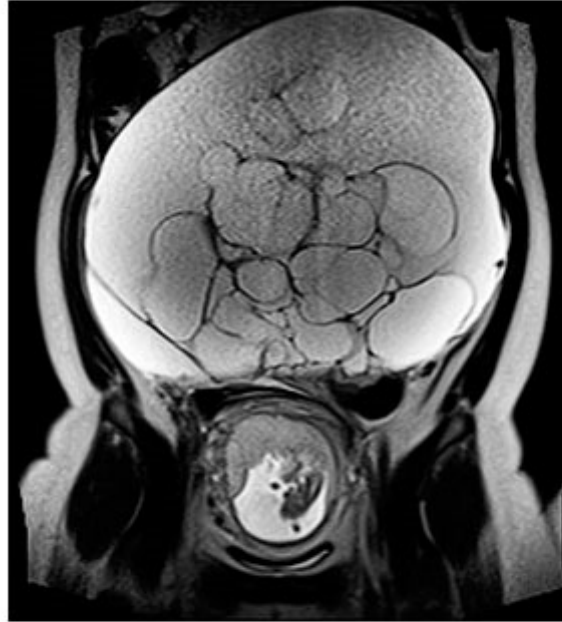## INTRODUCCIÓN

La incidencia total estimada de masas anexiales diagnosticadas durante el embarazo varía del 2 al 10 % según diferentes series.<sup>1</sup> Si bien la mayoría son benignas y se resuelven de forma espontánea, debemos tener en cuenta que la incidencia de cáncer de ovario en mujeres embarazadas varía del 0,04 al 0,4 %.<sup>2</sup> La incidencia de quistes simples o complejos de un tamaño superior a 6 cm es sólo del 0,07 %.<sup>3</sup> Su manejo depende del tamaño, características ecográficas y la asociación de sintomatología clínica. El momento de la indicación quirúrgica dependerá del grado de sospecha de malignidad, así como de la aparición de complicaciones asociadas: ruptura quística, hemorragia, torsión u obstrucción. Se presenta el caso de una paciente gestante de 34 años con tumoración quística de rápido crecimiento durante el embarazo; cuyo tratamiento precisó manejo multidisciplinar.

## PRESENTACIÓN DE CASO

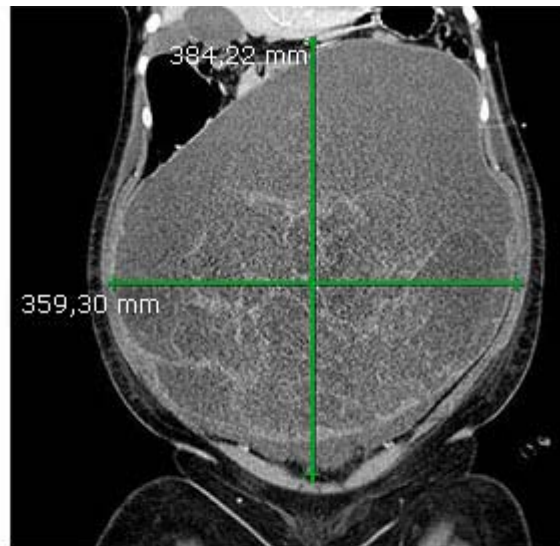
Paciente nulípara de 34 años con antecedentes de tía materna fallecida por cáncer de ovario, que presentó en el control gestacional rutinario del primer trimestre una formación anecoica polilobulada que escapaba a la sonda vaginal. Se visualizó con sonda abdominal la gestación única intraútero dentro de la normalidad y una formación quística que ocupaba toda la cavidad abdominal y alcanzaba el diafragma, sin áreas de componente sólido ni ascitis, Doppler color negativo y anejos ováricos normales. En la RMN (Resonancia Magnética Nuclear) durante el primer trimestre se identificó una gran lesión multiquística (Fig. 1.) que desplazaba, posteriormente, las estructuras retroperitoneales presentando múltiples septos

finos en su interior y que sugería el diagnóstico radiológico de linfangioma quístico o quiste mesentérico. Los marcadores tumorales fueron CEA de 1,1 ng/mL (0-3), CA-15,3 de 13,6 U/mL (0-31,3), CA-125 de 240,8 U/mL (0-35) y CA-19,9 de 12,4 U/mL (0-35).



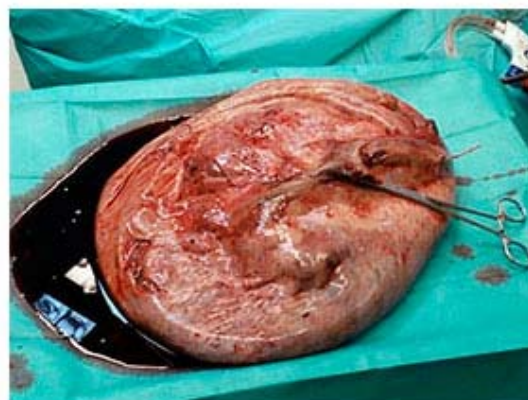**Fig. 1.** RMN en la semana 16 de gestación, en la que se ve la formación quística y el producto de la gestación

Ante estos hallazgos, y dado que la tumoración no presentaba indicios de malignidad ni complicaciones de compresión fetal; se decidió mantener una actitud expectante y seguimiento estrecho con monitorización fetal, en espera de un parto vía vaginal salvo que surgieran complicaciones. La paciente realizó controles rutinarios por consulta sin presentar ningún contratiempo, aún en presencia de un crecimiento progresivo de la tumoración abdominal. En la semana 38 de embarazo ingresó de forma programada para finalización de la gestación. Tras maduración cervical y amniorrexia artificial, la paciente presentó un periodo de expulsivo prolongado con bradicardia fetal y fue necesario el uso de fórceps para extraer el recién nacido sano con peso de 3,2 kg, previa episiotomía mediolateral. Una semana después del parto vaginal, la paciente sufrió anemia progresiva para la que necesitó varias transfusiones por lo que se solicitó TAC abdominal ([Fig. 2](#)); en ella se demostró un aumento significativo del tamaño de la lesión quística intraabdominal (38 x 36 cm). Ante la sospecha de sangrado hacia el interior del quiste, se decidió priorizar la cirugía.



**Fig. 2.** TC una semana después del parto, en el que se ve aumento de tamaño de la lesión.

Tres semanas después del parto se procedió a la intervención mediante laparoscopia para exéresis de la masa. Para ello se utilizó: trocar único de un solo puerto y dos trócares accesorios de 5 mm en ambos flancos. Tras la apertura de una incisión de 5 cm se objetivó que la pared del quiste se encontraba firmemente adherida al peritoneo; por lo que se hizo una disección digital y se colocó el sistema de puerto único anteriormente mencionado. Posteriormente, se introdujo 16 mmHg de neumoperitoneo y los dos trócares accesorios de 5 mm en ambos flancos para liberar el resto del quiste de manera roma con la ayuda de pinzas atraumáticas y el sistema de aspiración. Una vez liberado del retroperitoneo y del omento mayor, se confirmó que la tumoración quística era dependiente del ovario izquierdo; por lo que se decidió realizar una perforación controlada del quiste aspirando hasta 10 litros de líquido de aspecto serohemático de su interior, lo que permitió reducir su tamaño y su posterior exéresis (Fig. 3). Tras el vaciamiento y extracción de la masa se realizó salpingo-ooforectomía izquierda reglada por la incisión de 5 cm del puerto único y se realizaron abundantes lavados de la cavidad abdominal. La paciente evolucionó de forma favorable siendo dada de alta tres días después de la intervención. La citología tomada durante la intervención fue negativa para malignidad. La anatomía patológica definitiva fue de tumoración multiquística mucosa de ovario con amplio componente necrótico.



**Fig. 3.** Aspecto de la tumoración tras el drenaje del contenido líquido y exéresis

## DISCUSIÓN

La presencia de masas anexiales diagnosticadas durante el embarazo plantea un dilema sobre el manejo de este tipo de pacientes. Si bien la mayoría son benignas, debe tenerse en cuenta la incidencia de cáncer de ovario en estas pacientes. El cirujano, a pesar del diagnóstico de linfangioma o quiste mesentérico, siempre tuvo la sospecha de que pudiera tratarse de una tumoración de origen ginecológico que hubiera pasado inadvertida. La mayoría de las lesiones que crecen rápidamente durante el embarazo, demuestran tener un componente hormonal y estar bien diferenciadas. La mayoría de los casos descritos en la literatura fueron benignos,<sup>4-6</sup> lo que justificó la aspiración del quiste en la cirugía.

Aunque la ecografía nos puede ayudar a establecer el grado de sospecha de malignidad: la resonancia magnética nuclear es el estudio de imagen que ha demostrado mejor valor predictivo positivo ante la sospecha de una masa anexial maligna en el embarazo.<sup>7</sup>

En cuanto a los marcadores tumorales, estos son poco específicos y presentan una tasa de falsos positivos muy elevada; ya que pueden encontrarse aumentados en múltiples patologías benignas ginecológicas, así como en cirrosis hepática y diferentes tipos de carcinomas. Además, las concentraciones de CA 125 se elevan en el primer trimestre de embarazo de forma fisiológica. Al final de la gestación vuelve a valores normales para volver a elevarse en el postparto.<sup>8</sup>

Las ventajas de la laparoscopia se han puesto de manifiesto en diferentes estudios aleatorizados que comparaban la laparoscopia y la laparotomía en el tratamiento de masas anexiales benignas. En ellos, la laparoscopia se asoció a un menor tiempo quirúrgico, morbilidad perioperatoria, estancia hospitalaria y dolor posoperatorio.<sup>9,10</sup>

A modo de conclusión, cabe tener en cuenta que este caso presenta dos grandes particularidades. Por un lado, el manejo conservador de la tumoración durante el periodo gestacional, lo que puede plantear un amplio debate entre especialistas. En ausencia de retraso del crecimiento del producto de la gestación, signos de malignidad o complicación del quiste, esta fue la actitud que se llevó a cabo con éxito. Por otro, destacar la cirugía de acceso mínimamente invasivo para el manejo de una tumoración gigante intraabdominal. Una masa abdominal de gran tamaño no debería disuadir al cirujano de realizar un abordaje quirúrgico laparoscópico, ya que éste aportará importantes beneficios en el periodo posoperatorio y en la recuperación del paciente. Gracias a esto, se reducirá la tasa de complicaciones, la agresión de una laparotomía xifopubiana en este caso, y además, la estancia hospitalaria disminuirá de forma significativa.

### Conflicto de intereses

Los autores no declaran tener conflicto de intereses.

## REFERENCIAS BIBLIOGRÁFICAS

1. Schwartz N, Timor-Tritsch IE, Wang E. Adnexal masses in pregnancy. Clin Obstet Gynecol. 2009;52(4):570-85.

2. Spencer CP, Robarts PJ. Management of adnexal masses in pregnancy. The Obstetrician and Gynaecologist. 2006; 8: 14-9.
3. Platek DN, Henderson CE, Goldberg GL. The management of a persistent adnexal mass in pregnancy. Am J Obstet Gynecol. 1995; 173: 1236-40.
4. Shemeler KM. Adnexal masses in pregnancy: surgery compared with observation. Obstet Gynecol. 2005; 105(5 Pt 1): 1098-103.
5. Sherard GB. Adnexal masses and pregnancy: a 12-year experience. Am J Obstet Gynecol. 2003; 189(2): 358-62.
6. Turkcuoglu I. Evaluation of histopathological features and pregnancy outcomes of pregnancy associated adnexal masses. J Obstet Gynaecol. 2009; 29(2): 107-9.
7. Arteaga-Gómez AC, Aranda-Flores C, Márquez-Acosta G, Colín-Valenzuela A. Tumor anexial y embarazo: diagnóstico y tratamiento. Ginecol Obstet Mex. 2010; 78(3): 160-7.
8. Nick AM, Schemeler K. Adenexal masses in pregnancy. Perinatology. 2010; 1: 13-9.
9. Yuen PM. A randomized prospective study of laparoscopy and laparotomy in the management of benign ovarian masses. Am J Obstet Gynecol. 1997; 177(1): 109-14.
10. Fanfani F. A prospective randomized study of laparoscopy and minilaparotomy in the Management of benign adnexal masses. Hum Reprod. 2004; 19(10): 2367-71.

Recibido: 12 de abril de 2016.  
Aprobado: 15 de julio de 2016.

*José López-Fernández.* Complejo Hospitalario Universitario Insular-Materno Infantil.  
Las Palmas de Gran Canaria. Gran Canaria. España Correo electrónico:  
[jlopezfdz89@gmail.com](mailto:jlopezfdz89@gmail.com)